

Degenerative Wirbelsäulenerkrankungen bei Pferd und Hund

Sybil Moffatt

Die Beurteilung und das Management von degenerativen Erkrankungen der Wirbelsäule ist aufgrund der geringen Korrelation zwischen radiologischen Befunden und klinischer Symptomatik sehr schwierig. Die Chiropraktik bietet diagnostische und therapeutische Möglichkeiten, die das Management dieser Patienten deutlich erleichtern können. Testen Sie Ihr Wissen mithilfe der Refresher-Fragen am Ende des Artikels.

Einleitung

Für chiropraktisch arbeitende Tierärzte und Therapeuten steht die Behandlung von Patienten mit Rückenproblemen sowohl in der Pferde- als auch in der Kleintierpraxis im Vordergrund der kurativen Tätigkeit. Akute Rückenprobleme sind sowohl für den Besitzer als auch für den Tierarzt meist leicht diagnostizierbar und manuelle Therapien wie die Chiropraktik werden bei diesen Patienten immer häufiger eingesetzt [1].

Problematischer ist die Beurteilung und Behandlung von Patienten mit morphologischen Veränderungen an der Wirbelsäule, die in ihrer **klinischen Relevanz** und **prognostischen Beurteilung umstritten** sind.

Die wahrscheinlich häufigsten Erkrankungen dieser Art sind:

- Kissing-Spines-Syndrom beim Pferd
- Spondylosis deformans beim Hund

Wir werden beide Erkrankungen und den Nutzen einer chiropraktischen Untersuchung und Behandlung für die Diagnostik, Therapie und Prophylaxe dieser Erkrankungen näher betrachten.

„Know your anatomy!“ – Die Wirbelsäule

Die Wirbelsäule stellt die wichtigste **anatomische** und **funktionelle Achse des Körpers** dar. Sie besitzt als „Säule“ des Körpers eine wichtige Stütz- und Haltefunktion und schützt das Rückenmark. Dennoch muss sie

flexibel und elastisch genug sein, um Bewegungen zu ermöglichen. Dafür muss die Wirbelsäule sehr spezielle anatomische Anforderungen erfüllen (► **Abb. 1**).

Wirbelkörper

Schaut man sich die Anatomie der einzelnen Wirbel an, so besteht jeder aus einem Wirbelkörper, der mit den Seitenwänden (Wirbelpfeilern) und dem Dach (Lamina) das Rückenmark umschließt. Zwischen jeweils 2 benachbarten Wirbeln tritt der Spinalnerv durch das Foramen intervertebrale aus dem Wirbelkanal aus. Darüber hinaus besitzt jeder Wirbel knöcherne Fortsätze, an denen die zahlreichen Muskeln und Bänder ansetzen, die Bewegung erst möglich machen. Diese Fortsätze sind in den verschiedenen Wirbelsäulenabschnitten unterschiedlich ausgeprägt.

Wirbelsäulenabschnitte

Anhand ihrer **anatomischen Details** (► **Tab. 1**) kann man die Wirbel der einzelnen Wirbelsäulenabschnitte gut voneinander unterscheiden: Die **Lendenwirbelsäule** zeichnet sich durch deutlich ausgeprägte Querfortsätze aus, die in der **Brustwirbelsäule** deutlich in ihrer Größe reduziert sind und die gelenkige Verbindung mit den Rippen eingehen. Die Dornfortsätze sind im vorderen Bereich der Brustwirbelsäule sehr lang und schmal und nach kaudal geneigt. Je weiter man nach kaudal kommt, desto kürzer werden sie, bis schließlich der drittletzte Brustwirbel (T11 Hund, T16 Pferd) nur noch einen sehr kurzen, gerade nach oben gerichteten Dornfortsatz besitzt. Er wird deshalb auch der **„antiklinale Wirbel“** genannt. Alle Dornfortsätze kaudal des antiklinalen Wirbels – also die der letzten beiden Brustwirbel sowie die der Lendenwirbel – sind nach kranial geneigt



► **Abb. 1** Beweglichkeit der Wirbelsäule. Quelle: Moffatt

► **Tab. 1** Anzahl der Wirbel in den verschiedenen Wirbelsäulenregionen, vergleichend Hund und Pferd.

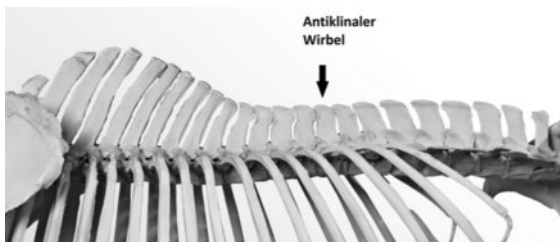
Tierart	Halswirbel	Brustwirbel	Lendenwirbel	Kreuzbein	Schwanzwirbel	antiklinaler Wirbel
Hund	7	13	7	3	20	11. Brustwirbel
Pferd	7	18	6	5	15	16. Brustwirbel

und werden wieder etwas länger und vor allem breiter (► **Abb. 2**, ► **Abb. 3**).

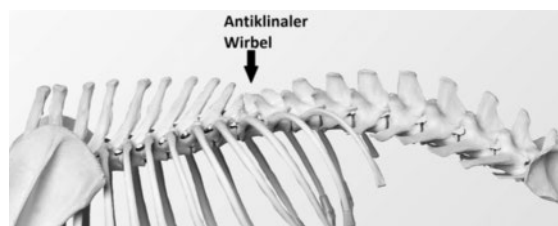
Gelenke

Abgesehen von den Rippengelenken sind 2 aufeinanderfolgende Wirbel in der Regel durch 3 Gelenke miteinander verbunden. Das größte Wirbelgelenk bildet die **Symphysis intervertebralis** mit der Bandscheibe zwischen den beiden Wirbelkörpern. Die Wirbelbögen (Arcus vertebralis) stehen rechts und links mit je einem **Wirbelbogengelenk/Facettengelenk** in Verbindung. Auch diese variieren in ihrer Position und Form je nach Region der Wirbelsäule stark. In der kranialen Brustwirbelsäule liegen die Facettengelenke auf dem Wirbelbogen. Dabei orientiert sich die Gelenkfläche

im 45° Winkel tangential zur Wölbung des Wirbelbogens. Im kaudalen Brust- sowie im Lendenwirbelbereich befinden sich die Facettengelenke auf den Processus articulares. Ihre Gelenkflächen sind nahezu parallel zu den Dornfortsätzen dorsal nach ventral orientiert, ihre Orientierung wird als sagittal beschrieben. Während sich die Orientierung der Facettengelenke beim Hund vor dem antiklinalen Brustwirbel (T11) plötzlich von tangential zu sagittal ändert (► **Abb. 4**), besitzt das Pferd eine Übergangsregion kranial des antiklinalen Brustwirbels. Hier findet der Übergang von tangential zu sagittal langsam über mehrere Segmente zwischen dem 13. und 16. Brustwirbel statt (► **Abb. 3**).



► **Abb. 2** Brust- und Lendenwirbelsäule des Pferdes mit dem antiklinalen 16. Brustwirbel. Quelle: © IAVC



► **Abb. 3** Brust- und Lendenwirbelsäule des Hundes mit dem antiklinalen 11. Brustwirbel. Quelle: © IAVC

Bänder, Muskeln und Sehnen

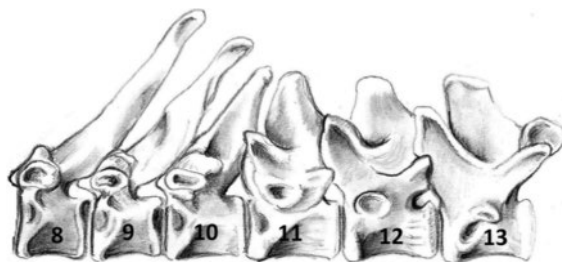
Stabilität, Elastizität und auch Beweglichkeit besitzt die Wirbelsäule durch ein überaus starkes und komplexes System aus kurzen und langen Bändern, Muskeln und Sehnen. Verbinden kurze Bänder 2 Nachbarwirbel miteinander, reichen die langen Bänder teils über mehr als 20 Wirbel. Hinsichtlich degenerativer Erkrankungen sind beim **Pferd** insbesondere die Ligamenta interspinalia (► **Abb. 5**) zu beachten, die die Dornfortsätze miteinander verbinden. Beim **Hund** liegt ein besonderes Augenmerk auf dem Ligamentum longitudinale ventrale (► **Abb. 5**), das ventral an den Wirbelkörpern entlang verläuft und diese miteinander verbindet.

Muskulatur

Die intrinsische Muskulatur der Wirbelsäule (Eigenmuskulatur der Wirbelsäule) liegt direkt über den Bändern und verbindet die einzelnen Wirbel miteinander. Diese **kurzen Muskeln** der Wirbelsäule (z. B. Musculi multifidi, rotatores und intertransversarii), die an Dornfortsätzen, Gelenkfortsätzen und Transversalfortsätzen ansetzen, haben in erster Linie die Aufgabe die Wirbelsäule zu stabilisieren. Darüber hinaus leisten sie, aufgrund ihrer hohen Konzentration an Mechanorezeptoren, einen überaus wichtigen Beitrag zur Propriozeption, also der Wahrnehmung des Körpers und geben Informationen, wo er sich im Raum befindet. Somit sind sie für die Koordination, Balance und Biomechanik von großer Bedeutung. Für die größeren Bewegungen der Wirbelsäule sind in erster Linie die **langen und größeren Muskeln** verantwortlich, die die Wirbelsäule mit den Gliedmaßen, dem Kopf und dem Becken verbinden.

AUF DEN PUNKT GEBRACHT

Diese anatomischen Merkmale der Wirbelsegmente, die sich entsprechend ihrer Position in der Wirbelsäule unterscheiden, haben große Bedeutung für ihre Beweglichkeit und Stabilität. Deshalb sind genaue Kenntnisse der Anatomie und der Biomechanik notwendig, um funktionelle Veränderungen, die bei degenerativen Wirbelsäulenerkrankungen wie der



► **Abb. 4** Antiklinale Region beim Hund. Quelle: © IAVC

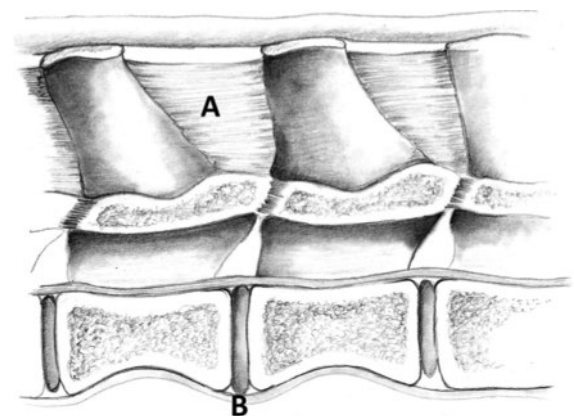
Spondylosis deformans oder dem Kissing-Spines-Syndrom auftreten, zu erkennen und zu behandeln.

Spondylosis deformans

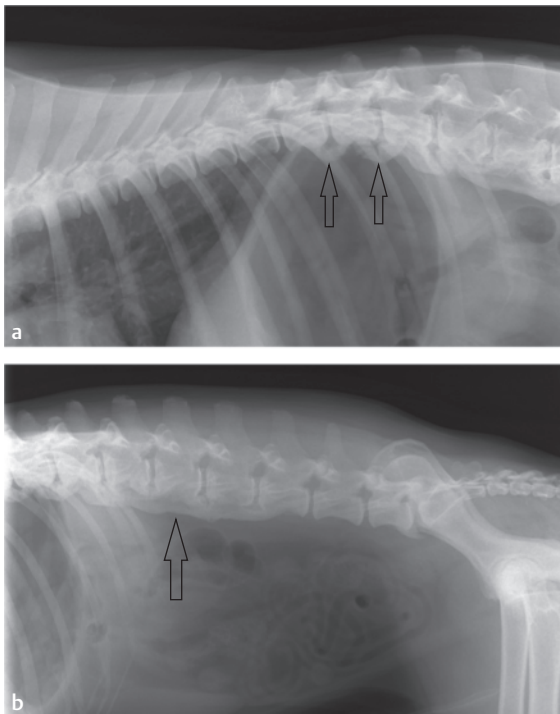
Spondylosis deformans ist die häufigste degenerative Wirbelsäulenerkrankung des **Hundes**. Sie wird vielfach als Zufallsbefund bei lateralen Röntgenaufnahmen des Bauchraums oder der Lunge entdeckt. Nach Ohlert et al. [2] handelt es sich um eine **nicht entzündliche, degenerative Erkrankung** mit osteophytären Reaktionen an den lateralen und ventralen Rändern der Endplattenregion der Wirbelkörper. Die zentrale und ventrale Wirbelkontur ist in der Regel nicht betroffen und das Ligamentum longitudinale ventrale noch zu differenzieren. Die Bandscheibe kann ebenfalls in Mitleidenschaft gezogen sein. In seltenen Fällen kommt es durch die osteophytären Reaktionen sogar zu einer Einengung des Foramen intervertebrale.

Die wichtigste **Differenzialdiagnose** zur Spondylose ist die diffuse **idiopathische skelettale Hyperostose**. Hier ist die Bandscheibe in der Regel nicht betroffen, die Verknöcherung breitet sich oft nach ventral aus und betrifft vor allem das Ligamentum longitudinale ventrale. Diese fließende Ossifikation zieht sich über mindestens 3 aufeinanderfolgende Wirbelkörper und zeichnet sich durch den Verlust der Kortex und der Bildung einer Neokortex aus (► **Abb. 6**).

Spondylose und skelettale Hyperostose werden gemeinsam als **spinale Hyperostosen** zusammengefasst [2]. Sie können gemeinsam auftreten und sind in vielen Fällen nicht deutlich voneinander zu differenzieren. In Deutschland werden beide Erkrankungen gemeinsam nach der **Klassifizierung nach Wurster** oder nach Morgan beurteilt (Ersterer Kasten und ► **Abb. 7**).



► **Abb. 5** Querschnitt durch die Lendenwirbelsäule mit A) Ligamentum interspinale und B) Ligamentum longitudinale ventrale. Quelle: © IAVC



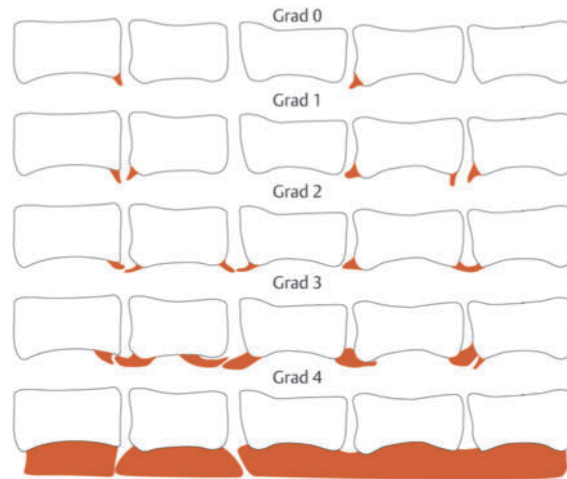
► **Abb. 6** Röntgenbild eines Hundes mit Spondylosis deformans Grad 3 (Pfeile) im hinteren Bereich der Brustwirbelsäule (a) und diffuse idiopathische skeletale Hyperostose (DISH) (Pfeil) in der Lendenwirbelsäule (b). Quelle: © Moffatt

KLASSIFIZIERUNG SPINALER HYPEROSTOSEN

Klassifizierungsschema nach Wurster (2005) [2]:

- **Grad 0:** Zacken < 3 mm an 1–2 Intervertebralspalten oder 1 Zacke > 3 mm an 1 Intervertebralspalte
- **Grad 1:** Zacken < 3 mm an 3 oder 4 Intervertebralspalten oder Zacken > 3 mm an 2 oder 3 Intervertebralspalten oder Inselbildung an 1 oder 2 Intervertebralspalten
- **Grad 2:** jede Brückenbildung (komplett oder unvollständig) an 1 oder 2 Intervertebralspalten oder große Inseln an 2 oder 3 Intervertebralspalten
- **Grad 3:** Brücken und/oder große Inseln an mehr als 3 Intervertebralspalten
- **Grad 4:** zusammenhängend fortlaufende Verknöcherungen mit bambusartigem Aussehen

Betrachtet man die **Röntgenbilder** von Patienten mit Spondylose, fällt selbst bei Hunden und Katzen mit hochgradigen Befunden auf, dass Brückenbildungen zwischen 2 Wirbeln nur sehr selten wirklich durchbaut sind. In der Regel ist zwischen den Osteophyten ein aufgehellter Bereich zu erkennen, der für ein gewisses Maß an



► **Abb. 7** Klassifizierungsschema (Grad 0–4) spinaler Hyperostosen nach Wurster (2005). Quelle: © Thieme Gruppe (basierend auf der Vorlage von Wurster)

verbleibender Beweglichkeit des Segments spricht. Diese Beobachtung lässt sich auch bei postmortalen Untersuchungen dieser Wirbelsegmente bestätigen. Selbst bei Patienten, bei denen radiologisch eine ankylosierende Spondylose (Spondylose, bei der es zu einer Versteifung der Wirbelkörper durch Spangenbildung kommt) diagnostiziert wird, ist klinisch noch ein gewisses Maß an Beweglichkeit vorhanden. Generell sind **große, ältere Hunde** häufiger von einer Spondylose betroffen als kleinere. Zur Ätiologie der Spondylose wird in der Literatur in der Regel vor allem die **genetische Prädisposition** bestimmter Hunderassen (wie Boxer und Deutscher Schäferhund) beschrieben. Auf enge Beziehungen zwischen chronischen Organbelastungen und segmental zusammenhängenden Spondylosebildungen verwies Kasper [3].

STUDIEN

In verschiedenen Untersuchungen wurde festgestellt, dass erste Veränderungen oft im Umfeld des antiklinalen Wirbels sowie im lumbosakralen Übergang zu finden sind. Weidl diskutierte schon 1999 in ihrer Dissertation [4] einen möglichen Zusammenhang zwischen der Entstehung von Spondylosen und den Bereichen der Wirbelsäule, die durch ihre biomechanische Funktion besonderen Kräften ausgesetzt sind. Die Osteophytenverteilung aller 383 in ihrer Dissertation untersuchten Hunde entspricht den Angaben anderer wissenschaftlicher Arbeiten, die die Umgebung des antiklinalen Wirbels und den lumbosakralen Übergang als häufigste Lokalisation beschreiben. Hier liegt für Weidl die Vermutung nahe, dass die Spondylosis deformans bevorzugt an den Stellen der Wirbelsäule auftritt, an denen sich am ehesten vermehrte Belastung oder Überlastung negativ auswirken können.

Im Gegensatz zum Hund spielen Spondylosen beim **Pferd** eine eher untergeordnete Rolle. Durch die verbesserte Röntgentechnik werden zwar Veränderungen an der Ventralseite der Wirbelkörper auch beim Pferd heute immer häufiger dargestellt, aber als Ursache für Rücken-erkrankungen nur sehr selten in Betracht gezogen.

Kissing-Spines-Syndrom

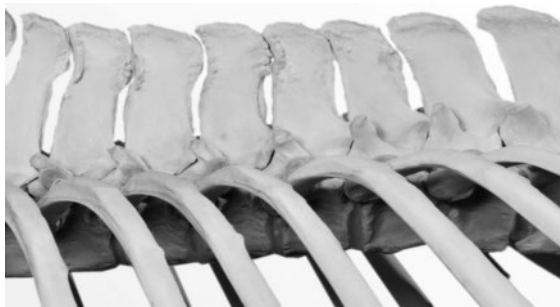Beim **Pferd** ist die am häufigsten diagnostizierte Veränderung der Wirbelsäule das „Kissing-Spines-Syndrom“, auch „thorakales interspinales Syndrom“ genannt. Unter Kissing-Spines-Syndrom versteht man eine Verengung des Spaltes zwischen 2 Dornfortsätzen auf weniger als 4 mm bzw. sich annähernde oder berührende Dornfortsätze. Eine weiter gefasste Definition beschreibt den unphysiologischen Kontakt zwischen den Dornfortsätzen der Brust- und/oder Lendenwirbel mit den als Folge oder parallel auftretenden pathologischen Veränderungen im Bereich der Dornfortsätze. Zu diesen pathologischen Veränderungen gehören Zubildungen oder Nasenbildungen an den Dornfortsatzenden und Sklerosierungen zwischen Dornfortsätzen, Rarefaktionen (Gewebschwund) als Folge des Kontakts zwischen Dornfortsätzen oder zystenähnliche Defekte bei Überlappung von Dornfortsätzen und Pseudarthrosenbildungen (► **Abb. 8**).

Um die röntgenologischen Befunde (► **Abb. 9**) einzuteilen, bedient man sich in Deutschland meist der **Klassifizierung nach Sager** [5].

KLASSIFIZIERUNG FÜR DAS KISSING-SPINES-SYNDROM

Klassifizierungsschema nach Sager [5]:

- 0: ohne besonderen Befund
- I: Zubildungen an den Dornfortsatzenden
- II: „Nasenbildungen“ am kranialen Dornfortsatzende
- III: verkürzter Abstand zwischen 3 oder mehreren Dornfortsätzen ohne sonstige Veränderungen



► **Abb. 8** Skelett eines Pferdes mit Kissing Spines Grad V in der Region vor dem anteklinalen Wirbel. Quelle © IAVC

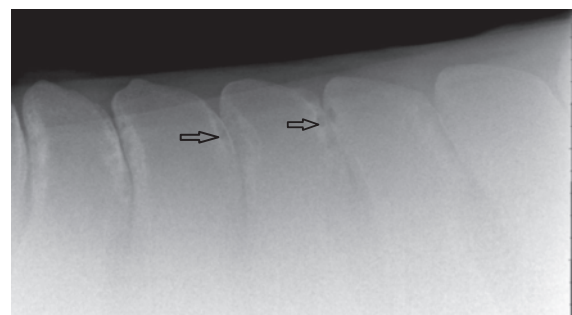
- IV: verkürzter Abstand mit leichter Sklerosierung zwischen 2 oder mehreren Dornfortsätzen
- V: Kontakt mit Rarefaktion zwischen 2 oder mehreren Dornfortsätzen
- VI: überlappende Dornfortsätze mit Sklerosierung und/oder Rarefaktion bei 2 oder mehreren Dornfortsätzen (identisch mit „Overriding“ (überlappend))

Das Kissing-Spines-Syndrom ist eine rein **radiologische Diagnose**. Bei der Klassifizierung der Veränderungen an den Dornfortsätzen spielt die klinische Symptomatik keine Rolle.

STUDIEN

In verschiedenen Studien wurden röntgenologische Befunde von klinisch auffälligen Pferden mit denen von klinisch unauffälligen Pferden verglichen. Während 32–33 % der Pferde mit Rückenproblemen Veränderungen an den Dornfortsätzen aufwiesen [6], [7], zeigten die Bilder klinisch unauffälliger Pferde etwa das gleiche Verhältnis. Hier fielen 34 % mit röntgenologischen Veränderungen auf [8], [9]. Jeffcott stellte eindeutig fest, dass vielfach trotz radiologisch diagnostizierter Veränderungen an den Dornfortsätzen keine Relation zum klinischen Bild festzustellen war.

Auch beim Kissing-Spines-Syndrom ist die genaue **Pathogenese** nicht bekannt und über die **Ätiologie** von Kissing Spines herrscht tatsächlich große Uneinigkeit. Manche Autoren sind der Meinung, dass die zu frühe und unsachgemäße Ausbildung eines Pferdes die Ursache sei. Andere Autoren gehen davon aus, dass Kissing Spines völlig unabhängig von der Nutzung des Tieres als Reitpferd entstehen, da die Befunde auch schon bei nicht gerittenen Pferden auftreten können.



► **Abb. 9** Röntgenbild eines 8-jährigen Hannoveraners mit Kissing Spines Grad V (Pfeile). Quelle © Moffatt

STUDIEN

Weinberger [10] stellte bei einer Reihenuntersuchung von über 30 Vollblütern im Alter von 1–6 Jahren fest, dass bei fast 50% der Jährlinge, die noch nicht reiterlich genutzt wurden, bereits ein erheblicher Befund vorlag. Die Tendenz zu stärkeren röntgenologischen Befunden an den Dornfortsätzen nimmt jedoch mit zunehmendem Alter der Pferde leicht zu [11].

Die **Hauptlokalisierung** von Kissing Spines ist im Bereich der Sattellage, die am häufigsten betroffenen Wirbel sind T13, T14, T15 [12]. Auch hier entstehen die ersten Probleme also im **Bereich des antiklinalen Wirbels**, dort wo die Wirbel besonderen biomechanischen Beanspruchungen ausgesetzt sind. Es lohnt sich also auf jeden Fall, die degenerativen Erkrankungen einmal aus biomechanischer Sicht zu betrachten.

Biomechanische Aspekte der Entstehung degenerativer Wirbelerkrankungen

Tatsächlich ist der biomechanische Aspekt in der Pathogenese von Spondylosen und Kissing Spines sehr interessant. Biomechanisch kann man sich die Wirbelsäule als **elastische Säule** vorstellen, die an beiden Enden aufgehängt ist und aus vielen einzelnen Bewegungssegmenten besteht. Eine **optimale Beweglichkeit** der Wirbelsäule als Ganzes beruht auf der bestmöglichen Beweglichkeit eines jeden Segments. Bewegt sich ein Segment dieser elastischen Säule nicht genug, muss sich ein anderes Segment mehr bzw. zu viel bewegen, um dieses Bewegungsdefizit auszugleichen. Es kommt zu einer **kompensatorischen Hypermobilität** von Bewegungssegmenten.

Die Beobachtung zeigt nun, dass bei den degenerativen Erkrankungen der Wirbelsäule erste Veränderungen oft im Bereich des **antiklinalen Wirbels** auftreten. Er ist der Wirbel mit dem kleinsten geradestehenden Dornfortsatz und stellt den Übergang zwischen den kaudalen Facettengelenken mit sagittaler Orientierung und den kranialen Facetten mit tangentialer Orientierung dar. Beim Hund findet dieser Übergang an 1 Wirbel statt. Das Pferd besitzt eine Übergangsregion, also 3 Wirbel (T13, 14 und 15), an denen sich die Orientierung allmählich verändert. Natürlich hat die Orientierung der Facettengelenke auch einen maßgeblichen **Einfluss auf die Bewegungsfähigkeit** der Wirbel. Während im hinteren Bereich der Wirbelsäule vorwiegend Flexion und Extension und wenig Rotation stattfindet, ist kranial des antiklinalen Wirbels aufgrund der tangential zum Wirbelbogen ausgerichteten Gelenkflächen deutlich mehr Lateralflexion möglich. Die Region des antiklinalen Wirbels bzw. die Übergangsregion beim Pferd



► **Abb. 10** Untersuchung der Beweglichkeit eines Wirbelsäulesegmentes kaudal des antiklinalen Wirbels beim Pferd in Rotation. Quelle: © Moffatt

kranial des antiklinalen Wirbels vereinen die biomechanischen Eigenschaften beider Regionen, sodass diese Wirbelgelenke eine sehr große Flexibilität in allen Bewegungsrichtungen aufweisen. Dieser Übergangsbereich ist also aufgrund seiner biomechanischen Aufgabe besonderen Belastungen ausgesetzt. Das gleiche gilt für den **lumbosakralen Übergang**, der in der Wirbelsäulenbiomechanik eine sehr wichtige Rolle spielt: Das Lumbosakralgelenk besitzt die größte Amplitude an Beugung und Streckung im Rücken und überträgt die Kraft und Vorwärtsbewegung aus der Hinterhand entlang der Wirbelsäule nach vorne.

Sowohl im antiklinalen wie im lumbosakralen Bereich ändert sich also der Bewegungsspielraum in seiner Richtung und/oder Amplitude. Beide Regionen sind besonderen Belastungen ausgesetzt und beweglicher als die anderen Bereiche der Wirbelsäule. Sie sind **biomechanische „Brennpunkte“**, die durch ihre besondere Flexibilität und Aufgabe bei Bewegungsdefiziten anderer Wirbelsegmente besonders belastet werden. Knöcherner Reaktionen an Wirbelkörpern oder Dornfortsätzen können als Folge von Überbelastung dieser Bewegungssegmente auftreten. Vereinfacht man dieses Bild, könnte man sagen: Treten Bewegungsdefizite an einem oder mehreren Bewegungssegmenten der Wirbelsäule auf, führt das zunächst zu Hypermobilität und in der Folge zu degenerativen Veränderungen an den Segmenten, die diese Defizite ausgleichen.

In der Prävention, aber auch in der Behandlung von degenerativen Erkrankungen der Wirbelsäule spielt also die **Beweglichkeit der Wirbelsäule** eine sehr wichtige Rolle. Eine Möglichkeit, um Veränderungen der Gelenkbeweglichkeit zu diagnostizieren, ist die funktionelle chiropraktische Untersuchung.



► **Abb. 11** Untersuchung der Beweglichkeit der Wirbel in der Übergangsregion vor dem antiklinalen Wirbel beim Pferd in Rotation. Quelle: © Moffatt

Funktionelle chiropraktische Untersuchung als ergänzender diagnostischer Ansatz

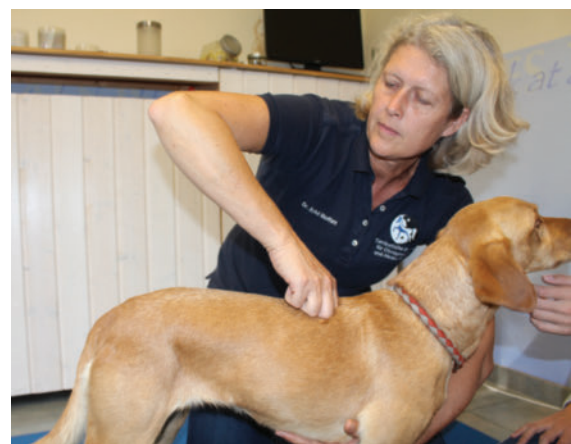Sowohl die Spondylosis deformans als auch das Kissing-Spines-Syndrom sind degenerative Erkrankungen der Wirbelsäule, bei denen strukturelle Veränderungen der knöchernen Strukturen im Vordergrund der Diagnostik stehen. Mithilfe von **bildgebenden Verfahren** ist es möglich, morphologische Veränderungen nicht nur an den Knochen, sondern auch an Gelenken und Weichteilstrukturen darzustellen. Jedoch bietet dieses statische Bild nur wenig Informationen über die Funktion der entsprechenden Wirbelsäulensegmente. Aus einer Vielzahl von Studien wissen wir, dass oft trotz radiologisch festgestellter Veränderungen an Dornfortsätzen oder Wirbelkörpern keine Relation zum klinischen Bild besteht. Ein Zusammenhang kann nur hergestellt werden, wenn man zur Beurteilung der Röntgenbefunde auch die Funktion der Wirbelsäule zur Diagnostik heranzieht.

Hier kommt die **funktionelle Untersuchung** zum Einsatz, die einen sehr wichtigen Bestandteil einer chiropraktischen Diagnostik und Behandlung darstellt. Mit ihrer Hilfe kann nicht nur die Beweglichkeit der **Wirbelsäule als Ganzes** beurteilt werden, sondern auch die Beweglichkeit der **einzelnen Wirbelsegmente**. Dabei zeigt sich, dass klinische Symptome nahezu ausschließlich bei Patienten auftreten, die zu ihren strukturellen Veränderungen an der Wirbelsäule auch eine deutliche funktionelle Einschränkung zeigen.

Merke
Patienten, die trotz ihrer strukturellen Veränderungen in der Beweglichkeit ihrer Wirbelsäule nicht eingeschränkt sind, sind in den meisten Fällen auch klinisch unauffällig.

Die funktionelle Untersuchung der Wirbelsäule hat also das Ziel, die Beweglichkeit eines jeden einzelnen

Wirbelsegments zu beurteilen. Dafür führt man das Wirbelsegment entlang der Gelenkflächen der Facettengelenke durch seinen gesamten Bewegungsspielraum bis an seine Bewegungsgrenze, die sogenannte „elastische Barriere“. Sowohl der Bewegungsspielraum als auch der Weg zur elastischen Barriere sind für jedes Gelenk durch seine Anatomie definiert. Um eine funktionelle Untersuchung durchzuführen sind also sehr genaue Kenntnisse der **anatomischen Strukturen** sowie der **Biomechanik** der Wirbelsäule notwendig – insbesondere im Bereich der Übergangsregion (► **Abb. 10**, ► **Abb. 11**) zwischen den tangential ausgerichteten Facettengelenken in der kranialen Brustwirbelsäule (► **Abb. 12**, ► **Abb. 13**) und den sagittal stehenden Facettengelenken der kaudalen Brustwirbelsäule (► **Abb. 10**, ► **Abb. 14**). Hat man das Wirbelsegment an seine elastische Barriere gebracht, kann man die objektive Qualität der elastischen Barriere – das „**Endgefühl**“ – untersuchen und beurteilen. Mit etwas Erfahrung kann man anhand dieses Endgefühls gut einschätzen, ob ein Wirbelsegment frei beweglich oder in seiner Bewegung eingeschränkt ist.



► **Abb. 12** Untersuchung der Beweglichkeit eines Wirbelsäulensegments kranial des antiklinalen Wirbels beim Hund in Extension. Quelle: © Moffatt



► **Abb. 13** Untersuchung der Beweglichkeit eines Wirbelsäulensegments kranial der Übergangsregion beim Pferd in Rotation. Quelle: © Moffatt

Diese funktionelle Untersuchung der einzelnen Wirbelsegmente bietet eine **sinnvolle Ergänzung** für die klinische Einordnung und prognostische Beurteilung von röntgenologischen Veränderungen der Wirbelsäule. Ohne sie bleibt ein Röntgenbild „nur“ ein Bild, das kaum Aufschluss über die klinische Bedeutung der Befunde geben kann.

Chiropraktische Behandlung bei degenerativen Wirbelsäulenerkrankungen

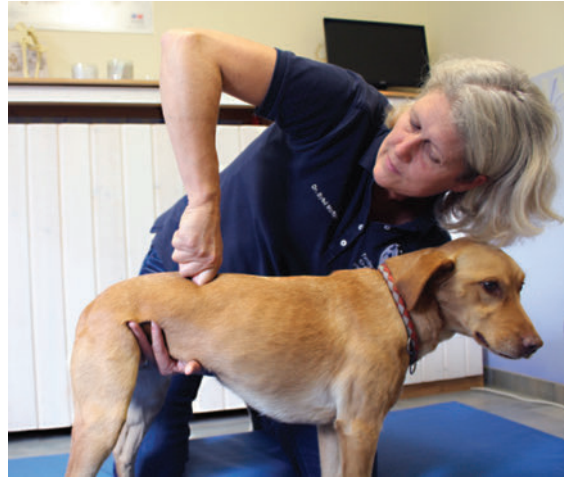Bei der chiropraktischen Behandlung von Kissing Spines oder Spondylosis deformans stehen folgende Ziele im Vordergrund:

- Behandlung von akuten klinischen Symptomen wie Schmerzzuständen
- Erhalt der Mobilität der Wirbelsäule
- langfristiges Management der Patienten

Für den korrekten Einsatz chiropraktischer Behandlungen bei Patienten mit degenerativen Wirbelsäulenerkrankungen ist es wichtig, die **Wirkungsweise** dieser manuellen Therapie zu verstehen.

Therapie durch angewandte Neurologie

Das Ziel der chiropraktischen Behandlung ist es, die neurologische Wahrnehmung und Steuerung von Gelenken zu optimieren. Ist die Beweglichkeit eines Gelenks eingeschränkt, wird diese Information über **propriozeptive Mechanorezeptoren** an das Gehirn weitergeleitet und dort verarbeitet. Diese Mechanorezeptoren (Muskelspindeln, Golgi-Sehnenorgan und Gelenkkapselrezeptoren) sind insbesondere in den intrinsischen Muskeln der



► **Abb. 14** Untersuchung der Beweglichkeit eines Wirbelsäulensegments kaudal des antiktinalen Wirbels beim Hund in Extension. Quelle: © Moffatt

Wirbelsäule und in der unmittelbaren Umgebung von Gelenken sehr zahlreich vorhanden. Sie registrieren jede Bewegung des Körpers und melden diese an das zentrale Nervensystem. Aus diesen Informationen entsteht ein genaues Bild, wo sich jeder Teil des Körpers im Raum befindet (**Propriozeption**). Die efferente Reaktion fällt entsprechend dieser Information aus, sodass das betroffene Gelenk nur im Bereich seiner momentanen Beweglichkeit angesprochen und eingesetzt wird. Jede kleinste Bewegung bedarf der genauen Synchronisation und Koordination einer Vielzahl von Muskeln. Schon die veränderte Funktion eines einzigen Gelenks kann diese Synchronisation stören.

Hat die funktionelle Untersuchung ein in seiner Beweglichkeit eingeschränktes Gelenk diagnostiziert, erfolgt die **chiropraktische Behandlung** durch einen kontrollierten in Richtung, Kraft, Amplitude und Geschwindigkeit **spezifischen Impuls** (Thrust/Justierung), der möglichst nah am Gelenk ausgeführt wird. Dieser Thrust mobilisiert ein in seiner Beweglichkeit eingeschränktes Gelenk innerhalb seines physiologischen Bewegungsspielraums, ohne dass dabei die anatomischen Grenzen überschritten werden [13].

Der **therapeutische Effekt** wird einerseits über den mechanischen Einfluss der Justierung auf das Gelenk erzielt. Der längerfristige und wirksamere Effekt erfolgt allerdings über eine Beeinflussung der propriozeptiven Mechanorezeptoren, insbesondere der Muskelspindeln, die das Gelenk umgeben. Die für jedes einzelne Gelenk genau definierte chiropraktische Justierung aktiviert eine spezifische Gruppe von Propriozeptoren entsprechend der normalen Gelenkbeweglichkeit. Dieser Reiz wird über das Rückenmark ans Gehirn weitergeleitet. Das Gehirn erhält die afferente Information, dass mehr Bewegung

stattfindet, modifiziert die efferente Information entsprechend, um diese vermehrte Beweglichkeit im Bewegungsablauf zu nutzen und trägt so zur wieder verbesserten Koordination und Synchronisation der Muskulatur bei. In der Humanmedizin wurde dieser Wirkungsmechanismus in den letzten Jahren in mehreren klinischen Studien belegt [14], [15]. Dieser Effekt kann, soll er dauerhaft zur besseren Bewegung beitragen, jedoch meist nicht mit einer einzelnen Behandlung erzielt werden. Regelmäßige chiropraktische Behandlungen führen dazu, dass bestimmte Bewegungsmuster eines Gelenks im Nervensystem „gebahnt“, also „gespeichert“ und vom Körper als „normale“ Bewegung akzeptiert werden.

Hemmung der Schmerzwahrnehmung durch die chiropraktische Behandlung

Ein weiterer Effekt der chiropraktischen Justierung ist eine **Beeinflussung der Schmerzweiterleitung**. Der Reiz der aktivierten Mechanorezeptoren wird über sehr dicke, schnelle und myelinisierte Nervenfasern (1A und 1B) ins Rückenmark weitergeleitet. Betrachtet man die neurologischen Aspekte von Schmerzweiterleitung, kommt es bei der Verschaltung im Hinterhorn des Rückenmarks zu einer starken Modulation durch andere neuronale Einflüsse. Diese Zusammenhänge werden in der **Gate-Control-Theorie** beschrieben. Diese Theorie besagt, deutlich vereinfacht beschrieben, dass das Rückenmark über ein „**neurologisches Tor**“ (Interneuron) verfügt, das Schmerzsignale entweder aufhält oder zum Gehirn weiterleitet. Dieses Tor wird durch die Aktivität von Schmerzsignalen geöffnet und durch die Aktivität schnellerer Fasern aus der Peripherie (z. B. 1A- und 1B-Fasern der Mechanorezeptoren) oder durch vom Gehirn kommende Signale geschlossen. Durch die gezielte Aktivierung der Mechanorezeptoren bei der chiropraktischen Justierung erhöht sich die Erregungsfrequenz der afferenten 1A- und 1B-Fasern um ein Vielfaches und es entsteht eine hemmende Wirkung auf die Schmerzweiterleitung. Die chiropraktische Justierung eines Gelenks hat somit einen direkten hemmenden Einfluss auf die Schmerzwahrnehmung.

Chiropraktik bei Spondylose und Kissing-Spines-Syndrom

Sowohl das Kissing-Spines-Syndrom als auch die Spondylosis deformans sind Erkrankungen, die am häufigsten an biomechanischen „Brennpunkten“ auftreten.

Ziel der chiropraktischen Behandlung ist:

- die Beweglichkeit der gesamten Wirbelsäule zu optimieren
- die Fehlbelastung oder Überbelastung von bestimmten Wirbelsäulenabschnitten zu verhindern

Dieses Konzept ist insbesondere in der **Prophylaxe** von degenerativen Wirbelsäulenerkrankungen sehr effektiv, kann aber auch **therapeutisch** bei bereits erkrankten

Tieren zur Entlastung der betroffenen Wirbelsäulenbereiche beitragen. Wir wissen heute, dass in der Bewegung die Stabilität eines Gelenks zu 80 % durch die Muskeln gewährleistet wird, die dieses Gelenk umgeben. Funktioniert die Synchronisation und Koordination dieser Muskeln optimal, schweben die Gelenkflächen in der Bewegung übereinander. Erfahrungen aus der Humanmedizin haben gezeigt, dass auch Patienten mit hochgradig strukturellen Gelenkveränderungen durch entsprechenden Muskelaufbau ihre Funktion und Mobilität wiedererlangen können.

Ein sehr wichtiger Baustein beim Management von Pferden mit klinisch relevantem **Kissing-Spines-Syndrom** ist der Aufbau korrekter Rücken- und Halsmuskulatur, um die betroffenen Regionen zu entlasten und zu stabilisieren. Pferde müssen in der Lage sein ihren Rücken und die tiefe Halswirbelsäule ausreichend zu bewegen und aufzuwölben, um korrekte Rückenmuskulatur aufzubauen. Die chiropraktische Justierung trägt über die Beeinflussung des Nervensystems zur Koordination und Synchronisation der Muskulatur bei. Langfristig wird so über die korrekte Muskelaktivität die Mobilität, aber auch die Stabilität der Wirbelsäule verbessert.

Viele Hundebesitzer mit **Spondylosepatienten** scheuen davor zurück ihren Hund chiropraktisch behandeln zu lassen, da sie befürchten, dass durch die chiropraktische Justierung Brückenbildungen zwischen den Wirbelkörpern brechen können. Dieser Mythos basiert auf Fehlinformationen in Bezug auf die Wirkungsweise von Chiropraktik und dem falschen Verständnis der Erkrankung an sich. Bei Spondylose kommt es nur in sehr seltenen Fällen zu einer geschlossenen Brückenbildung zwischen 2 Wirbelkörpern. Aber auch wenn röntgenologisch eine geschlossene Brücke vorhanden ist, heißt das nicht, dass es sich hier um eine starre Struktur handelt. Schon eine 30%ige Kalzifizierung eines Gewebes stellt sich radiologisch als knöchern dar.

Merke

Jede knöcherne Struktur hat in vivo ein gewisses Maß an Flexibilität und ist nicht mit dem Knochen eines präparierten Skeletts zu vergleichen.

Häufig sind die Facettengelenke an den veränderten Wirbeln nach wie vor beweglich, es kommt also in den wenigsten Fällen zu einer kompletten Immobilisation des Bereichs. In einem Segment mit einer deutlichen Spangenbildung am Wirbelkörper kann man daher durch eine chiropraktische Behandlung die Beweglichkeit des Facettengelenks beeinflussen. So kann die noch vorhandene Funktion erhalten und soweit möglich die Beweglichkeit verbessert werden.

Bei beiden Erkrankungen, dem Kissing-Spines-Syndrom und der Spondylose, kann in akut schmerzhaften Phasen

der Erkrankung der **schmerzhemmende Effekt** der chiropraktischen Behandlung [16] genutzt werden, um Bewegungsabläufe zu normalisieren.

AUF DEN PUNKT GEBRACHT

Die Kombination aus schmerzhemmender Wirkung und veränderter Beweglichkeit der Gelenke ermöglicht es vielen Patienten schmerzgeprägte Bewegungsmuster zu durchbrechen und so den Teufelskreis aus Schmerzen, Steifheit und schlechter Muskulatur zu verlassen.

Take home

Die Chiropraktik bietet zusätzliche diagnostische und therapeutische Ansätze bei der Behandlung von degenerativen Wirbelsäulenerkrankungen. In der Diagnostik findet die funktionelle chiropraktische Untersuchung Bewegungsdefizite sicher auf. Das bietet zusätzliche Informationen zur Beurteilung der Gelenkfunktion und hilft, das Krankheitsgeschehen prognostisch einzuordnen. Mit der chiropraktischen Behandlung kann die Mobilität der Wirbelsäule erhalten bzw. verbessert werden und kompensatorischen Überlastungen in anderen Körperregionen vorgebeugt werden. Die chiropraktische Behandlung kann zusätzlich im Rahmen der Schmerztherapie eingesetzt werden und bietet so in den verschiedenen Bereichen des Managements von Patienten Kissing-Spines-Syndrom und Spondylosis deformans eine sinnvolle Ergänzung zur Schulmedizin.

Autoren



Sybil Moffatt

Dr. med. vet.; MRCVS; Fachärztin für Chiropraktik (A); IAVC International Academy of Veterinary Chiropractic; Promotion: Equine Research Center, University of Guelph, Canada; 1996 Veterinärchiropraktik (AVCA), USA; seit 1999 Überweisungspraxis für Chiropraktik und Akupunktur; seit 2003 Leitung IAVC; <https://www.I-A-V-C.com>; Info@pferdechiro.com

Literatur

- [1] Riccio B, Fraschetto C, Villanueva J et al. Two multicenter surveys on equine back-pain 10 years a part. *Front Vet Sci* 2018; 5: 195
- [2] Ohlert S, Steiner G, Geissbühler U et al. Diffuse skeletale Hyperostose (DISH) beim Hund: Eine Übersicht. *Schweiz Arch Tierheilkd* 2016; 158 (5): 331–339

- [3] Kasper M. Korrelation zwischen röntgenologisch sichtbaren thorakalen, lumbalen und lumbosakralen Spondylosen und röntgenologisch sichtbaren chronischen Organveränderungen oder -störungen beim Hund – Beitrag zur Ätiologie der Spondylosis deformans [Dissertation] Wien; 1996
- [4] Weidl B. Beitrag zur Spondylosis deformans beim Hund [Dissertation]. Berlin: Freie Universität Berlin; 1998
- [5] Sager J. Die Erkrankungen der Processus spinosi der Brust- und Lendenwirbelsäule des Pferdes – eine klinische und röntgenologische Studie [Dissertation]. Berlin: Freie Universität Berlin; 1997
- [6] Jeffcott LB. Disorders of the thoracolumbar spine of the horse – a survey of 443 cases. *Equine Vet J* 1980; 12: 197–210
- [7] Ranner W, Gerhards H. Vorkommen und Bedeutung von Rückenerkrankungen – insbesondere des “kissing spine”-Syndroms bei Pferden in Süddeutschland. *Pferdeheilkd* 2002; 18: 21–33
- [8] Petterson H, Strömberg B, Myrin I. Das thorakolumbale inter-spinale Syndrom (TH) des Reitpferdes – retrospektiver Vergleich konservativ und chirurgisch behandelter Fälle. *Pferdeheilkd* 1987; 3: 313–319
- [9] Jeffcott LB. Radiographic examination of the equine vertebral column. *Vet Rad* 1979; 20: 135–139
- [10] Weinberger T. Auswertung röntgenologischer Rückenuntersuchung bei Vollbütern – Befunde und Bezug zur Leistungsfähigkeit anhand von Rennergebnissen. Essen: Proceedings Tagung über Pferdekrankheiten, Equitana; 2005
- [11] Brunken G, De Besi N, Königsmann-Brunken D. Röntgenologische Befunde an den Dornfortsätzen junger Warmblüter ohne klinische Symptomatik. Essen: Proceedings Tagung über Pferdekrankheiten, Equitana; 2005
- [12] Dämmrich K, Randelhoff A, Weber B. Ein morphologischer Beitrag zur Biomechanik der thorakolumbalen Wirbelsäule und Pathogenese des Syndroms sich berührender Dornfortsätze (Kissing-Spines-Syndrom) bei Pferden. *Pferdeheilkd* 1993; 5: 267–273, 276–281
- [13] Anders WJ, Gale T, LeVasseur C et al. Intervertebral kinematics of the cervical spine before, during, and after high-velocity low-amplitude manipulation. *Spine J* 2018; 18 (12): 2333–2342
- [14] Lelic D, Niazi IK, Holt K et al. Manipulation of dysfunctional spinal joints affects sensorimotor integration in the prefrontal cortex: a brain source localization study. *Neural Plast* 2016; 2016: 3704964
- [15] Haavik H, Niazi IK, Jochumsen M et al. Impact of spinal manipulation on cortical drive to upper and lower limb muscles. *Brain Sci* 2016; 7 (1)
- [16] Sullivan KA, Hill AE, Haussler KK. The effects of chiropractic, massage and phenylbutazone on spinal mechanical nociceptive thresholds in horses without clinical signs. *Equine Vet J* 2008; 40 (1): 14–20

Bibliografie

DOI <https://doi.org/10.1055/a-1009-6356>

Hands on 2019; 1: 22–32

© Georg Thieme Verlag KG Stuttgart · New York

ISSN 2628-6033

Refresher-Fragen: „Degenerative Wirbelsäulenerkrankungen bei Pferd und Hund“

Beantworten Sie die folgenden Fragen und prüfen Sie direkt, ob Sie richtig liegen (s. Seitenrand). Mehrfachantworten sind möglich.

Viel Erfolg!

Frage 1

Welchen Wirbel nennt man den antiklinalen Wirbel?

- A den Brustwirbel mit dem längsten Dornfortsatz
- B den letzten Lendenwirbel
- C den Wirbel mit dem gerade stehenden Dornfortsatz
- D den letzten Brustwirbel
- E den längsten Brustwirbel

Frage 2

Welches Band verbindet die Wirbelkörper miteinander?

- A Ligamentum longitudinale ventrale
- B Ligamentum nuchae
- C Ligamentum interspinale
- D Ligamentum flavum
- E Ligamentum intertransversale

Frage 3

Warum ist die Region um den antiklinalen Wirbel biomechanisch bedeutsam?

- A Die Orientierung der Gelenkflächen der Facettengelenke ändert sich in diesem Bereich.
- B Die Beweglichkeit der Wirbelsäule verändert sich in diesem Bereich.
- C Die Position der Facettengelenke ändert sich in diesem Bereich.
- D Alle Antworten sind richtig.
- E Keine der Antworten ist richtig.

Frage 4

Welche Erkrankung zählt man mit der Spondylosis deformans zu den spinalen Hyperostosen?

- A Cauda-equina-Syndrom
- B diffuse idiopathische skeletale Hyperostose
- C skeletale Hyperostose
- D Osteochondrosis dissecans
- E Myelopathie

Frage 5

Welche Aussage über das Kissing-Spines-Syndrom des Pferdes trifft zu?

- A Pferde mit Kissing Spines sollten nicht geritten werden.
- B Das Kissing-Spines-Syndrom ist immer hochgradig schmerzhaft.
- C Das Kissing-Spines-Syndrom tritt nur bei gerittenen Pferden auf.
- D Pferde mit Kissing-Spines-Syndrom können klinisch völlig unauffällig sein.
- E Das Kissing-Spines-Syndrom ist eine angeborene Erkrankung.

Frage 6

Für die funktionelle Untersuchung der Wirbelsäule benötigt man:

- A Röntgenbilder
- B Ultraschalluntersuchung
- C „qualisys motion capture“ System
- D gute palpatorische Fähigkeiten
- E Szintigrafie

Frage 7

Welche der folgenden Aussagen beschreibt die chiropraktische Behandlung am besten?

- A Chiropraktik befreit eingeklemmte Nerven.
- B Chiropraktik renkt ausgerenkte Knochen wieder ein.
- C Chiropraktik optimiert die neurologische Wahrnehmung und Steuerung von Gelenken.
- D Chiropraktik arbeitet mit sehr langen Hebeln.
- E Chiropraktik behandelt luxierte Gelenke.

Frage 8

Was ist das Ziel der chiropraktischen Behandlung bei degenerativen Wirbelsäulenerkrankungen?

- A Schmerzhemmung
- B vorhandene Gelenkbeweglichkeit erhalten
- C Beweglichkeit der gesamten Wirbelsäule optimieren
- D alle Antworten treffen zu
- E keine der Antworten ist richtig