Frauenheilkunde *up2date*

6 · 2019

Allgemeine Gynäkologie 1

Diagnostik und Therapie benigner und prämaligner Veränderungen des Endometriums

Ingolf Juhasz-Böss
Russalina Ströder
Gilda Schmidt
Erich Solomayer
Lars Christian Horn
Daniel Herr

VNR: 2760512019156642215
DOI: 10.1055/a-0986-5884
Frauenheilkunde up2date 2019; 13 (6): 511–529
ISSN 1439-3719
© 2019 Georg Thieme Verlag KG

Thieme

Dieses Dokument wurde zum persönlichen Gebrauch heruntergeladen. Vervielfältigung nur mit Zustimmung des Verlages.

Unter dieser Rubrik sind bereits erschienen:

Benigne und präinvasive Läsion der Brust K. Stewen, S. Theis, A. Teifke, E. Kohlwes, A. Hasenburg Heft 5/2019

Gynäkologische Infektionen W. Mendling Heft 2/2019

Migrantinnen in der gynäkologisch-/geburtshilflichen Praxis D. Schlembach Heft 2/2019

Benigne Veränderungen der Vulva S. K. Renner, M. W. Beckmann, P. Abel, M. C. Koch, S. P. Renner Heft 4/2018

Gerinnungsstörungen der Frau C. Franz, V. Tchaikovski, S. N. Tchaikovski Heft 3/2018

Harninkontinenz der Frau G. Naumann Heft 2/2018

Präkonzeptionelle Beratung – Wie berate ich bei Kinderwunsch? M. Schmidt Heft 1/2018

Aktuelles zu Prävention, Diagnostik und Therapie von STI W. Frobenius, S. Burghaus Heft 5/2017

Pharmakotherapie chronisch-entzündlicher Darmerkrankungen bei Schwangeren N. Teich, A. Stallmach Heft 4/2017

Therapie der funktionellen Obstipation in Schwangerschaft und Stillzeit K. Gharehbaghi, D. R. Gharehbaghi, F. Wierrani, G. Sliutz Heft 2/2017

Notfälle in Gynäkologie und Geburtshilfe. Teil 2: Notfälle in der späten Schwangerschaft und Geburt U. Pecks, D. O. Bauerschlag Heft 2/2017

Notfälle in Gynäkologie und Geburtshilfe. Teil 1: Nichtschwangere und Frühschwangere U. Pecks, D. O. Bauerschlag Heft 1/2017

Die medikamentöse Therapie der Patientin mit Endometriose J. Lermann, J. Hackl, S. Burghaus, T. Hildebrandt, C. Fahlbusch, S. P. Renner, M. W. Beckmann Heft 1/2017

Myome – Entstehung, Diagnostik und Therapie J. Schmid, J. Petresin, A. Müller, A. Boosz Heft 6/2016

Impfungen in der gynäkologischen Praxis M. Wojcinski Heft 5/2016

Osteoporose in der Gynäkologie – Diagnostik und Therapie H. Siggelkow, P. Hadji Heft 3/2016

HPV-induzierte Erkrankungen M. Hampl, A. Porn Heft 6/2015

Mykosen und Chlamydien in Gynäkologie und Geburtshilfe W. Mendling, M. Hampl Heft 6/2015

Gynäkologische Notfälle J. Wilm, A. Hellfeier, O. Ortmann Heft 5/2015

Beckenboden nach Schwangerschaft und Geburt A. Fürmetz, K. Jundt Heft 4/2015

Septische Krankheitsbilder in Gynäkologie und Geburtshilfe G. Bauerschmitz, A. Opiela, G. Emons Heft 6/2014

Maligne Melanome des weiblichen Urogenitaltrakts S. Hoffmann, S. Kommoss Heft 3/2014

Genitaler Lichen sclerosus – Diagnostik und Therapie F. Neis, A. Yazdi, K. Rall Heft 3/2014

Diagnostik und Therapie benigner und prämaligner Veränderungen der Vulva und der Zervix F. Neis, M. Henes, K. Rall Heft 4/2013

Diagnostik und Therapie benigner und prämaligner Veränderungen des Endometriums I. Juhasz-Böss, R. Mavrova, G. Schmidt, E. Solomayer, D. Herr Heft 4/2013

Myomembolisation – State of the Art T. Kröncke Heft 3/2013

Früherkennung versus Vorsorge bei Hochrisikopatientinnen für Brust- und Eierstockkrebs G. Pfeiler Heft 3/2013

Diagnostik und Therapie der überaktiven Blase bei der Frau C. Skala, H. Kölbl Heft 3/2012

Prävention von Infektionen in Gynäkologie und Geburtshilfe I. Kappstein, T. Hauer Heft 1/2012

ALLES ONLINE LESEN

Mit der eRef lesen Sie Ihre Zeitschrift: online wie offline, am PC und mobil, alle bereits erschienenen Artikel. Für Abonnenten kostenlos! https://eref.thieme.de/frauen-u2d

JETZT FREISCHALTEN

Sie haben Ihre Zeitschrift noch nicht freigeschaltet? Ein Klick genügt: www.thieme.de/eref-registrierung

Dieses Dokument wurde zum persönlichen Gebrauch heruntergeladen. Vervielfältigung nur mit Zustimmung des Verlages.

Thieme

Diagnostik und Therapie benigner und prämaligner Veränderungen des Endometriums

Ingolf Juhasz-Böss, Russalina Ströder, Gilda Schmidt, Erich Solomayer, Lars Christian Horn, Daniel Herr

In der Praxis stellen sich fast 30 % der prämenopausalen Frauen und 75 % der postmenopausalen Frauen wegen abnormen uterinen Blutungen vor. Diese sind häufig Symptom verschiedener benigner und prämaligner Veränderungen des Endometriums. Anhand aktueller Leitlinien informiert die vorliegende Arbeit über die diagnostischen und therapeutischen Möglichkeiten im Zusammenhang mit Endometriumveränderungen.

Einleitung

Benigne und prämaligne Veränderungen des Endometriums sind häufig und bestimmen zu großen Teilen den Alltag in Praxis und Klinik. Es gibt zahlreiche diagnostische Optionen, um diese Veränderungen zu erkennen bzw. zu therapieren. Die vorliegende Arbeit soll einen aktualisierten Überblick über das diagnostische und therapeutische Vorgehen geben. Dabei werden sowohl die einzelnen Verfahren beschrieben als auch die aktuelle Evidenz zur diagnostischen Sicherheit der jeweiligen Untersuchungen dargestellt. Bezüglich der Therapie wird in Abhängigkeit von der jeweiligen Diagnose ebenfalls eine aktualisierte und – sofern vorhanden – eine evidenzbasierte Therapieempfehlung vorgestellt.

Teil 1 – allgemeine Diagnostik

Der Goldstandard bei der Darstellung des Endometriums ist die Sonografie (▶ **Abb. 1**). Neben der Abdominalsonografie, der 3-D-Sonografie, der Doppler-Sonografie und der Sonohysterografie ist die Bedeutung der klassischen Transvaginalsonografie (TVS) trotz ihrer Grenzen im Hinblick auf die niedrige Spezifität und die teilweise schwierige Differenzierung zwischen gutartigen und bösartigen Befunden unbestritten.

Die Transvaginalsonografie (TVS)

Grundsätzlich erfolgt eine Bewertung des Endometriums meist nebenbefundlich im Rahmen einer Untersuchung aufgrund anderer Indikationen (z. B. Unterbauchschmerzen, Unterbauchtumor, Urogynäkologie usw.). Es gibt nur wenige Studien, die sich explizit mit der Ultraschalluntersuchung asymptomatischer Frauen und der Fragestellung z. B. nach der Früherkennung eines Endometriumkarzinoms befassen. Im Rahmen des United Kingdom Collaborative Trial of Ovarian Cancer Screening (UKCTOCS) wurde bei 48 230 postmenopausalen Frauen eine TVS ausgewertet. Diese Studie zeigt zwar eine hohe Sensitivität für die TVS, für ein generelles Screening sind diese Daten jedoch nicht ausreichend. Zudem fehlen aus dieser Studie Angaben zum Gesamtüberleben. Auch weisen diese Daten auf eine hohe Zahl unnötig durchgeführter operativer Eingriffe hin [1].

Die meisten Daten zum Stellenwert der Ultraschalluntersuchung liegen bei Patientinnen mit postmenopausaler Blutung vor [2, 3]. Hierbei ergibt sich eine niedrige Wahrscheinlichkeit für das Vorliegen einer malignen Veränderung des Endometriums bei transvaginal gemessenem schmalen Endometrium. Die Cut-off-Werte für die Endometrium-Gesamtdicke liegen dabei je nach Studie bei 3–5 mm. Smith-Bindman et al. fanden z. B. eine Endometriumkarzinomrate von 7,3 % ab einer Endometriumdicke > 5 mm, wobei die Endometriumkarzinomrate bei einer Dicke ≤ 5 mm bei lediglich 0,07 % lag [2]. In einer aktuelleren Studie wird gar eine Endometriumdicke von 3 mm als Cut-off-Wert diskutiert [3].

Postmenopausal wird die Endometriumdicke durch die Einnahme einer Hormonersatztherapie (HRT) beeinflusst. Eine große Metaanalyse zeigte, dass auch die Inzidenz von Blutungsstörungen und Endometriumhyperplasien bei Anwendung einer Östrogentherapie deutlich erhöht war.

Merke

Die Art der HRT ist für die sonografische Beurteilung der Endometriumdicke von Bedeutung.

In einer Studie von Van den Bosch et al. mit insgesamt 238 Frauen betrug die durchschnittliche Endometriumdicke unter einer kontinuierlichen kombinierten Östrogen-Gestagen-HRT 3,5 ± 1,6 mm, wohingegen die Endometriumdicke unter der Einnahme von Tibolon 4,1 ± 1,9 mm und unter der Einnahme einer sequenziellen HRT

Dieses Dokument wurde zum persönlichen Gebrauch heruntergeladen. Vervielfältigung nur mit Zustimmung des Verlages.

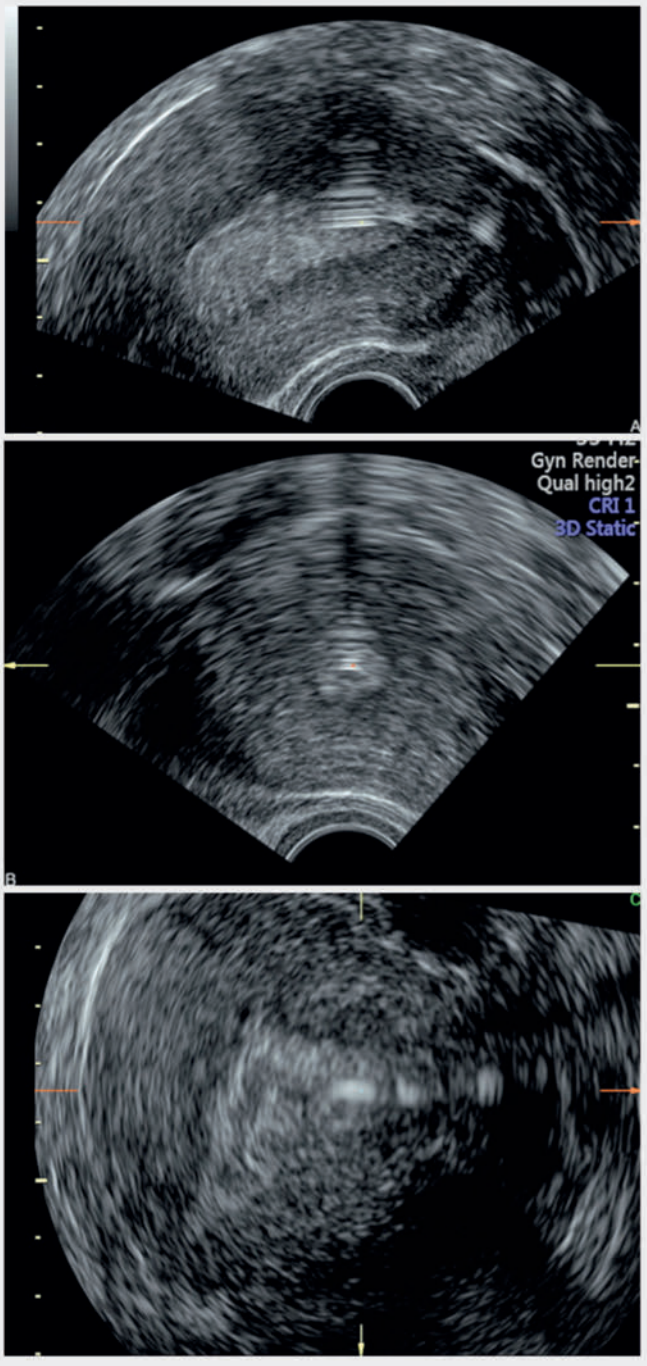

▶ **Abb. 1** Transvaginalsonografie: Darstellung eines prämenopausalen Endometriumkarzinoms in 3 Ebenen.

5,5 ± 2,5 mm betrug [4]. Die Endometriumdicke unter einer sequenziellen HRT ist damit um 2 mm signifikant dicker als unter der Einnahme von Tibolon oder einer kontinuierlichen HRT (p = 0,0001). Verwendet man also die Cut-off-Werte von Patientinnen ohne HRT für Patientinnen, die eine HRT einnehmen, so liegt eine niedrigere diagnostische Spezifität für das Erkennen eines Endometriumkarzinomes vor, v. a. bei Patientinnen unter sequenzieller HRT [5].

Auf den Stellenwert der TVS in Abhängigkeit der einzelnen endometrialen benignen und prämalignen Erkrankungen wird weiter unten genauer eingegangen. Auch wenn der transvaginale Ultraschall als Screeningmethode für die Früherkennung eines Endometriumkarzinoms derzeit seine Wertigkeit evidenzbasiert nicht belegen kann, so stellt diese Methode eben in der Diagnostik der benignen Erkrankungen des Endometriums einen festen Bestandteil der gynäkologischen Untersuchung dar.

Die Magnetresonanztomografie (MRT)

Die Magnetresonanztomografie kann bei schlechten Schallverhältnissen oder komplexen Fragestellungen zusätzliche Informationen liefern, z. B. bei der Beurteilung von Synechien im Cavum beim Asherman-Syndrom oder bei Uterusfehlbildungen. Durch die Möglichkeit zur Darstellung mehrerer Ebenen ist die MRT bei der Planung des hysteroskopischen/operativen Eingriffes hilfreich. Hier kann das MRT beispielsweise beim hysteroskopischen Eingehen ins Cavum bei einem fortgeschrittenen Asherman-Syndrom von Nutzen sein, um die richtige Ebene freizulegen. Allerdings ist aufgrund der Kosten-Nutzen-Relation die Sonografie in der Primärsituation klar dem MRT vorzuziehen. Des Weiteren ist die Verfügbarkeit der Sonografie dem MRT ebenfalls überlegen.

Beide Verfahren sind nicht invasiv und führen zu keiner Strahlenbelastung. Laut einer Studie von Griffin et al. ist bei der Pelvic inflammatory Disease (PID) das MRT der TVS überlegen, bei einer Sensitivität von 95 %, einer Spezifität von 89 % und einer Genauigkeit von 93 % gegenüber einer Sensitivität von 81 %, einer Spezifität von 78 % und einer Genauigkeit von 80 % beim TVS [6].

Die Hysteroskopie (HSK)

Die Hysteroskopie wurde erstmals durch Bozzini 1807 beschrieben und gehört offenbar zur ältesten endoskopischen Technik in der Medizin. Heutzutage verwendet man sie routinemäßig zur Abklärung unterschiedlicher Symptome, als deren Ursache eine endometriale oder intrakavitäre Pathologie vermutet wird (▶ **Abb. 2**). Die Hysteroskopie kann jedoch nicht nur diagnostisch, sondern auch therapeutisch eingesetzt werden. Sie ist eine einfache, ambulant durchführbare Methode mit einer Komplikationsrate < 1 %. Zahlreiche Studien konnten bisher die Effizienz der diagnostischen Hysteroskopie bestätigen, vor allem zur Abklärung der abnormen uterinen Blu-

Dieses Dokument wurde zum persönlichen Gebrauch heruntergeladen. Vervielfältigung nur mit Zustimmung des Verlages.

tung. Die direkte Visualisierung des Cavums uteri kann intrauterine Pathologien bei Frauen mit abnormen uterinen Blutung detektieren.

PRAXISTIPP

Fast 30% der prämenopausalen Frauen und 75% der postmenopausalen Frauen konsultieren den Frauenarzt wegen abnormen uterinen Blutungen [5]. Eine exakte Lokalisation der intrauterinen Befunde ist mithilfe der Hysteroskopie möglich.

Die Hysteroskopie eignet sich sehr gut zur Diagnostizierung von:

- Korpuspolypen
- submukösen Myomen
- Synechien
- kongenitalen uterinen Malformationen
- dem Asherman-Syndrom usw.

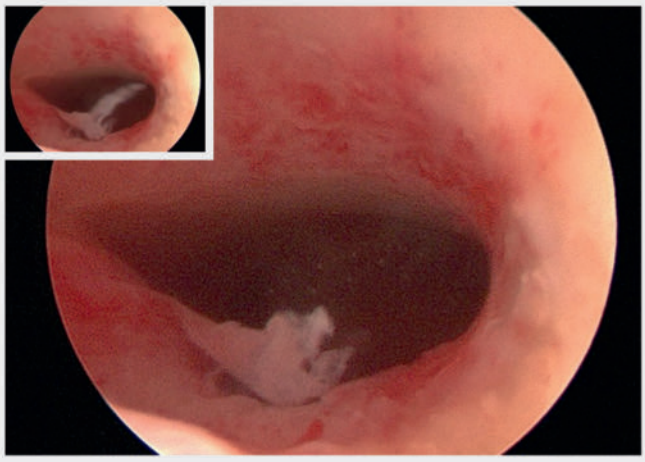

▶ **Abb. 2** Diagnostische Hysteroskopie: Es zeigt sich ein allseits unauffälliges, entsprechend der ersten Zyklushälfte proliferiertes Endometrium.

Die Endometriumbiopsie, die blind durchgeführt wird, hat im Gegensatz zur Hysteroskopie eine deutlich geringere Sensitivität und führt in bis zu 50% der Fälle zum Übersehen von kleinen endometrialen Veränderungen. Eine Studie von 1998 konnte zeigen, dass 13,4% der Patientinnen mit postmenopausaler Blutung nach alleiniger Abrasio wegen persistierender bzw. rezidivierender Blutung abermals operiert werden mussten, während es nur 3,0% der Patientinnen nach kombinierter Hysteroskopie und Abrasio waren. Der Grund hierfür lag z. B. darin, dass bei der alleinigen fraktionierten Abrasio offensichtlich Reste oder weitere Polypen zurückgelassen wurden.

Aber auch die Hysteroskopie hat ihre diagnostischen Grenzen. Technische Probleme und die Erfahrung des Operateurs scheinen eine Rolle zu spielen. Trotz Hysteroskopie ist es möglich, Befunde zu übersehen, sodass unterschiedliche Sensitivitäten und Spezifitäten in der Literatur für die Hysteroskopie angegeben werden. Diese reichen von einer Sensitivität von 74% und einer Spezifität von 96% bis zu einer Sensitivität von 100% und einer Spezifität von 99%.

Merke

Bei 3–5% der Patientinnen mit postmenopausaler Blutung ist die Hysteroskopie aus technischen oder anatomischen Gründen überhaupt nicht möglich [7].

Insgesamt ist die Hysteroskopie eher zur Diagnose als zum Ausschluss eines Karzinoms geeignet. Dies zeigt auch eine prospektive Studie von 2012. Insgesamt wurden 83 Frauen mit postmenopausaler Blutung und einer Endometriumdicke im TVS von ≥ 5 mm hysteroskopisch untersucht. Zusätzlich zur Hysteroskopie erfolgte auch eine Endometriumbiopsie. Anschließend wurden die hysteroskopisch erhaltenen Diagnosen mit den endgültigen histologischen verglichen. Festzustellen war, dass mit 31,1% Korpuspolypen die häufigste endometriale Veränderung darstellten. Insgesamt war in 27,8% der Fälle ein hyperplastisches Endometrium vorzufinden, aber in nur 15,6% wurde es überhaupt hysteroskopisch vermutet. Außerdem wurde von den insgesamt 16,9% histologisch gesicherten Endometriumkarzinomen lediglich die Hälfte hysteroskopisch erkannt. Bei gutartigen endometrialen Veränderungen war die Sensitivität der Hysteroskopie mit 94,7%, die Spezifität mit 97,8%, der positive Prädiktionswert mit 97,3% und der negative Prädiktionswert mit 95,7% anzugeben. Die Gesamtsensitivität der Hysteroskopie betrug jedoch nur 56,5%, die Gesamtspezifität 91,6%, der positive Prädiktionswert 72,2% und der negative Prädiktionswert 84,6%. Bei Endometriumhyperplasie sind die Werte, wie auch beim Endometriumkarzinom folgendermaßen anzugeben: 50% für die Sensitivität, 94,2% für die Spezifität, ein positiver Prädiktionswert von 63,6% und ein negativer von 90,2% [8].

Eine 2002 veröffentliche Metaanalyse mit Daten zu 26 346 Patientinnen zeigte, dass die Sensitivität der Hysteroskopie beim Endometriumkarzinom im Mittel bei 86,4% liegt und die Spezifität bei 99,2%, während die Hysteroskopie bei leicht- und mittelgradigen Veränderungen wie etwa glandulär-zystischer Hyperplasie oder adenomatöser Hyperplasie nicht ganz so gut ist mit einer Sensitivität von 78% und einer Spezifität von 95,8% [7].

Während einer durchgeführten Hysteroskopie kann es theoretisch auch zu einer intraabdominellen Tumorzellverschleppung kommen. Kleine randomisierte Studien und die überarbeiteten FIGO-Leitlinien zeigen, dass diese Tumorzellverschleppung keinen Einfluss auf die Rezidivrate oder Überleben von Endometriumkarzinompatien-

Dieses Dokument wurde zum persönlichen Gebrauch heruntergeladen. Vervielfältigung nur mit Zustimmung des Verlages.

tinnen zu haben scheint. Auch eine wiederholte präoperative HSK bei Patientinnen mit einem Endometriumkarzinom führt zu keiner signifikant vermehrten Rate an positiven Douglaszytologien [9].

In Deutschland bleibt die Hysteroskopie zusammen mit der fraktionierten Abrasio Goldstandard zur Abklärung endometrialer Veränderungen.

PRAXISTIPP

Eine alleinige Hysteroskopie kann bei Frauen mit postmenopausaler Blutung und einer erhöhten Endometriumdicke eine Endometriumhyperplasie oder ein Endometriumkarzinom nur selten ausschließen [8]. Ohne Abrasio reicht sie nicht aus, um benigne von prä- oder malignen intrakavitären Befunden unterscheiden zu können.

Methodik der histologischen Sicherung

Das Standardverfahren zur histologischen Sicherung von unklaren Befunden im Bereich des Endometriums ist weiterhin die fraktionierte Abrasio, bei der das Gewebe getrennt in Zervix- bzw. Korpusfraktion gewonnen wird. Es besteht jedoch eine relevante diagnostische Unsicherheit bei Durchführung einer alleinigen Abrasio [5]. Die initiale Abrasio ist im Vergleich mit einer Re-Abrasio bzw. mit der im zeitnahen Anschluss erfolgten Hysterektomie mit einer diagnostischen Fehlerquote von 10–25 % behaftet. Insbesondere fokale Läsionen, wie gestielte Polypen und submuköse Myome, sowie Endometriumveränderungen im Bereich der Tubenecken werden zum Teil bei der Gewebeentnahme der initialen Abrasio nicht miterfasst. Daher hat sich in der klinischen Routine der zusätzliche Einsatz der Hysteroskopie zur Verbesserung der diagnostischen Sicherheit der fraktionierten Abrasio oder der Einsatz der Hysteroskopie mit gezielter Biopsie durchgesetzt. Trotz zahlreicher kleinerer Studien zum Vergleich der verschiedenen invasiven Abnahmetechniken (Pipelle, Pistolet, Abradul, Strichkürettage) haben diese sich als Alternative zur fraktionierten Abrasio bzw. hysteroskopisch gestützt entnommenen Biopsie nur in Ausnahmefällen durchgesetzt. Besteht z. B. ein hohes Narkoserisiko, kann auf eine Hysteroskopie und Kürettage verzichtet werden und es ist der Versuch einer einfachen Biopsie aus dem Cavum uteri gerechtfertigt. Die Entnahme von Endometrium mit den oben genannten alternativen Techniken gilt aber seit der 2000 publizierten Metaanalyse von 39 Studien von Dijkuizen besonders bei prämenopausalen Patientinnen als nicht ausreichend zuverlässig und sollte im Regelfall eine histologische Abklärung mittels Kürettage nicht ersetzen.

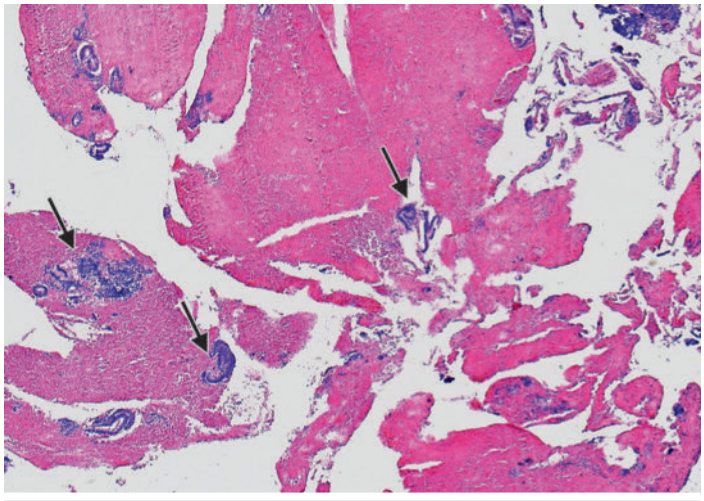

▶ **Abb. 3** Beispiel für ein insuffizientes Abrasiomaterial in einem Korpusabradat bei einer 55-jährigen Frau mit postmenopausaler Blutung mit viel koaguliertem Blut und Fibrin und nur wenigen, fragmentierten endometrialen Drüsen (Pfeile).

Merke

Nur im Falle eines positiven Befundes nach der Durchführung alternativer Abnahmeverfahren (anstelle fraktionierter Abrasio bzw. hysteroskopisch entnommener Biopsie) ist dieser als beweisend zu betrachten [10].

Aufarbeitung und Befundung von Abrasiomaterial in der Pathologie

Makroskopie

Bei der makroskopischen Beurteilung ist es zweckmäßig, die Beschaffenheit des übersandten Gewebes anzugeben. In jedem Fall soll eine metrische Größenangabe erfolgen. Beim Vorliegen von Polypen und/oder Leiomyomen sollte deren Größe und Beschaffenheit angegeben werden. Lässt sich im übersandten Gefäß makroskopisch kein Material nachweisen, sollten die übersandte Flüssigkeit zentrifugiert und daraus Zytospinpräparate angefertigt werden. Die Rate insuffizienten Gewebes, das bei der Abrasio gewonnen wurde, schwankt zwischen 12 und 27 % (▶ **Abb. 3**). Der Nachweis eines pathologischen Endometriumbefundes beim Zweiteingriff (Re-Abrasio oder Hysterektomie) schwankt zwischen 10 und 20 %, wobei in rund der Hälfte dieser Patientinnen ein Endometriumkarzinom gesichert werden konnte. Der Prozentsatz eines im Zweiteingriff nachweisbaren Malignoms ist bei prämenopausalen Patientinnen signifikant geringer. Gleiches gilt für Patientinnen, bei denen sonografisch und hysteroskopisch ein atrophes Endometrium vorliegt. Basierend auf den publizierten Studien kann die in ▶ **Tab. 1** zusammengefasste Empfehlung abgeleitet werden.

Zur Aufarbeitung und Befundung von Abrasiogewebe hat auch die S3-Leitlinie explizit Stellung genommen [11, 12]: „Das aufgrund einer dysfunktionalen bzw. postmenopausalen Blutung per Abrasio oder endometrialer Biopsie

Dieses Dokument wurde zum persönlichen Gebrauch heruntergeladen. Vervielfältigung nur mit Zustimmung des Verlages.

▶ **Tab. 1** Risikoadaptiertes Vorgehen bei Patientinnen mit Gewinnung insuffizienten Abrasiomaterials.

Risikokonstellation für eine Endometriumhyperplasie bzw. -karzinom und Notwendigkeit eines Zweiteingriffes	
niedriges Risiko	**hohes Risiko**
▪ prämenopausal ohne Risikofaktoren ▪ atrophes Endometrium	▪ prämenopausal mit Risikofaktoren (z. B. PCO, Adipositas; familiäre Belastung) ▪ Lynch-Syndrom ▪ sonografisch und/oder hysteroskopisch verdicktes Endometrium ▪ VD Follikelpersistenz ▪ VD hormonaktiver Ovarialtumor
↓	↓
keine Re-Abrasio sonografische Kontrolle	Re-Abrasio (3–6 Monate) ggf. Hysterektomie nach weiterer präoperativer Abklärung

▶ **Tab. 2** Gegenüberstellung der Nomenklatur endometrialer Hyperplasien mit Vergleich der WHO-Klassifikation von 2003 und 2014 entsprechend der aktuellen S3-Leitlinien Endometriumkarzinom (AWMF 2018).

Typ 1-Karzinome (östrogenassoziiert, Lynch- und Cowden-Syndrom)			
Deskription	glandulär-zystische Hyperplasie	gering-/mäßiggradige adenomatöse Hyperplasie	hochgradige adenomatöse Hyperplasie
WHO 1994/2003	einfache Hyperplasie a) ohne Atypien b) mit Atypien	komplexe Hyperplasie	atypische Hyperplasie
WHO 2014	nicht atypische Hyperplasie		atypische Hyperplasie syn. endometriale intraepitheliale Neoplasie (EIN)
Typ 2-Karzinome (seröses Karzinom)			
WHO 2014	–	–	seröses endometriales In-situ-Karzinom (SEIC)

entnommene Gewebe soll vollständig entsprechend der Entnahmelokalisation (Zervix- und Korpusfraktion) aufgearbeitet werden“ [11, 12].

Mikroskopie

Im histopathologischen Befundbericht soll zum Vorliegen und zur Art einer endometrialen Hyperplasie Stellung genommen werden. Die in den letzten Jahren immer wieder modifizierte Nomenklatur endometrialer Hyperplasie ist in ▶ **Tab. 2** und **Abb. 4** zusammengefasst. Beim Nachweis eines Karzinoms soll der histopathologische Tumortyp unter Berücksichtigung der aktuellen WHO-Klassifikation angegeben werden.

Lässt sich im Abradat ein MMMT (Karzinosarkom) nachweisen, soll auch hier der histologische Tumortyp des Karzinomanteils entsprechend der aktuellen WHO-Klassifikation angegeben werden. Zweckmäßig erscheint ebenso die dezidierte Angabe des histologischen Typs des Sarkomanteils, der entscheidend für die Einordnung des MMMT in seinen homo- bzw. heterologen Typ ist, sowie die Angabe des Prozentsatzes der einzelnen Komponenten. Prognostisch ungünstig ist der Nachweis eines serösen Karzinoms in der malignen epithelialen und einer rhabdomyosarkomatösen Komponente in der malignen mesenchymalen Komponente sowie ein Sarkomanteil der mehr als 50 % der Gesamttumormasse einnimmt (sog. sarkomatöse Überwucherung).

Cave

Beim Auftreten einer Sarkomkomponente im Abradat (insbesondere bei heterologer Morphologie) muss immer auch ein endometriales Sarkom mit heterologen Elementen ausgeschlossen werden.

PRAXISTIPP

Beim Nachweis von Tumorgewebe in der Zervixfraktion soll eine Aussage erfolgen, ob eine Infiltration des endozervikalen Stromas vorhanden ist oder das Tumorgewebe isoliert vorliegt und aufgrund der azyklischen Blutung aus dem Cavum uteri in den Zervikalkanal dislociert wurde [13].

Dieses Dokument wurde zum persönlichen Gebrauch heruntergeladen. Vervielfältigung nur mit Zustimmung des Verlages.

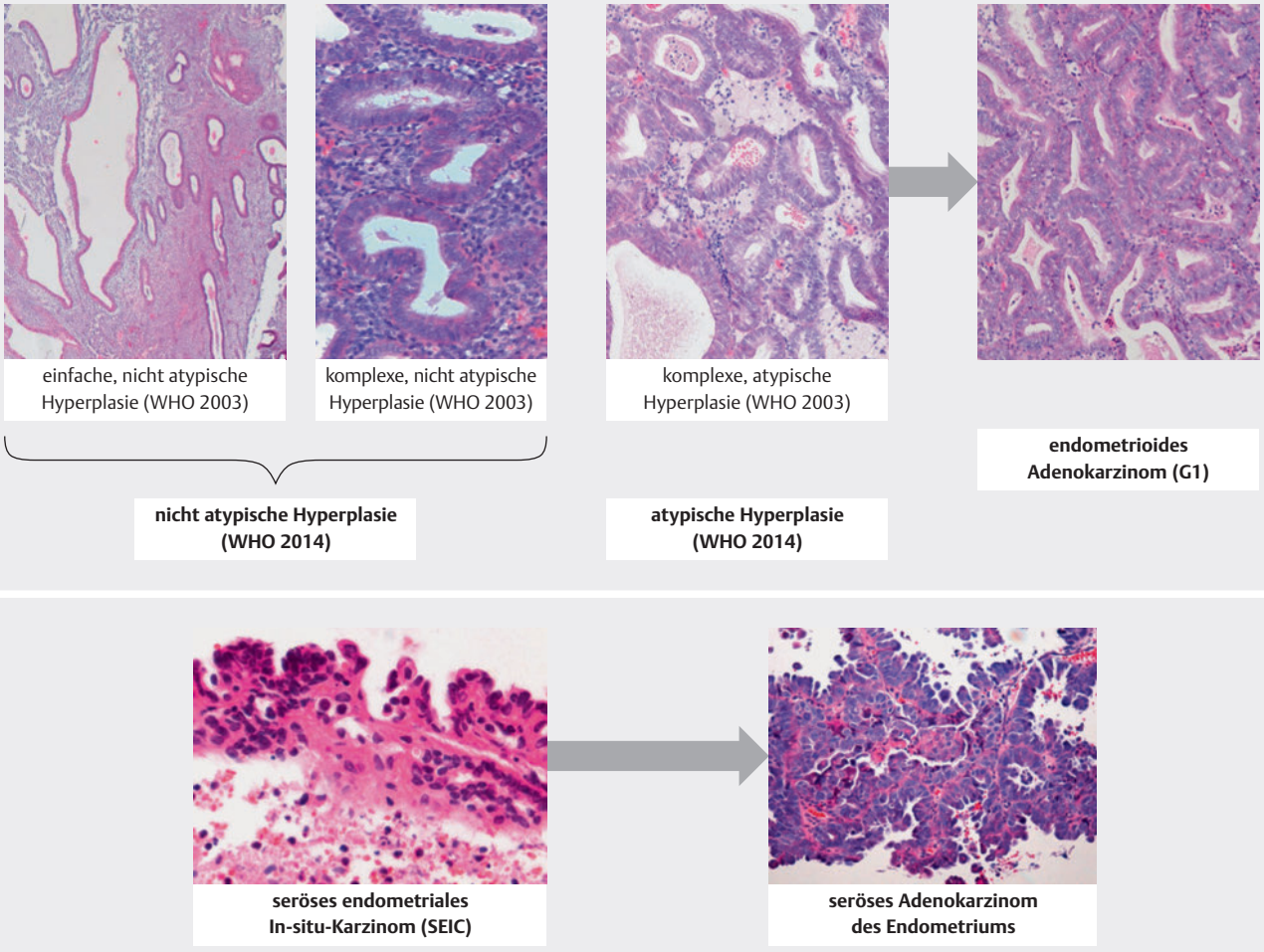

▶ **Abb. 4** Beispiele zur Histopathologie endometrialer Hyperplasien mit Vergleich der WHO-Klassifikation von 2003 und 2014 entsprechend der aktuellen S3-Leitlinien Endometriumkarzinom.

Molekularpathologie

Bei der Diagnose eines endometrioiden Endometriumkarzinoms empfiehlt die S3-Leitlinie die immunhistochemische Bestimmung des Steroidhormonstatus [11, 12]. Unabhängig vom histologischen Subtyp des Karzinoms ebenso empfohlen wird der immunhistochemische Ausschluss bzw. Nachweis einer Mikrosatelliteninstabilität bei Patientinnen < 60. Lebensjahr. Diese kann auf ein Lynch-Syndrom hinweisen, das dann weiter interdisziplinär abgeklärt werden muss. Mittelfristig ist zu erwarten, dass die immunhistochemisch basierte molekulare Klassifikation des Endometriumkarzinoms praxisrelevant wird. Diese kann valide am Abrasiomaterial bestimmt werden [14], sodass das Ergebnis bereits in die präoperative Therapieentscheidung einbezogen werden kann.

Teil 2 – spezifische Diagnostik und Therapie

Postmenopausenblutung (PMB)

Blutungen, die in der Postmenopause auftreten, sind irregulär und bedürfen einer histologischen Abklärung. Bis zu 10 % aller Frauen, die älter als 55 Jahre sind, haben im Laufe ihres Lebens eine Postmenopausenblutung. Sie ist damit ein unspezifisches Symptom und kann sehr viele unterschiedliche Ursachen haben.

Zum einen kann sie z. B. durch eine harmlose atrophische Kolpitis bedingt sein, der lediglich ein Östrogenmangel zugrunde liegt. Zum anderen kann die Postmenopausenblutung auch das 1. Symptom einer ernsthaften Erkrankung sein wie Vulva-, Vaginal-, Zervix-, Endometrium-, Tuben- oder Ovarialkarzinom.

Dieses Dokument wurde zum persönlichen Gebrauch heruntergeladen. Vervielfältigung nur mit Zustimmung des Verlages.

Studien zeigen, dass nur ca. 10% der Frauen mit einer postmenopausalen Blutung auch wirklich ein Endometriumkarzinom haben. In den meisten Fällen liegt eine benigne Ursache für die Postmenopausenblutung vor.

Merke

Ist die Endometriumdicke im Transvaginalultraschall mit ≥ 5 mm erhöht, verdoppelt sich die Inzidenzwahrscheinlichkeit für das Endometriumkarzinom.

Eine 2008 veröffentlichte Arbeit zeigt, dass 60–80% der Frauen mit einer Postmenopausenblutung ein atrophisches Endometrium hatten, ohne Pathologie. Bei weiteren 15–25% von ihnen war die Hormonersatztherapie Ursache für die Postmenopausenblutung. Eine Endometriumhyperplasie, mit und ohne Atypien, lag in 5–10% der Fälle vor. Korpus- oder Zervixpolypen waren bei 2–12% der Frauen mit postmenopausaler Blutung vorzufinden. Uterusmyome, Zervixkarzinome, Zervizitis, atrophische Vaginitis, Tamoxifen-Therapie, Trauma, Gerinnungshemmer usw. waren hingegen selten und kamen in < 10% der Fälle vor [15].

Ähnliche Ergebnisse zeigt eine Studie mit 1031 postmenopausalen Patientinnen, die zur Abklärung der vaginalen Blutung an die Klinik überwiesen wurden. Hier fand man in 45,4% der Fälle ein atrophes Endometrium ohne Pathologie. Bei 19,5% der Frauen ließen sich Korpuspolypen nachweisen. 17,6% der untersuchten Frauen hatten ein Endometriumkarzinom und 6,8% eine Endometriumhyperplasie (1,9% fokale, 3,5% diffuse, 1,4% atypisch komplexe). In 5,4% der Fälle lag ein Zervixkarzinom vor [16].

Obwohl in den meisten Fällen eine benigne Ursache für die Postmenopausenblutung vorliegt, ist das Hauptziel der gynäkologischen Untersuchung, die Ursache für die postmenopausale Blutung herauszufinden und ein Endometriumkarzinom auszuschließen.

Tamoxifenassoziierte Veränderungen des Endometriums

Tamoxifen als selektiver Östrogen-Rezeptor-Modulator wird häufig im Rahmen der endokrinen Therapie des Mammakarzinoms eingesetzt. Dabei konnte bei postmenopausalen Frauen unter Tamoxifen-Therapie eine höhere Progressionsrate zu einer atypischen Proliferation gezeigt werden. In der statistischen Analyse ergibt sich ein 2,7-fach erhöhtes Risiko für das Auftreten eines Endometriumkarzinoms unter einer Tamoxifen-Therapie. Da die transvaginale Sonografie nur sehr unzureichend in der Lage ist, pathologische Veränderungen der Endometriumschleimhaut im Rahmen der Nachsorgeuntersuchung bei Tamoxifen-Therapie sicher zu erfassen, wird in der aktuellen S3-Leitlinie empfohlen, bei asymptomatischen Patientinnen unter einer Tamoxifen-Therapie die TVS zur Früherkennung eines Endometriumkarzinoms nicht durchzuführen [11, 12]. In neuesten Studien wird für die TVS eine Spezifizität von 63,6% und eine Sensitivität von lediglich 81,1% beschrieben [17]. Da Patientinnen mit einem Endometriumkarzinom meist eine vaginale Blutung als klinisches Zeichen einer schwerwiegenden Endometriumpathologie aufweisen, soll nur eine Blutung unter Tamoxifen-Einnahme histologisch abgeklärt werden (▸ **Abb. 5**).

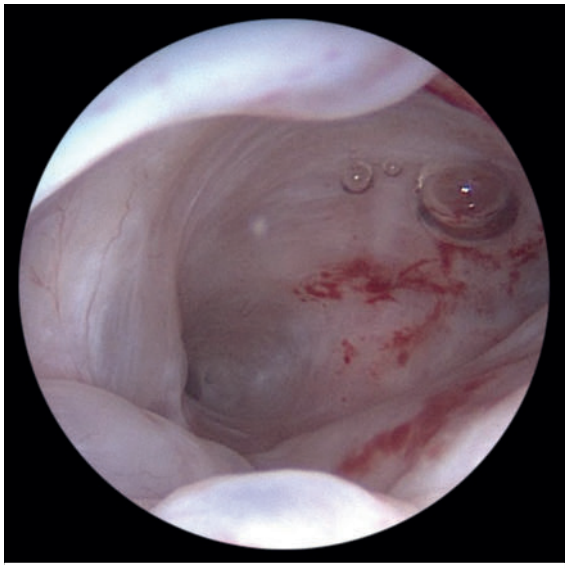

▸ **Abb. 5** „Tamoximetra". Hysteroskopische Darstellung eines postmenopausal hyperplastischen Endometriums unter Tamoxifen-Therapie.

Asherman-Syndrom

Definition und Ätiologie

SYNONYME

Synonym zum Begriff Asherman-Syndrom werden auch die folgenden Termini verwendet:

- intrauterine Adhäsionen
- intrauterine Synechien
- uterine Atresie
- traumatische Amenorrhö
- endometriale Sklerosierung

Intrauterine Adhäsionen wurden erstmals durch Heinrich Fritsch (1894) und Joseph Asherman (1948) in der Literatur beschrieben. Die häufigste Ursache für ein Asherman-Syndrom ist die Kürettage am schwangeren Uterus. Friedler et al. beschreiben eine Inzidenz von 16% nach stattgehabter Kürettage, nach weiteren Eingriffen stieg die Inzidenz auf das Doppelte an [18]. Laut einer Übersichtsarbeit von Schenker und Margalioth von 1982 variiert die Prävalenz von Land zu Land, da sich verschiedene Faktoren wie die Häufigkeit illegaler Aborte, die Ausbil-

Dieses Dokument wurde zum persönlichen Gebrauch heruntergeladen. Vervielfältigung nur mit Zustimmung des Verlages.

dung der Gynäkologen, die Möglichkeit einer Diagnostik des Asherman-Syndroms sowie die angewendete Methode zur Kürettage unterscheiden [19]. Weitere Risikofaktoren sind: iatrogene Ursachen (Abortkürettage, Interruptio, manuelle Plazentalösung, hysteroskopische Polypentfernung, Myomenukleation), Endometritis, Pelvic inflammatory Disease (PID), genitale Tuberkulose, Schistosomiasis und Uterusmalformationen.

PRAXIS

Symptomatik bei Asherman-Syndrom

- Störungen des Regelzyklus bis hin zur Amenorrhö
- retrograde Blutung
- Endometrioseentstehung
- chronische Unterbauchbeschwerden
- Infertilität
- gehäufte Aborte
- gesteigerte Rate an Frühgeburten
- fehlerhaften Plazentasitz
- Placenta accreta
- Ausbildung einer fetalen IUGR während der Schwangerschaft

Zur kompletten Diagnostik eines Asherman-Syndroms gehören eine ausführliche Anamnese und eine hormonelle Abklärung, um ggf. andere Ursachen einer Amenorrhö auszuschließen. Zur Bildgebung werden folgende Verfahren verwendet: die Transvaginalsonografie, die 3-D-Sonografie, die Hysterosalpingo-Kontrastsonografie, ggf. eine Hysterosalpingografie und eine Magnetresonanztomografie (MRT) vom Becken.

Merke

Als Goldstandard der Diagnostik gilt jedoch die Hysteroskopie, da sie neben der Diagnostik auch therapeutische Optionen ermöglicht.

Ziele der Behandlung des Asherman-Syndroms sind die Wiederherstellung des Cavum uteri, eine Vermeidung erneuter Adhäsionen, eine Regeneration des Endometriums und damit auch die Wiederherstellung der Fertilität. Das Cavum wird durch eine hysteroskopische Adhäsiolyse (mittels einer kleinen Schere, einer monopolaren Nadel, eines bipolaren Versapoint oder eines Lasers) wiederhergestellt. Anschließend erfolgt die Anlage eines Ballonkatheters (Foley catheter) intrakavitär postoperativ oder eine intrauterine Hyaluronsäureapplikation, um erneuten Adhäsionen vorzubeugen; zusätzlich können Hormonpräparate zur Stimulation des Endometriums gegeben werden.

Wiederherstellung der Fertilität nach einem hysteroskopischen Eingriff

Obwohl das Cavum laut Pace et al. in 57,8–97,5 % wiederhergestellt werden kann, ist das reproduktive Endergebnis aufgrund der Fibrosierung des Endometriums limitiert. Die Schwangerschaftsrate steigt ebenfalls nach Pace et al. nach einer Behandlung von 28,7 % auf 53,6 % postoperativ [20]. Die Rate an Lebendgeburten liegt laut Katz et al. präoperativ bei 18,3 % und steigt postoperativ auf 68,8 % [21].

Dennoch haben Frauen mit einem Asherman-Syndrom nach einer erfolgreichen hysteroskopischen Behandlung während der Schwangerschaft ein erhöhtes Risiko hinsichtlich einer erhöhten Abortrate, einer vorzeitigen Entbindung, eines abnormen Plazentasitzes, der Entwicklung einer IUGR des Kindes, einer Uterusruptur und einer Placenta accreta. Eine engmaschige Betreuung während der Schwangerschaft ist anzuraten.

Polypen

Gebärmutterpolypen entstammen entweder der Zervix- oder der Korpusschleimhaut. Sie entstehen durch erhöhte Zellteilungsaktivität der Gebärmutterschleimhaut.

Merke

Durch die häufig eingesetzte TVS haben Polypen eine hohe Entdeckungsrate.

FALLBEISPIEL 1

Eine 42-jährige III Gravida I Para stellt sich aufgrund einer überperiodenstarken Blutung seit 3 Tagen vor. Zudem berichtet sie über Zwischenblutungen in den letzten Monaten, davor sei der Zyklus regelmäßig gewesen.

Anamnese: Keine Hormoneinnnahme, eine Unterbindung erfolgte mit 38 Jahren. Keine Nebenerkrankungen, negative Familienanamnese hinsichtlich gynäkologischer Karzinome.

Untersuchung: In der Spekulumuntersuchung zeigt sich eine überperiodenstarke Blutung aus dem Zervixkanal mit Koageln in der Scheide, die Endometriumdicke im transvaginalen Ultraschall liegt bei 12 mm, zusätzlich V. a. Vorderwandpolyp intrakavitär DD: Myom, ansonsten keine Auffälligkeiten. Im Labor zeigt sich ein Hämoglobin von 9 mg/dl.

Prozedere: Indikation zur Durchführung einer operativen Hysteroskopie mit Abrasio.

Diagnose: Bei dem abgetragenen Gewebe intrakavitär handelt es sich um einen hyperplastischen Korpuspolypen. Es ist keine weitere Therapie notwendig.

Dieses Dokument wurde zum persönlichen Gebrauch heruntergeladen. Vervielfältigung nur mit Zustimmung des Verlages.

Zervixpolypen

Zervixpolypen sind lokale benigne Hyperplasien der Zervixschleimhaut, die durch Proliferation des zervikalen Zylinderepithels bis in die Ektozervix entstehen. Oftmals bleiben diese jahrelang unentdeckt. Sie können aber auch durch Schmier-, Kontakt- oder Postmenopausenblutungen auffallen. Sichtbar werden die Zervixpolypen bei der Spekulumuntersuchung; sie zeigen sich als Raumforderungen im Bereich des Muttermundes oder hängen an ihrem Stiel aus dem Muttermund heraus.

PRAXISTIPP

Oft ist der Ursprung des Polypen (Zervikalkanal oder Endometrium) nicht ganz eindeutig. Daher sollte eine Hysteroskopie sowie eine In-toto-Entfernung des Polypen angestrebt werden.

Korpus-/Endometriumpolypen

Endometriumpolypen sind exophytäre muköse Läsionen, die sich in Form, Größe, Anzahl und Erscheinungsbild deutlich unterscheiden können. Insgesamt unterteilt man Endometriumpolypen in 3 Formen:

- hyperplastische Polypen,
- atrophische Polypen und
- funktionelle Polypen.

Die hyperplastischen Polypen stammen von der Basalis ab, sind östrogen-, aber nicht progesteronsensitiv und ihre Drüsen zeigen histologisch eine Hyperplasie auf. Hohe Progesterondosierungen hingegen können auch die Zellteilungsaktivität erhöhen.

Die atrophischen Polypen kommen meist in der Postmenopause vor und sind durch atrophisches, oft zystisches Epithel gekennzeichnet.

Die funktionellen Polypen sind eher selten und folgen den zyklusabhängigen Veränderungen des Endometriums. Die heutzutage häufig eingesetzte antihormonelle Therapie mit dem partiellen Östrogenantagonisten Tamoxifen beim Mammakarzinom scheint auch das Auftreten von Korpuspolypen durch Proliferation am Endometrium zu fördern.

Meistens kommen Polypen singulär vor, ein multipler Befall wird in der Literatur mit 12–29 % angegeben. Bei postmenopausalen Frauen hingegen wurden in 37,3 % der Fälle das Vorkommen mehrerer Polypen gleichzeitig diagnostiziert.

Das Oberflächenepithel des Korpuspolypen ähnelt dem des Endometriums und fühlt sich beim Berühren mit dem Resektoskop meist weich an. Endometriumpolypen können sowohl breitbasig als auch gestielt auftreten. Differenzialdiagnostisch kommen auch gestielte Myome infrage, die ähnlich aussehen können. Diese fühlen sich jedoch im Unterschied zu Korpuspolypen derber an und sind anders als Korpuspolypen von einem kubischen oder zylindrischen Ephithel bedeckt, in welchem sich ein Netzwerk von hypertrophen Blutgefäßen abzeichnen lässt.

Merke

Korpuspolypen sind eine der häufigsten Blutungsursachen insbesondere in der Perimenopause.

Bei ca. 20 % der Frauen mit abnormen uterinen Blutungen und bei 15 % der infertilen Frauen werden hysteroskopisch Endometriumpolypen diagnostiziert. In einer anderen Arbeit konnte gezeigt werden, dass von 1000 untersuchten Sterilitätspatientinnen bei 32 % der Frauen Polypen vorzufinden waren. Es ist anzunehmen, dass ein Zusammenhang zwischen Sterilität, erhöhter Abortrate und Polypen besteht, beweisen konnte man es bisher jedoch nicht.

Korpuspolypen können zusammen mit einer glandulären Hyperplasie auftreten und lange unerkannt bleiben. In 30–50 % der Fälle erweisen sich hyperplastische Endometriumstrukturen im TVS bei postmenopausalen Frauen hysteroskopisch als Korpuspolypen. Auch bei sonografisch und hysteroskopisch unauffälligen Polypen in der Postmenopause sollte eine histologische Abklärung erfolgen, denn in ca. 7 % der Fälle liegen prämaligne oder maligne Veränderungen vor (▸ **Abb. 6**).

Ben-Arie et al. konnten zeigen, dass das Malignitätsrisiko eines Endometriumpolypen ab einer Größe von 15 mm bei etwa 3 % liegt und für prämaligne Läsionen bei 11,4 %. In der Menopause erhöht sich das Risiko eines Polyps, zu entarten, auf 3–5 % [22].

Weitere Faktoren wie hohes Alter, Postmenopausenstatus, Adipositas und Diabetes mellitus spielen ebenfalls eine Rolle. Bislang konnte auch nicht eindeutig geklärt werden, ob es sich in diesen Malignitätsfällen wirklich um eine Polypentartung oder um eine eigene Entität handelt. Das Entartungspotenzial des partiellen Östrogenantagonisten Tamoxifen wird ebenfalls kontrovers diskutiert. Während Mbatsosgo et al. eine Erhöhung des Entartungsrisikos unter Tamoxifen-Therapie von ca. 1 % auf etwa 2,5–10 % postulieren, zeigte eine von Antunes et al. durchgeführte Studie keine Assoziation zwischen Tamoxifen-Therapie und Malignität auf [23, 24].

Wahrscheinlich ist die häufige Vergesellschaftung von Polypen mit Endometriumkarzinomen (Lebenszeitrisiko 2–3 %) auf einen Hyperöstrogenismus zurückzuführen. Der Hyperöstrogenismus erklärt auch, warum fettleibigere Patientinnen eher betroffen sind, denn im Fettgewebe dieser Patientinnen ist die Östrogensynthese erhöht.

Dieses Dokument wurde zum persönlichen Gebrauch heruntergeladen. Vervielfältigung nur mit Zustimmung des Verlages.

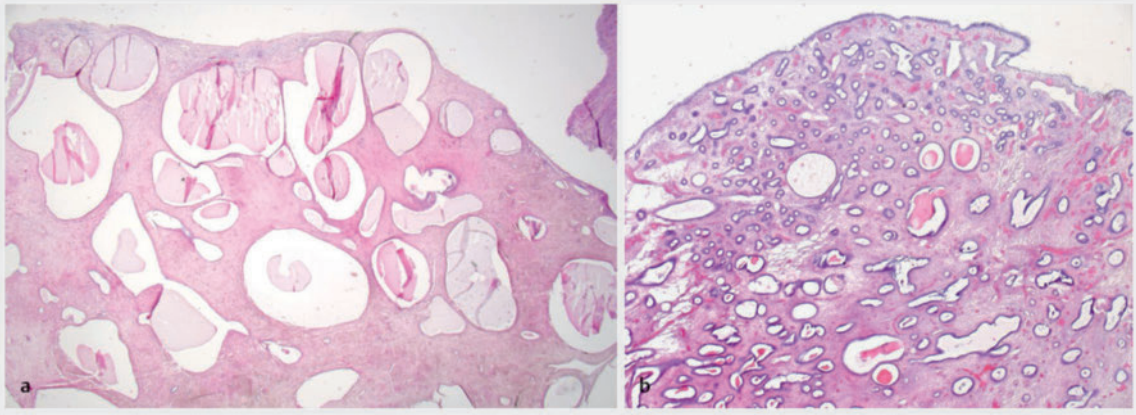

▶ **Abb. 6** Histopathologie endometrialer Polypen. **a** Fibrosierter-zystischer Korpuspolyp mit zystisch erweiterten endometrialen Drüsen mit flacher Epithelauskleidung, eingebettet in ein kollagenfaserreiches Stroma. **b** Glandulärer Korpuspolyp mit dichter liegenden Drüsen kleineren Durchmessers mit Reduktion des zwischenliegenden, nur teilweise fibrosierten endometrialen Stromas.

Merke

Frauen mit Polypen haben ein ca. 9-mal höheres Risiko, ein Endometriumkarzinom zu entwickeln.

Die Therapie der Polypen besteht in der operativen Entfernung. Werden Korpuspolypen lediglich durch Abrasio ohne Hysteroskopie entfernt, sistiert die Blutung häufig nicht, da die Korpuspolypen meist inkomplett entfernt wurden [16].

Mittels der Hysteroskopie ist eine komplette und gezielte Entfernung der Polypen sowohl per Targetkürettage als auch durch Abtrennung des Polyps mit einer kleinen Schere und Extraktion mittels Fasszange unter Sicht möglich. Die verfügbaren Scheren und Fasszangen sind jedoch sehr klein und das Arbeiten ist in nur einer Bewegungsebene möglich, sodass sich die Abtragung eines Korpuspolypen als mühsam erweisen kann. Die elegantere und am häufigsten eingesetzte Methode ist die elektrochirurgische Schlingenresektion. Hier wird der Polyp in mehrere Fragmente zerteilt, und die Fragmente werden im Anschluss mittels Kürette entfernt. Der Vorteil der Schlingenresektion liegt darin, dass die Basis des Polyps bis zum Ansatz, tief im Endometrium, abgetragen werden kann.

PRAXISTIPP

Die elektrochirurgische Schlingenresektion zeigt im Vergleich zur Fasszangenentfernung oder zur Kürettage eine niedrige Rezidivrate, da bei Letzteren häufig ein Rest des Polypstiels verbleibt, was eventuell zum Rezidiv führen kann.

Bei den operativen Hysteroskopien ist es wichtig, ein physiologisches Distensionsmedium wie 0,9%iges NaCl oder Ringer-Lösung zu benutzen, um eine Überwässerung der Patientin durch übermäßige Resorption zu vermeiden. Die physiologischen Medien senken zwar die Rate der Überwässerung im Vergleich zum elektrolytfreien Distensionsmedium Purisole (Fresenius), jedoch können auch hier bei lang dauernden Operationen die Patientinnen ein Lungenödem bekommen.

Merke

Bei Verwendung von physiologischem Distensionsmedium muss eine bipolare Energiequelle verwendet werden.

Laut einer Arbeit von Nathani und Clark ist die Therapie der Blutungsstörungen durch eine hysteroskopische Polypresektion in ca. 93% der Fälle erfolgreich möglich [25]. Die Komplikationsrate der Polypresektion wird in einer 2007 veröffentlichen Arbeit mit 411 Patientinnen, die sich einer Polypresektion unterzogen haben, mit 8% angegeben. Dabei ist die Uterusperforation mit 3% die häufigste, gefolgt von Via falsa in 2% der Fälle. Blutungen und Infektionen sind in 1% vorgekommen. Ernsthafte Verletzungen, wie z. B. die der Blase, waren mit 0,25% selten [26].

Die von der American Association of Gynecologic Laparoscopists (AAGL) 1993 angegebenen Komplikationen bei operativen Hysteroskopien sind bei 14707 durchgeführten Prozeduren deutlich geringer. Die AAGL gibt eine Uterusperforationsrate bei operativen Hysteroskopien von nur 1,4% an. Transfusionspflichtige Blutungen kamen nur in 0,03–0,1% vor und eine Laparotomie musste bei sonst unbeherrschbarer Blutung in 0,05–0,28% der Fälle durchgeführt werden [27].

Dieses Dokument wurde zum persönlichen Gebrauch heruntergeladen. Vervielfältigung nur mit Zustimmung des Verlages.

PRAXISTIPP

Nach jeder Polypentfernung sollte stets eine intraoperative Kontroll-Hysteroskopie durchgeführt werden, um die komplette Polypentfernung zu überprüfen und eine mögliche Blutung im Kavum zu erkennen.

Endometriumhyperplasien

Die Endometriumhyperplasie ist eine generalisierte oder fokale Größenzunahme des Endometriums, die durch eine Vermehrung der Zellzahl verursacht ist.

Ursache hierfür ist meist eine anhaltende Stimulation des Endometriums durch Östrogene bei fehlender simultaner Stimulation durch Gestagene. Auch Erkrankungen, die mit einer pathologisch erhöhten Östrogenproduktion einhergehen (z. B. Follikelpersistenz, PCO-Syndrom, östrogenproduzierende Tumoren), fördern die Ausbildung einer Endometriumhyperplasie. Ein hormonbildender Ovarialtumor sollte sonografisch und laborchemisch (FSH, Estradiol, Testosteron, gegebenenfalls Inhibin) ausgeschlossen werden. Nach 3–6 Monaten ist eine Sonografie und bei Auffälligkeiten eine hysteroskopische Kontrolle einschließlich Abrasio erforderlich.

Die Endometriumhyperplasie wird histologisch in eine einfache bzw. komplexe sowie in eine typische bzw. atypische Hyperplasie unterteilt. Je nach mikroskopischem Bild neigen die 3 Formen in unterschiedlichem Ausmaße dazu, in ein Endometriumkarzinom zu entarten.

Merke

Aus 1 % der einfachen, 3 % der komplexen und 10–30 % der atypischen Hyperplasien entsteht ein Karzinom [28].

Therapie der Hyperplasie ohne Atypien

Hyperplasien des Endometriums ohne Atypien sollen nicht durch eine Hysterektomie [11, 12], sondern konservativ behandelt werden. Bei prämenopausalen Patientinnen sollte bei Hyperplasien ohne Atypien eine zyklische Gestagenbehandlung empfohlen werden. Alternativ hierzu besteht auch die Möglichkeit einer lokalen Gestagenapplikation mittels Intrauterinpessar. Bei Patientinnen mit chronisch oligo-/anovulatorischen Zyklen (z. B. beim polyzystischen Ovarsyndrom) ist die Gabe eines gestagenbetonten oralen Kontrazeptivums sinnvoll.

Zusätzlich sollte als Ursache der Hyperplasie nach einem potenziellen östrogenproduzierenden Tumor gefahndet werden. Circa 3–6 Monate nach Einleitung einer konservativen Therapie sollte eine Kontroll-Sonografie und bei Auffälligkeiten großzügig eine Hysteroskopie und Abrasio durchgeführt werden.

Postmenopausal kann man nach individueller Risikoabschätzung eine operative Sanierung mittels Hysterektomie und beidseitiger Adnexexstirpation erwägen. Alternativ ist eine regelmäßige Überwachung zu empfehlen, welche bei erneut auftretender Postmenopausenblutung eine wiederholte Hysteroskopie und Abrasio beinhaltet.

Therapie der Hyperplasie mit Atypien

Hyperplasien des Endometriums mit Atypien haben ein hohes Entartungsrisiko bzw. eine hohe Rate an synchronen Karzinomen. Daher wird gemäß der aktuellen S3-Leitlinie folgendes Vorgehen angeraten: Bei Hyperplasien des Endometriums mit Atypien sollte bei postmenopausalen Patientinnen und bei prämenopausalen Patientinnen mit abgeschlossener Familienplanung eine Hysterektomie und ggf. Adnexektomie durchgeführt werden. Die Ovarien können bei prämenopausalen Patientinnen im Rahmen der Durchführung einer Hysterektomie und beidseitiger Salpingektomie belassen werden, sofern kein Anhalt für eine erbliche Disposition für ein Ovarialkarzinom besteht (BRCA, Lynch-Syndrom) [11, 12].

FALLBEISPIEL 2

Eine 58-jährige II Gravida II Para berichtet über eine neu aufgetretene vaginale Blutung seit 7 Tagen, die letzte Menstruation war mit 55 Jahren, die letzte gynäkologische Untersuchung war vor 6 Monaten.

Anamnese: Die Patientin ist 160 cm und wiegt 90 kg, als Nebendiagnosen sind essenzielle Hypertonie und ein Diabetes mellitus bekannt. Die Patientin nimmt Ramipril, ASS 100 und Metformin ein.

Untersuchung: In der Spekulumuntersuchung zeigt sich eine unterperiodenstarke Blutung aus dem Cervixkanal, ansonsten keine Auffälligkeiten. In der Transvaginalsonografie misst das Endometrium 14 mm, Ovarien sind aufgrund des Habitus nicht sicher darstellbar, keine freie Flüssigkeit im Douglas.

Prozedere: Bei Endometriumhyperplasie und einer Postmenopausenblutung Durchführung einer diagnostischen Hysteroskopie mit fraktionierter Abrasio indiziert. Metformin muss präoperativ abgesetzt werden.

Diagnose: Histologisch zeigt sich eine komplexe Hyperplasie mit Atypien.

Empfehlung: Aufgrund der erhöhten Gefahr einer Entartung wird der Patientin zu einer Hysterektomie geraten. Hinsichtlich der verschiedenen Möglichkeiten einer Hysterektomie erfolgt ein separates Beratungsgespräch.

Dieses Dokument wurde zum persönlichen Gebrauch heruntergeladen. Vervielfältigung nur mit Zustimmung des Verlages.

Therapie bei Frauen mit Kinderwunsch und Hyperplasie mit Atypien

Bei Frauen mit Kinderwunsch ist nach entsprechender Aufklärung auch ein konservatives Vorgehen vertretbar. In der aktuellen S3-Leitlinie zum Endometriumkarzinom werden hierzu folgende Empfehlungen gegeben [11, 12]:

- Aufklärung über Notwendigkeit engmaschiger sonografischer Kontrollen und einer sekundären Hysterektomie nach Abschluss der Familienplanung.
- Ggf. Durchführung einer hysteroskopisch gesteuerten gezielten Biopsie des Endometriums.
- Ggf. LSK mit TVS oder MRT zur Beurteilung des Risikos eines Adnexbefalls oder einer myometranen Infiltration.
- 6 Monate nach Beginn einer konservativen Therapie sollte die geplante Schwangerschaft angestrebt werden, ggf. bei fehlendem aktuellen Kinderwunsch Wiederholung der Endometriumbiopsie alle 6 Monate.

Die Gestagen-Therapie sollte bei Hyperplasien mit Atypien höher dosiert sein (z. B. Medroxyprogesteronacetat 100 mg/d, Megestrolacetat 60 mg/d). Möglich ist auch die Anwendung eines gestagenhaltigen IUPs. Die Nebenwirkungen einer hochdosierten Gestagen-Therapie sind bei der Therapieplanung zu berücksichtigen.

Eine konservative Behandlung setzt jedoch zum einen das Verständnis und die Compliance der Patientin und zum anderen die sorgfältige Überwachung durch den betreuenden Gynäkologen voraus, da sich auch nach initialer Remission unter Gestagen-Therapie in ca. einem Drittel der Fälle Rezidive im Sinne von Atypien bis hin zum invasiven Karzinom entwickeln können. Dies beinhaltet eine Kontrolle auf Ansprechen der Therapie mittels Hysteroskopie und Abrasio nach 3–9 Monaten.

HNPCC- oder Lynch-Syndrom

Das HNPCC-Syndrom (Hereditäres nicht-Polyposis-assoziiertes kolorektales Karzinom-Syndrom) oder Lynch-Syndrom ist die häufigste erbliche Darmkrebsform und betrifft etwa 5 % der Darmkrebsfälle. Bei etwa 75 % der Genträger tritt ein Kolonkarzinom auf. Entsprechend dem autosomal-dominanten Vererbungsgang haben Nachkommen von Betroffenen eine Wahrscheinlichkeit von 50 %, Genträger zu sein. Neben dem Auftreten von ausschließlich Kolonkarzinomen (Lynch-Syndrom Typ 1) kommt es mit einem medianen Erkrankungsalter von 46–48 Jahren auch zu einem deutlich erhöhten Risiko, an einem Endometriumkarzinom zu erkranken (Lynch-Syndrom Typ 2). Obwohl es sich histologisch meist um ein endometrioides Adenokarzinom handelt, sind die HNPCC-assoziierten Endometriumkarzinome meist östrogenrezeptornegativ.

Einige der beim HNPCC veränderten Gene sind inzwischen bekannt. Es handelt sich dabei um DNA-Reparatur-Gene/Mismatch-Repair-Gene/MMR-Gene. Die beim HNPCC am häufigsten veränderten Gene sind MLH1-Gen, MSH2-Gen, MSH6-Gen und PMS2-Gen.

Ist die krankheitsverursachende genetische Veränderung in einer Familie bekannt, besteht die Möglichkeit einer prädiktiven genetischen Analyse für Familienangehörige. Als Risikopersonen für HNPCC gelten dabei alle Familienangehörigen, die mit einem Anlageträger oder mit einem an einem Tumor aus dem HNPCC-Spektrum Erkrankten erstgradig verwandt sind.

Merke

Den nachgewiesenen Anlageträgern mit HNPPC-assoziierten Genmutationen wird die Teilnahme an dem intensivierten Früherkennungsprogramm empfohlen.

Endometritis (non puerperalis/puerperalis)

Endometritis non puerperalis

Definition und Einteilung

Unter einer Endometritis versteht man eine Entzündung des Endometriums. Diese entsteht meist durch aufsteigende Infektionen aus der Scheide. Bei gleichzeitigem Befall tieferer Schichten, wie beispielsweise dem Myometrium, spricht man von einer Endomyometritis. Eine Kombination von Endometritis, Adnexitis bis hin zum Tuboovarialabszess mit einer gleichzeitig auftretenden Peritonitis fasst man unter dem Begriff des PID (Pelvine inflammatory Disease) zusammen. Abhängig vom Zeitpunkt des Auftretens unterscheidet man zwischen einer puerperalen Endometritis im Rahmen des Wochenbettes und einer non puerperalen Endometritis unabhängig von einer Schwangerschaft.

Der Pathologe kann anhand der eingewanderten Entzündungs- bzw. Immunzellenzellen zwischen einer akuten und einer chronischen Endmetritis differenzieren. Bei der akuten Endometritis werden Neutrophile und Mikroabszesse gefunden, während bei einer chronischen Endometritis Plasmazellen im Stroma als pathognomisch gelten.

Ätiologie und Risikofaktoren

Auslöser sind meist Staphylokokken, Streptokokken, Chlamydien, Gonokokken und Anaerobier. Seltener wird das Endometrium durch eine deszendierende Infektion infiziert, beispielsweise bei bestehender tuberkulöser Salpingitis. Eine hämatogene Keimverschleppung ist ebenfalls möglich. Die Transformationszone stellt eine physiologische Barriere für Keime dar. Wird diese Barriere durch Menstruation, Geburt oder durch transzervikale Eingriffe durchbrochen, erhöht sich das Infektionsrisiko um ein Vielfaches.

Dieses Dokument wurde zum persönlichen Gebrauch heruntergeladen. Vervielfältigung nur mit Zustimmung des Verlages.

PRAXIS

Risikofaktoren

Junge Frauen unter 25 Jahren, die früh sexuell aktiv sind und ggf. wechselnde Geschlechtspartner haben, gelten als Risikogruppe. Weitere Risikofaktoren sind:

- intrauterine Eingriffe, wie beispielsweise eine Abortkürettage
- eine diagnostische Hysteroskopie
- ein liegendes IUD

Klinik

Eine Endometritis kann oligosymptomatisch verlaufen, sich jedoch auch mit Unterbauchschmerzen und Blutungsstörungen wie Meno-/Metrorrhagien und Dysmenorrhö manifestieren. Besonders bei Blutungsstörungen und gleichzeitiger Einnahme von Ovulationshemmern sollte differenzialdiagnostisch stets an eine Endometritis gedacht werden. Besonders Infektionen mit Chlamydien laufen meist asymptomatisch ab und können durch Verwachsungen zu einer Sterilität im Verlauf führen. Zu den Langzeitfolgen einer nicht adäquat behandelten Endometritis gehören Infertilität und chronische Schmerzen mit wiederholten Laparoskopien und Miteinbeziehung einer Schmerzambulanz. Zu den meist unspezifischen Unterbauchschmerzen können Fieber, Schüttelfrost, Verschlechterung des Allgemeinzustands, Übelkeit oder Erbrechen bis hin zum akuten Abdomen auftreten.

Vorgehen zur Abklärung einer Endometritis

- gründliche Anamnese mit Fokus auf Blutungsunregelmäßigkeiten, Pilleneinnahme, Sexualverhalten
- Schmerzanamnese hinsichtlich Lokalisation, Dauer und Intensität der Schmerzen
- Schwangerschaftstest
- Urinstatus
- Nativabstrich zur ersten Orientierung
- Abnahme bakterieller sowie spezieller Abstriche, z. B. Gonokokken
- Chlamydiendiagnostik: Seit dem 1.1.2008 wird sexuell aktiven Frauen unter 25 Jahren ein Chlamydien-Screening angeboten und unter bestimmten Voraussetzungen von den Krankenkassen erstattet. Diese Voraussetzungen bestehen darin, dass die Untersuchung aus einer Urinprobe durchgeführt wird und als Nachweismethode ein NAT (PCR) zur Anwendung kommt. Aus Kostengründen werden bis zu 5 Proben gepoolt untersucht. Aufgrund der geringeren Invasivität der Probenabnahme und ähnlich hohen Sensitivität und Spezifität im Vergleich zu Zervixabstrichen wird für das Screening die Untersuchung aus Urin empfohlen. Bei positivem Reaktionsausfall werden die Proben einzeln nachuntersucht.
- Bimanuelle Untersuchung. Dabei ist besonders auf Portioschiebeschmerz sowie einen drukdolenten Uterus und Druckdolenzen im Bereich der Adnexe zu achten
- Bei der Spekulumeinstellung kann uns Menge, Farbe, Konsistenz und der Geruch des Fluor vaginalis einen entscheidenden Hinweis geben.
- Eine liegende Spirale sollte entfernt und ggf. bakteriologisch untersucht werden.
- Ein aktuelles Labor mit Entzündungsparametern kann zur Verlaufsbeobachtung hilfreich sein.
- Als bildgebendes Verfahren der Wahl hat sich die transvaginale Sonografie bewährt. Obwohl es keine typischen sonografischen Kriterien hinsichtlich einer Endometritis gibt, sollte man auf freie Flüssigkeit im Douglas sowie Tumore und Abszesse achten.
- Eine Laparoskopie erlaubt eine Abstrichentnahme im kleinen Becken und kann gleichzeitig eingesetzt werden zur Entfernung von Adhäsionssträngen beispielsweise bei einer Perihepatitis (Fritz-Hugh-Curtis-Syndrom), die häufig bei Chlamydien- und Gonokokkeninfektionen beobachtet werden kann. Eine Laparoskopie sollte erst bei fehlender Besserung der Symptome nach 48 h bei adäquater Therapie erwogen werden.
- Eine Strichkürettage zur histologischen Sicherung kann in unklaren Fällen erwogen werden.
- Eine diagnostische Hysteroskopie kann bei einer rezidivierenden chronischen Endometritis oder zur Abklärung einer bestehenden Sterilität hilfreich sein.

Therapie

Das Vorgehen bei der Therapie der Endometritis hängt stark vom vorherrschenden Krankheitsbild ab. Je nach Schweregrad kann auch eine stationäre Behandlung mit i. v. Antibiose und Observatio notwendig sein. Zu empfehlen ist eine 2- bis 3-fach Antibiotikatherapie mit einem Breitbandantibiotikum, wie beispielsweise einem Cephalosporin, in Kombination mit dem Nitroimidazol Metronidazol, das das Spektrum der Anaerobier abdeckt.

Spezielle Therapieempfehlungen

Bei Chlamydieninfektionen kommen Tetrazykline (Doxycyclin), Makrolide (Erythromycin und insbesondere neuere Substanzen, wie Clarithromycin oder Azithromycin) sowie Chinolone (z. B. Levofloxacin) zum Einsatz. Die Gabe von Azithromycin kann bei unkomplizierter genitaler Chlamydieninfektion in einer Einzeldosis (1 g) erfolgen. Laut Centers for Disease Control and Prevention (CDC) kann alternativ auch eine Therapie mit Doxycyclin 100 mg 2 × 1 für 7 Tage erfolgen. Erythromycin 500 mg 4 × 1, Ofloxacin 300 mg 2 × 1 oder Levofloxacin 500 mg 1 × 1 jeweils für 7 Tage stellen weitere Therapieoptionen dar.

In vivo treten trotz antibiotischer Therapie häufig Rezidive auf, sodass auch bei unkomplizierten genitalen Infektionen eine Behandlungsdauer von mindestens 14 Tagen empfohlen wird. Unter Umständen sind bei fortbestehender klinischer Symptomatik mehrere antibiotische Kuren

Dieses Dokument wurde zum persönlichen Gebrauch heruntergeladen. Vervielfältigung nur mit Zustimmung des Verlages.

erforderlich. Bei komplizierten Infektionen, z. B. bei einer Pelvic inflammatory Disease, ist auf jeden Fall eine 2- bis 3-wöchige Therapie erforderlich. Auch eine Untersuchung und Mitbehandlung von allen Sexualpartnern der letzten 60 Tage soll veranlasst werden.

Die Leitlinie der CDC empfiehlt als Standardtherapie bei positivem Nachweis von Neisseria gonorrhoeae geringe Dosen Ceftriaxon (250 mg i. m.) einmalig kombiniert mit Azithromycin (1 g) p. o. [29].

Als Alternativen können auch die u. g. Präparate verwendet werden:

- Cefixim 400 mg 1–0–0 p. o. 1(– 3) Tage als Alternative für Ceftriaxon in Kombination mit Azithromycin, jedoch sind zunehmende Resistenzen gegenüber Cefixim zu verzeichnen.
- Bei schwerer Cephalosporin-Allergie wird Spectinomycin 2 g i. m. kombiniert mit Azithromycin 2 g p. o. einmalig empfohlen.
- Doxycyclin 100 mg 1–0–1 über 7 Tage ist eine Alternative für Azithromycin.

Endometritis puerperalis

Klinik und Risikofaktoren

Die Endometritis puerperalis manifestiert sich durch eine Subinvolution des Uterus, Uteruskantenschmerz, putride Lochien, Fieber und Verschlechterung des Allgemeinzustands. Besonders Frauen nach Sectio caesarea sind gefährdet. Weitere Risikofaktoren sind: bakterielle Vaginosen sowie ein vorzeitiger Blasensprung während der Schwangerschaft, multiple vaginale Untersuchungen während der Geburt, eine manuelle Plazentalösung oder eine instrumentelle Nachtastung. Ein ungehinderter Lochialfluss und Stillen wirken protektiv.

Diagnostik

Die Klinik trägt hier entscheidend zur Diagnosefindung bei. Zusätzlich sollte ein Transvaginalschall in Kombination mit einem Abdominalschall durchgeführt werden. Differenzialdiagnostisch sollte stets an eine Ovarialvenenthrombose gedacht werden. Diese kann per Computertomografie ausgeschlossen werden. Ein bakteriologischer Abstrich sollte vor Beginn mit der Antibiose durchgeführt werden, um besonders eine Streptokokken-A-Infektion nicht zu übersehen. Die Entzündungsparameter können als Verlaufsparameter benutzt werden.

Therapie

Bei der Therapie sollten neben Antibiotika auch Uterotonika eingesetzt werden. Gegebenenfalls kann auch eine Dilatation des Zervixkanals erfolgen. Eine kombinierte Therapie mit Amoxicillin und Clavulansäure (2–3 × 1 g p. o. oder 3 × 1,2 g i. v.) ist als Therapie der Wahl zu empfehlen.

FALLBEISPIEL 3

Eine 28-jährige II Gravida II Para stellt sich mit Unterbauchschmerzen und Fieber seit 2 Tagen vor, eine spontane Entbindung liegt erst 6 Wochen zurück, die Patientin hat abgestillt.

Untersuchung: Schmerzhafte Palpation des unteren Abdomens, in der Spekulumuntersuchung zeigt sich gelblicher, übel riechender Ausfluss; im Ultraschall lässt sich ein Lochialstau nachweisen. Im Labor leicht erhöhte Entzündungswerte, 3-fach Leukos im Urinstix, Temperatur axillär bei 38,6 °C.

Diagnose: Endometritis puerperalis

Prozedere: Indikation zur Hysteroskopie mit Abrasio gegeben. Cave: Eine OP/HSK/Abrasio im Wochenbett oder bei einer Endometritis kann mit einer erhöhten Uterusperforationgefahr einhergehen! Eine Single-Shot-Antibiose während des Eingriffes mit einem Cephalosporin ist ausreichend. Danach sonografische Kontrolle in 7–10 Tagen empfohlen, falls keine Besserung der Beschwerden auch früher.

KERNAUSSAGEN

- Benigne und prämaligne Veränderungen des Endometriums sind häufig; typisches Symptom hierbei ist eine atypische Blutung.
- Die transvaginale Sonografie stellt noch immer den diagnostischen Goldstandard bei Endometriumveränderungen dar.
- Eine diagnostische Hysteroskopie mit fraktionierter Abrasio ist zum Ausschluss einer Malignität erforderlich.
- Mittels operativer Hysteroskopie kann Patientinnen mit Polypen, einfacher Endometriumhyperplasie und Asherman-Syndrom geholfen werden.

Dieses Dokument wurde zum persönlichen Gebrauch heruntergeladen. Vervielfältigung nur mit Zustimmung des Verlages.

Interessenkonflikt

Erklärung zu finanziellen Interessen

Forschungsförderung erhalten: nein; Honorar/geldwerten Vorteil für Referententätigkeit erhalten: nein; Bezahlter Berater/interner Schulungsreferent/Gehaltsempfänger: nein; Patent/Geschäftsanteile/Aktien (Autor/Partner, Ehepartner, Kinder) an Firma: nein. Patent/Geschäftsanteile/Aktien (Autor/Partner, Ehepartner, Kinder) an Firma (Nicht-Sponsor): nein.

Erklärung zu nichtfinanziellen Interessen

Die Autorinnen/Autoren geben an, dass kein Interessenkonflikt besteht.

Autorinnen/Autoren

Ingolf Juhasz-Böss

Prof. Dr. med. Jahrgang 1976. Seit 2019 Ärztlicher Direktor der Klinik für Frauenheilkunde am Universitätsklinikum Freiburg. Zuvor stellvertretender Klinikdirektor an der Klinik für Frauenheilkunde, Geburtshilfe und Reproduktionsmedizin am Universitätsklinikum des Saarlandes in Homburg/Saar. Schwerpunkte: Operative Gynäkologie und Gynäko-Onkologie, minimal-invasive Chirurgie (MIC III), Perinatologie.

Russalina Ströder

Dr. med., Jahrgang 1984. 2004–2010 Studium der Humanmedizin an der Universitätsklinik in Homburg/Saar. 2010–2016 Facharztausbildung, 04/16 Fachärztin für Gynäkologie und Geburtshilfe-Seit 10/16 Funktionsoberärztin in der Klinik für Gynäkologie, Geburtshilfe und Reproduktionsmedizin am Universitätsklinikum des Saarlandes.

Gilda Schmidt

Dr. med. Jahrgang 1982. 2002–2008 Studium der Humanmedizin an der Universitätsklinik in Homburg/Saar, praktisches Jahr in Luzern und St. Gallen, 2009–2014 Facharztausbildung, 2014 Fachärztin für Gynäkologie und Geburtshilfe, 2018 Schwerpunkt für onkologische Gynäkologie. Seit 2016 Oberärztin in der Klinik für Gynäkologie, Geburtshilfe und Reproduktionsmedizin am Universitätsklinikum des Saarlandes.

Erich-Franz Solomayer

Prof. Dr. med. Seit 2009 Direktor der Klinik für Frauenheilkunde, Geburtshilfe und Reproduktionsmedizin am Universitätsklinikum des Saarlandes. Schwerpunkte: Operative Gynäkologie und Gynäko-Onkologie, minimal-invasive Chirurgie (MIC III), Leiter des endoskopischen Ausbildungszentrums.

Lars Christian Horn

Prof. Dr. med. Oberarzt. Seit 2000 Leitung der Arbeitsgruppe Mamma-, Gynäko- und Perinatalpathologie am Institut für Pathologie am Universitätsklinikum Leipzig AöR. Seine Ausbildung erhielt er an den Universitätsklinika Leipzig, Regensburg und Münster, am Institut für Pathologie der Horst-Schmidt-Kliniken Wiesbaden sowie am Vancouver General Hospital, Canada. Er ist Mitglied der Deutschen Krebsgesellschaft (DKG), der Deutschen Gesellschaft für Pathologie, der Arbeitsgemeinschaft für Gynäkologische Onkologie (AGO), der International Society for Gynecological Pathology (ISGyP) und der British Association for Gynaecological Pathology (BAGP). Der wissenschaftliche Fokus liegt auf den gynäkologischen Malignomen und deren Vorstufen.

Daniel Herr

Prof. Dr. med. Jahrgang 1977, 1998–2005 Medizinstudium in Freiburg, Lyon/Frankreich, New York/USA und Zürich/Schweiz. 2005–2012 Universitätsfrauenklinik Ulm. 2010 Habilitation für das Fach Gynäkologie und Geburtshilfe. 2012–2013 Oberarzt und stellvertretender Leiter des Zentrums für ambulante Therapie in der Klinik für gynäkologische Onkologie der Dr. Horst-Schmidt-Kliniken-Wiesbaden. 2013–2014 Oberarzt an der Universitätsfrauenklinik Homburg/Saar. Anerkennung Schwerpunkt „Gynäkologische Onkologie“ 2014. Seit 2014 Leitender Oberarzt an der Universitätsfrauenklinik Würzburg, DEGUM II Mammasonographie, MIC-II-Operateur (AGE), Senior-Mamma-Operateur (Onkozert), 2016 Annahme des Rufes auf die W2-Professur „Senologie und konservative gynäkologische Onkologie“ an der Universitätsfrauenklinik Würzburg.

Korrespondenzadresse

Prof. Dr. med. Ingolf Juhasz-Böss
Klinik für Frauenheilkunde
Universitätsklinikum Freiburg
Hugstetter Straße 55
79106 Freiburg
ingolf.juhasz-boess@uniklinik-freiburg.de

Wissenschaftlich verantwortlich gemäß Zertifizierungsbestimmungen

Wissenschaftlich verantwortlich gemäß Zertifizierungsbestimmungen für diesen Beitrag ist Prof. Dr. med. Ingolf Juhasz-Böss, Freiburg.

Zitierweise für diesen Artikel

Dieser Beitrag ist eine aktualisierte Version und ersetzt den folgenden Artikel: Juhasz-Böss I, Mavrova R, Schmidt G et al. Diagnostik und Therapie benigner und prämaligner Veränderungen des Endometriums. Frauenheilkunde up2date 2013; 7: 299–317

Dieses Dokument wurde zum persönlichen Gebrauch heruntergeladen. Vervielfältigung nur mit Zustimmung des Verlages.

Literatur

[1] Jacobs I, Gentry-Maharaj A, Burnell M et al. Sensitivity of transvaginal ultrasound screening for endometrial cancer in postmenopausal women: a case-control study within the UKCTOCS cohort. Lancet Oncol 2011; 12: 38–48

[2] Smith-Bindman R, Kerlikowske K, Feldstein VA et al. Endovaginal ultrasound to exclude endometrial cancer and other endometrial abnormalities. JAMA 1998; 280: 1510–1517

[3] Timmermans A, Opmeer BC, Khan KS et al. Endometrial thickness measurement for detecting endometrial cancer in women with postmenopausal bleeding: a systematic review and meta-analysis. Obstet Gynecol 2010; 116: 160–167

[4] Van den Bosch T, Van Schoubroeck D, Ameye L et al. Ultrasound assessment of endometrial thickness and endometrial polyps in women on hormonal replacement therapy. Am J Obstet Gynecol 2003; 188: 1249–1253

[5] Mencaglia L, Perino A, Hamou J. Hysteroscopy in perimenopausal and postmenopausal women with abnormal uterine bleeding. J Reprod Med 1987; 32: 577–582

[6] Griffin Y, Sudigali V, Jacques A. Radiology of benign disorders of menstruation. Semin Ultrasound CT MR 2010; 31: 414–432

[7] Clark TJ, Voit D, Gupta JK et al. Accuracy of hysteroscopy in the diagnosis of endometrial cancer and hyperplasia: a systematic quantitative review. JAMA 2002; 288: 1610–1621

[8] Elfayomy AK, Habib FA, Alkabalawy MA. Role of hysteroscopy in the detection of endometrial pathologies in women presenting with postmenopausal bleeding and thickened endometrium. Arch Gynecol Obstet 2012; 285: 839–843

[9] Juhasz-Boss I, Fehm T, Nauth A et al. Number of hysteroscopies and the time interval between hysteroscopy and surgery: influence on peritoneal cytology in patients with endometrial cancer. Anticancer Res 2010; 30: 2425–2430

[10] Dijkhuizen FP, Mol BW, Brolmann HA et al. The accuracy of endometrial sampling in the diagnosis of patients with endometrial carcinoma and hyperplasia: a meta-analysis. Cancer 2000; 89: 1765–1772

[11] Emons G, Steiner E, Vordermark D et al. Interdisciplinary Diagnosis, Therapy and Follow-up of Patients with Endometrial Cancer. Guideline (S3-Level, AWMF Registry Number 032/034-OL, April 2018) – Part 2 with Recommendations on the Therapy and Follow-up of Endometrial Cancer, Palliative Care, Psycho-oncological/Psychosocial Care/Rehabilitation/Patient Information and Healthcare Facilities. Geburtshilfe Frauenheilkd 2018; 78: 1089–1109

[12] Emons G, Steiner E, Vordermark D et al. Interdisciplinary Diagnosis, Therapy and Follow-up of Patients with Endometrial Cancer. Guideline (S3-Level, AWMF Registry Nummer 032/034-OL, April 2018) – Part 1 with Recommendations on the Epidemiology, Screening, Diagnosis and Hereditary Factors of Endometrial Cancer. Geburtshilfe Frauenheilkd 2018; 78: 949–971

[13] Horn LC, Trost M, Bilek K. Staging of endometrial carcinoma: aspects of ovarian and cervical involvement. Int J Gynecol Pathol 2010; 29: 63–66

[14] Talhouk A, McConechy MK, Leung S et al. Confirmation of ProMisE: A simple, genomics-based clinical classifier for endometrial cancer. Cancer 2017; 123: 802–813

[15] Null DB, Weiland CM, Camlibel AR. Postmenopausal bleeding-first steps in the workup. J Fam Pract 2012; 61: 597–604

[16] Gerber B. Stellenwert der Hysteroskopie und fraktionierten Abrasio in der Abklärung von Postmenopausenblutungen. Geburtshilfe und Frauenheilkunde 1998; 58: 440–445

[17] Gao WL, Zhang LP, Feng LM. Comparative study of transvaginal ultrasonografic and diagnostic hysteroscopic findings in postmenopausal breast cancer patients treated with tamoxifen. Chin Med J (Engl) 2011; 124: 2335–2339

[18] Friedler S, Margalioth EJ, Kafka I et al. Incidence of post-abortion intra-uterine adhesions evaluated by hysteroscopy-a prospective study. Hum Reprod 1993; 8: 442–444

[19] Schenker JG, Margalioth EJ. Intrauterine adhesions: an updated appraisal. Fertil Steril 1982; 37: 593–610

[20] Pace S, Stentella P, Catania R et al. Endoscopic treatment of intrauterine adhesions. Clin Exp Obstet Gynecol 2003; 30: 26–28

[21] Katz Z, Ben-Arie A, Lurie S et al. Reproductive outcome following hysteroscopic adhesiolysis in Asherman's syndrome. Int J Fertil Menopausal Stud 1996; 41: 462–465

[22] Ben-Arie A, Goldchmit C, Laviv Y et al. The malignant potential of endometrial polyps. Eur J Obstet Gynecol Reprod Biol 2004; 115: 206–210

[23] Mbatsogo BA, Le Bouedec G, Michy T et al. [Endometrial cancers arising in polyps associated with tamoxifen use]. Gynecol Obstet Fertil 2005; 33: 975–979

[24] Antunes A jr., Costa-Paiva L, Arthuso M et al. Endometrial polyps in pre- and postmenopausal women: factors associated with malignancy. Maturitas 2007; 57: 415–421

[25] Nathani F, Clark TJ. Uterine polypectomy in the management of abnormal uterine bleeding: A systematic review. J Minim Invasive Gynecol 2006; 13: 260–268

[26] Lieng M, Qvigstad E, Sandvik L et al. Hysteroscopic resection of symptomatic and asymptomatic endometrial polyps. J Minim Invasive Gynecol 2007; 14: 189–194. DOI: 10.1016/j.jmig.2006.09.018

[27] Hulka JF, Peterson HA, Phillips JM et al. Operative hysteroscopy: American Association of Gynecologic Laparoscopists' 1993 membership survey. J Am Assoc Gynecol Laparosc 1995; 2: 131–132

[28] Horn LC, Schnurrbusch U, Bilek K et al. Risk of progression in complex and atypical endometrial hyperplasia: clinicopathologic analysis in cases with and without progestogen treatment. Int J Gynecol Cancer 2004; 14: 348–353

[29] CDCP. Center for Disease Control & Prevention; Update to CDC's Sexually transmitted diseases treatment guidelines, 2010: oral cephalosporins no longer a recommended treatment for gonococcal infections. MMWR Morb Mortal Wkly Rep 2012; 61: 590–594

Bibliografie

DOI https://doi.org/10.1055/a-0986-5884
Frauenheilkunde up2date 2019; 13: 511–529

© Georg Thieme Verlag KG Stuttgart · New York
ISSN 1439-3719

Dieses Dokument wurde zum persönlichen Gebrauch heruntergeladen. Vervielfältigung nur mit Zustimmung des Verlages.

Punkte sammeln auf CME.thieme.de

Diese Fortbildungseinheit ist in der Regel 12 Monate online für die Teilnahme verfügbar. Den genauen Einsendeschluss finden Sie unter **https://eref.thieme.de/CXDN2J6**. Sollten Sie Fragen zur Online-Teilnahme haben, finden Sie unter **https://cme.thieme.de/hilfe** eine ausführliche Anleitung. Wir wünschen viel Erfolg beim Beantworten der Fragen!

Unter **https://eref.thieme.de/CXDN2J6** oder über den QR-Code kommen Sie direkt zur Startseite des Wissenstests.

VNR 2760512019156642215

Frage 1

Welche Aussage zur Diagnostik von Endometriumveränderungen trifft zu?

A Die Transvaginalsonografie stellt den Goldstandard bei der Diagnostik von Endometriumveränderungen dar.
B Eine Kombination aus Transvaginalsonografie und MRT ist bei der Diagnostik von Endometriumveränderungen stets empfohlen.
C Die Wertigkeit der transvaginalen Sonografie als Screeningmethode für die Früherkennung eines Endometriumkarzinoms ist evidenzbasiert belegt.
D Eine Transvaginalsonografie soll nur bei einer Postmenopausenblutung durchgeführt werden.
E Die Hysteroskopie eignet sich hervorragend zum Ausschluss eines Karzinoms.

Frage 2

Welche Aussage zu Endometriumveränderungen trifft zu?

A Die Bewertung des Endometriums erfolgt meist im Rahmen eines Screenings.
B Die meisten Daten zum Stellenwert der Ultraschalluntersuchung bei Endometriumveränderungen liegen bei Patientinnen mit postmenopausaler Blutung vor.
C Eine Endometriumdicke von 3 mm gilt bei postmenopausalen Patientinnen als pathologisch und ist mit einer erhöhten Endometriumkarzinomrate assoziiert.
D Endometriumveränderungen können sonografisch nicht beurteilt werden.
E Eine kontinuierliche HRT hat den stärksten Einfluss auf die Endometriumdicke.

Frage 3

Welche Aussage zu Endometriumdicke und Hormonersatztherapie trifft *nicht* zu?

A Die Endometriumdicke kann durch die Einnahme einer Hormonersatztherapie (HRT) beeinflusst werden.
B Die Art der HRT ist für die sonografische Beurteilung der Endometriumdicke von Bedeutung.
C Laut der aktuellen Studienlage ist die Endometriumdicke unter einer sequenziellen HRT signifikant größer als unter der Einnahme einer kontinuierlichen HRT.
D Tibolon beeinflusst ebenfalls die Endometriumdicke.
E Die Endometriumdicke kann sonografisch nicht adäquat beurteilt werden.

Frage 4

Welche Aussage zur Anwendung der Magnetresonanztomografie (MRT) im Rahmen der Diagnostik von Endometriumveränderungen ist *falsch*?

A Die Magnetresonanztomografie kann bei schlechten Schallverhältnissen oder komplexen Fragestellungen wie dem Asherman-Syndrom oder Uterusfehlbildungen zusätzliche Informationen liefern.
B Die Sonografie ist der MRT aufgrund der Kosten-Nutzen-Relation und der Verfügbarkeit bei der Diagnostik von Endometriumveränderungen überlegen.
C Durch die Durchführung einer MRT kann man aufgrund der hohen Sensitivität und Spezifität auf eine Hysteroskopie verzichten.
D Eine MRT kann in Einzelfällen als ergänzende Untersuchung durchgeführt werden.
E Bei der Pelvic inflammatory Disease (PID) ist gemäß einer Studie die MRT dem Transvaginalultraschall überlegen.

▸ **Weitere Fragen auf der folgenden Seite …**

Dieses Dokument wurde zum persönlichen Gebrauch heruntergeladen. Vervielfältigung nur mit Zustimmung des Verlages.

Punkte sammeln auf CME.thieme.de

Fortsetzung…

Frage 5

Welche Aussage zu Hysteroskopie und Endometriumveränderungen ist *falsch*?

A Eine Hysteroskopie kann sowohl diagnostisch als auch therapeutisch eingesetzt werden.
B Die Komplikationsrate bei der Durchführung einer Hysteroskopie ist in der Literatur mit 10 % angegeben.
C Die häufigste Indikation zur Durchführung einer Hysteroskopie ist eine abnorme uterine Blutung.
D Die Hysteroskopie kann zumeist ambulant durchgeführt werden.
E Die Hysteroskopie kann in Voll- oder Lokalanästhesie durchgeführt werden.

Frage 6

Welche Aussage zu Hysteroskopie ist *falsch*?

A Eine Kombination aus Hysteroskopie und fraktionierter Abrasio stellt den Goldstandard zur Abklärung von benignen und malignen Endometriumveränderungen dar.
B Jede Patientin sollte über eine mögliche intraabdominelle Tumorzellverschleppung im Falle eines Endometriumkarzinoms aufgeklärt werden.
C Eine intraabdominelle Tumorzellverschleppung im Falle eines Endometriumkarzinoms ist nicht mit einer erhöhten Rezidivrate und einem schlechteren Überleben assoziiert.
D Auch eine wiederholte präoperative Hysteroskopie bei Patientinnen mit einem Endometriumkarzinom führt zu keiner signifikant vermehrten Rate an positiven Douglas-Zytologien.
E Unter laufender ASS-Einnahme ist eine Hysteroskopie kontraindiziert.

Frage 7

Welche Aussage zu alternativen invasiven Abnahmetechniken bei Endometriumveränderungen ist korrekt?

A Bei der Diagnostik von Endometriumveränderungen gibt es verschiedene alternative invasive Abnahmetechniken wie Pipelle, Pistolet, Abradul, Strichkürettage etc., die diagnostisch genauso sicher sind wie die Kombination aus Hysteroskopie und fraktionierter Abrasio.
B In der klinischen Routine hat sich der Einsatz von alternativen invasiven Abnahmetechniken bei Endometriumveränderungen durchgesetzt aufgrund der Zeit- und Kostenersparnis.
C Alternative invasive Abnahmetechniken können in Ausnahmefällen, z. B. bei multimorbiden Patientinnen mit hohem Narkoserisiko, zur Diagnostik von Endometriumveränderungen eingesetzt werden.
D Auch im Falle eines negativen Befundes sind alternative Abnahmetechniken als beweisend zu betrachten.
E Alternative Abnahmetechniken ersetzen bei prämenopausalen Patientinnen zuverlässig die histologische Abklärung mittels Kürettage.

Frage 8

Welche Aussage zur Postmenopausenblutung trifft zu?

A Bis zu 10 % aller Frauen, die älter als 55 Jahre sind, haben im Laufe ihres Lebens eine Postmenopausenblutung.
B Frauen mit einer Postmenopausenblutung haben eine sehr hohe Wahrscheinlichkeit für ein Endometriumkarzinom.
C 60–80 % der Frauen mit einer Postmenopausenblutung haben ein auffälliges Endometrium.
D Laut der S3-Leitlinie sollten nur Blutungen in der Postmenopause in Kombination mit einer Endometriumdicke von > 5 mm histologisch abgeklärt werden.
E Die Postmenopausenblutung kann nicht bei einem Vulva-, Vaginal-, Zervix-, Tuben- oder Ovarialkarzinom auftreten.

▸ **Weitere Fragen auf der folgenden Seite …**

Dieses Dokument wurde zum persönlichen Gebrauch heruntergeladen. Vervielfältigung nur mit Zustimmung des Verlages.

Punkte sammeln auf CME.thieme.de

Fortsetzung…

Frage 9

Welche Aussage zu Endometriumveränderungen und Tamoxifen-Therapie trifft *nicht* zu?

A Tamoxifen ist ein selektiver Östrogen-Rezeptor-Modulator.

B Tamoxifen wird häufig im Rahmen der endokrinen Therapie des Mammakarzinoms eingesetzt.

C Postmenopausale Frauen unter Tamoxifen-Therapie haben nachweislich eine hohe Progressionsrate zu einer atypischen Endometriumsproliferation und somit ein erhöhtes Risiko für das Auftreten eines Endometriumkarzinoms.

D Jede Patientin unter Tamoxifen-Therapie sollte eine TVS zur Früherkennung eines Endometriumkarzinoms erhalten.

E Eine histologische Sicherung ist laut der aktuellen S3-Leitlinie nur bei einer Endometriumhyperplasie in Kombination mit einer vaginalen Blutung indiziert.

Frage 10

Welche Aussage zum Asherman-Syndrom ist *falsch*?

A Risikofaktoren für die Entstehung eines Asherman-Syndroms sind: iatrogene Ursachen, Endometritis, Pelvic inflammatory Disease (PID), genitale Tuberkulose, Schistosomiasis etc.

B Die klinischen Symptome beinhalten vor allem Störungen des Regelzyklus bis hin zur Amenorrhö.

C Als Goldstandard zur Abklärung eines Asherman-Syndroms gilt die Hysteroskopie.

D Die Hysteroskopie kann neben der Diagnostik auch therapeutische Optionen ermöglichen.

E Nach einer operativen Wiederherstellung des Cavums ist sowohl die Schwangerschaftsrate als auch die Rate an Lebendgeburten nahezu bei 100 %.

Dieses Dokument wurde zum persönlichen Gebrauch heruntergeladen. Vervielfältigung nur mit Zustimmung des Verlages.