Online publiziert: 23.08.2019

venenkleber.koeln – Erfahrungen und Ergebnisse nach 1015 Stammvenenbehandlungen – Die bessere Alternative zur Stripping Operation?

venenkleber.koeln – Experiences and Results after 1015 Saphenous Vein Treatments / The better Alternative to Stripping Surgery?

Autor
J. Fuchs

Institut
Praxis für Chirurgie und Gefäßmedizin, Köln

Schlüsselwörter
Venenkleber, endovenöse Behandlung, Varikose, Cyanoacrylatkleber, Kathetertechnik, Varizen, endovenöse Varizentherapie

Key words
Venous adhesive, endovenous treatment, varicose veins, cyanoacrylate adhesive, catheter technique

eingereicht 16.07.2019
akzeptiert 16.07.2019

Bibliografie
DOI https://doi.org/10.1055/a-0986-1202
Phlebologie 2019; 48: 317–320
© Georg Thieme Verlag KG Stuttgart · New York
ISSN 0939-978X

Korrespondenzadresse
Dr. med. Jörg Fuchs
Praxis für Chirurgie und Gefäßmedizin
Jakob-Kaiser-Straße 11
50858 Köln
Tel.: +49 221–2949–4318
E-Mail: info@gefaessmedizin-plus.de

Englische Version unter:
https://doi.org/10.1055/a-0986-1202

ZUSAMMENFASSUNG

Endovenöse Methoden in der Behandlung inkompetenter Venen haben sich in Deutschland etabliert. Obwohl sie eine effektive Alternative zur chirurgischen Therapie darstellen, handelt es sich unverständlicherweise nicht um Eingriffe der ersten Wahl. Ganz im Gegensatz zu internationalen Empfehlungen. Risiken und Nebenwirkungen lassen sich durch die nicht-thermischen Verfahren weiter reduzieren. Ist die Varizen-Verklebung mit Cyanoacrylat eine weitere Verbesserung? Nach 1015 Prozeduren mit dem Venenkleber an inkompetenten Stammvenen werden die eigenen Ergebnisse vorgestellt und diskutiert.

ABSTRACT

Endovenous treatment of incompetent veins is well established in Germany. Being an effective alternative to surgery nevertheless endovenous procedures are not first choice. This is totally different to the guidelines of other countries. Non-thermal procedures can reduce risks and side effects such as nerve-lesions. Is it possible to improve outcome by using cyanoacrylate adhesive? We present our results after 1015 procedures of cyanoacrylate gluing of incompetent veins.

Einleitung

Die Behandlung inkompetenter Stammvenen erfährt in der Bundesrepublik Deutschland trotz hervorragender Alternativen zur Stripping Operation immer noch keine wirkliche Wandlung. Jedes Jahr finden ungefähr 350.000 Veneneingriffe an Krampfadern statt. Endovenöse Behandlungen werden dabei als moderne, weniger invasive Verfahren angekündigt, obwohl sie bereits seit vielen Jahren als Standardprozeduren fest in den Behandlungsalltag integriert sind. Es handelt sich um den Laser, die Radiowelle, den Venenkleber und die mechano-chemische Ablation. Das VenaSeal™ Closure-System erhielt seine europaweite Zulassung in 2011. Die Food and Drug - Administration (FDA) hat den Venenkleber im Februar 2015 für den endovenösen Verschluss oberflächlicher Venen und der Stammvenen uneingeschränkt zugelassen.

Allen Verfahren, ob chirurgisch-offen oder endovenös, ist gemeinsam, dass sie den venösen Reflux als Hauptursache der chro-

Dieses Dokument wurde zum persönlichen Gebrauch heruntergeladen. Vervielfältigung nur mit Zustimmung des Verlages.

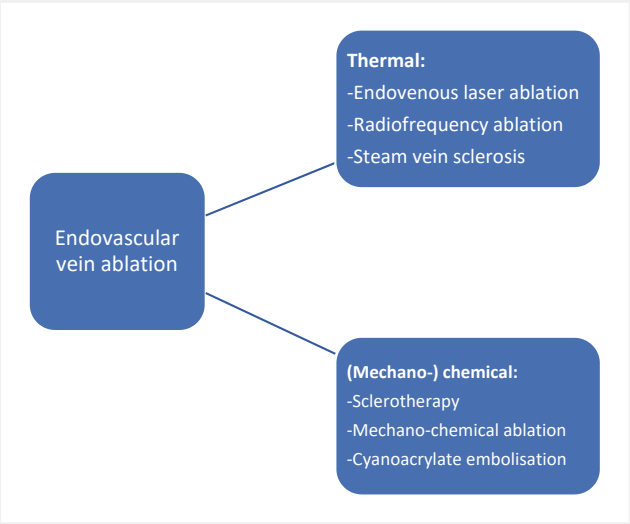

▶ **Abb. 1** Übersicht endovenöser Techniken.

nischen venösen Insuffizienz beseitigen. Ein signifikanter Unterschied in den Verschlussraten findet sich zwischen den einzelnen Methoden in der zur Verfügung stehenden medizinischen Literatur nicht [1, 2, 3]. Somit kann der chirurgisch oder der endovenös tätige Gefäßmediziner sein favorisiertes Verfahren mit Überzeugung gegenüber seinem Patienten vertreten. Existieren dennoch Unterschiede zwischen den Verfahren? Lässt sich gegebenenfalls eine individuell bessere Alternative unter den Verfahren hervorheben?

Neben der gern als Goldstandard beschriebenen offenen chirurgischen Crossektomie inklusive des BABCOCK-Strippings, existieren thermische und nicht-thermische Verfahren (▶ **Abb. 1**).

Historie

Der amerikanische Chemiker Harry Coover arbeitete für die Firma Eastman Kodak. 1942 fiel ihm eine chemische Verbindung auf, die auf und an allem festklebte. Cyanoacrylat als „superglue" war entdeckt (▶ **Abb. 2**).

Die Klebrigkeit der Substanz führte jedoch dazu, sie zunächst in den Schubladen verschwinden zu lassen. Erst 1951 erkannte Harry Coover die Bedeutung des Cyanoacrylat als Kleber. 1958 wurde der Kleber durch Eastman Kodak in den Markt gebracht. Ein rasanter Aufstieg begann. Für die Medizin stellte die Firma Eastman 1964 bei der FDA den Antrag, mit Cyanoacrylat-Klebern menschliches Gewebe und Wunden kleben zu dürfen. In Deutschland befasste sich der Heidelberger Kinderchirurg Professor Heiss mit Cyanoacrylat und erhielt für seine Arbeit „Polymerisierende Kunststoffe zum Nahtersatz" im Jahr 1968 an der Universität Heidelberg seine Habilitation. Er beteiligte sich maßgeblich an der Entwicklung moderner Wundklebestoffe (z. B. Histoacryl® oder Vulnocoll®) sowie an der Ausarbeitung neuer Operationstechniken und ihrer Anwendung. Unter Cyanoacrylat versteht man polymerisierbare, bei Raumtemperatur flüssige chemische Verbindungen (Monomere). Dank seiner Eigenschaft, massive Blutungen stoppen zu können, erlangte Cyanoacrylat in der Chirurgie sehr schnell große Bedeutung. Im Vietnamkrieg wurden Cyanoacrylat-Sprays als schneller Wundverband verwendet [4]. Seit 1998 lässt sich der Sprühverband in jeder Apotheke kaufen [5]. Als N-butyl-2-cyanoacrylate [6], Glubaran 2, findet der chirurgische Klebstoff als medizinisch chirurgisches Hilfsmittel der Klasse III für den inneren und äußeren chirurgischen Gebrauch in vielen medizinischen Gebieten Verwendung (EU-Norm/Direktive 93/42/CEE und folgende Aktualisierungen). Bei Kontakt mit lebendem Gewebe und in feuchter Umgebung polymerisiert das Produkt sehr rasch [6]. Diese Reaktion tritt bei einer maximalen Temperatur von 44° C ein. Bei korrekter Anwendung beginnt der Klebstoff nach etwa 1–2 Sekunden zu härten, nach 60–90 Sekunden ist die Reaktion des Härtungsprozesses komplett abgeschlossen [6]. Mittels einer hydrolytischen Degradation wird der Kleber aus dem Gewebe entfernt und ausgeschieden. Bei Behandlungen im Gefäßsystem bleibt die Wirkung des Klebstoffes für längere Zeit erhalten [6]. Cyanoacrylate sind schnellhärtende, lösungsmittelfreie Klebstoffe. Von ihnen gehen keine Gefahren für Mensch und Tier aus. Ein mutagenes, karzinogenes oder allergenes Potential ist nicht evident. Cyanoacrylate sind biokompatibel [7].

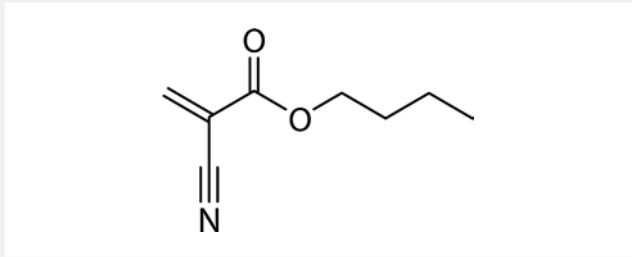

▶ **Abb. 2** n-Butyl-2-cyanoacrylat.

N-Butyl-2-Cyanoacrylat

- Polymerisations-Temperatur: max. 44° C
- keine systemischen oder lokalen toxikologischen Befunde
- nicht mutagen
- nicht pyrogen
- antimikrobieller Effekt gegen Grampositive
- keine allergische Reizung
- biokompatibel
- bioresorptiv
- nicht plazentagängig

Methode

Der venöse Reflux wird durch Einbringung von n-Butyl-2-Cyanoacrylat über ein endovenöses Katheterverfahren gestoppt. Die Technik des Vorbringens des Katheters entspricht der anderer endovenöser Verfahren. Eine visuelle Kontrolle ist in jeder Phase des Eingriffes durch den Ultraschall gegeben. Die Positionierung der Katheterspitze erfolgt gemäß der Anwenderbeschreibung circa 4–5 cm peripher der Crosse. Auch mit diesem Verfahren lassen sich Verschlüsse im sapheno-femoralen Übergang erreichen. Der Venenkleber-Katheter wird üblicherweise in drei Zentimeter Schritten nach peripher zurückgezogen und die Vene in Segmenten verklebt (0,1 ml pro Klebepunkt). Eine Einschränkung durch große Venendurchmesser besteht keinesfalls, denn auch Diameter von 20 mm stellen keine Hürde dar [8, 9]. Bei diesen Durchmessern wird punktuell mehr Kleber abgesetzt. Im Ultraschall differenzierbare Sei-

Dieses Dokument wurde zum persönlichen Gebrauch heruntergeladen. Vervielfältigung nur mit Zustimmung des Verlages.

tenasteinmündungen lassen sich gezielt verkleben. Sind mehrere Stammvenen zu verschließen, beispielsweise Vena saphena parva und magna, lassen sich diese Prozeduren in einer einzeitigen Sitzung mit der zur Verfügung stehenden Klebermenge (5 ml) realisieren. Da beim Venenkleber keine Narkose erforderlich ist, kann sich der Patient selbstständig umlagern. Im Verlauf des zweiten Jahres nach dem Eingriff sind bei den meisten Patienten Vene und Kleber soweit resorbiert, dass sie im Ultraschall nicht mehr darstellbar sind. Der Kleber wird hydrolytisch abgebaut und vollständig ausgeschieden [10, 6, 11].

Ergebnisse

1015 inkompetente Stammvenen (VSM und VSP) bei 608 Patienten (▶ **Tab. 1**) mit den Zeichen einer chronisch venösen Insuffizienz (CVI) wurden unter Ultraschallkontrolle mit Cyanoacrylat verschlossen (11/2013 bis 07/2019). Die Eingriffe erfolgten ohne Anästhesie und erforderten in der Nachbehandlung keine Kompressionstherapie. Die aktuell maximale Nachbeobachtungszeit beträgt sechs Jahre. Der Standard follow-up erfolgt nach 10 Tagen, 3 und 12 und 18 Monaten. Der mittlere Durchmesser der Stammvene lag bei 68 mm (Range von 55 bis 190 mm). Eine post ablation glue extension (PAGE) trat bei keinem Patienten auf. Nach einer Prozedur fand sich eine Oberschenkelvenenthrombose. Ursächlich wurde keine Kleberdislokation, sondern eine Seldingerdraht-bedingte Klappenläsion in der Vena femoralis nachgewiesen. Die makroskopische und histologische Beurteilung durch eine externe Gefäßabteilung liegt vor. Die am häufigsten post-prozedural anzutreffende Begleiterscheinung ist eine Periphlebitis, die in diesem Untersuchungsgut mit 125/1015, also 12,31 % anzutreffen war, typischerweise am Ende der zweiten Woche nach dem Eingriff. In der ersten Kontrolluntersuchung nach 10 Tagen stellten sich alle verklebten Stammvenen vollständig verschlossen dar. Die Verschlussrate nach 18 Monaten lag bei 96,5 % (855/886). Die längste Beobachtung liegt für 41 Patienten vor. Nach 65 Monaten zeigten sich 39 von 41 Stammvenen in den verklebten Segmenten erfolgreich verschlossen, entsprechend 95,1 %.

Die durchschnittliche Verklebungszeit einer Stammvene beträgt weniger als zehn Minuten, bei einer verklebten Strecke von fünfzig Zentimetern. Die applizierte Gesamtmenge des Klebers pro Stammvene lag bei 1,42 ml im Mittel (1,1–1,7 ml). Einzig an der Punktionsstelle für den Katheter erfolgte eine Lokalanästhesie mit 3–4 ml Meaverin 1 %. Eine Übersicht findet sich in ▶ **Tab. 2**.

▶ **Tab. 1** VenaSeal Prozeduren n = 1015.

VSM unilateral	n = 159
VSM bilateral	(267 × 2) n = 534
VSP unilateral	n = 74
VSP bilateral	(8 × 2) n = 16
VSM + VSP unilateral	(68 × 2) n = 136
VSM bilateral + VSP unilateral	(28 × 3) n = 84
VSP bilateral + VSM unilateral	(4 × 3) n = 12
	total: n = 1015

▶ **Tab. 2** Übersicht.

Patienten		n = 608
Stammvenen (VSM/VSP)		n = 1015
Alter		16–19 (Mittelwert 54,3)
CEAP Stadien		3–4 führend
Verschlussrate	nach 10 Tagen	1015/1015 ≙ 100 %
	nach 3 Monaten	1015/1015 ≙ 100 %
	nach 12 Monaten	995/995 ≙ 100 %
	nach 18 Monaten	855/886 ≙ 96,5 %
Periphlebitis in den ersten 14 Tagen post OP		125/1015 ≙ 12,31 %
Nervenschäden		0/1015
DVT		1/1015 ≙ 0,098 % (Läsion Venenklappe V. femoralis durch Seldinger Draht)
PAGE (= post ablation glute extensions)		0/1015

Diskussion

Der Venenkleber VenaSeal gehört zu den etablierten Verfahren in der Behandlung der CVI. Die vorliegenden Daten [1, 2], wie auch die eigenen Ergebnisse zeigen hier ganz offensichtlich reproduzierbare Fakten auf, die der Cyanoacrylat-Verklebung von Krampfadern eine Gleichwertigkeit gegenüber den anderen endovenösen Verfahren und der chirurgischen Therapie attestiert. Wollen wir eine Diskussion seriös führen, muss es uns als Therapeuten eine Motivation sein, unsere Patienten mit einer effektiven und möglichst wenig belastenden Vorgehensweise zu behandeln. Die Effektivität des VenaSeal-Verfahrens ist belegt. Was sind nun entscheidende Vorteile des Venenkleber Verfahrens? Zum einen die komplette Verzichtbarkeit einer Vollnarkose und/oder der Tumeszenzlokalanästhesie. Zum anderen das fehlende Risiko von Nerven- oder Lymphbahnschädigungen. Bestehende Narkoserisiken oder die obligate Einnahme von Medikamenten stellen keine Hinderungsgründe dar. Die fehlende Notwendigkeit einer postprozeduralen Kompression [12] stellt für die Patienten einen praktischen, komfortablen Aspekt dar. Auch Durchmesser jenseits von 15 mm lassen sich mit diesem System erfolgreich verschleißen [8, 9]. Rötungen im Verlauf der verklebten Vene, insbesondere der Vena saphena magna an der Knieinnenseite, lassen sich auf eine Aktivierung von Makrophagen und Lymphozyten zurückführen. Eine symptomatische Therapie mit NSAR, lokal oder systemisch, sowie lokale Kühlungen sorgt in wenigen Tagen für Abhilfe. Hitzebedingte Schäden von Nerven und Lymphbahnen entfallen [13]. Echte allergische Reaktionen sind hingegen nicht bekannt. Die Rückkehr in den Alltag, privat wie auch beruflich, erfolgt am selben Tag, spätestens am Folgetag. Der mittlerweile seit fast 10 Jahren eingesetzte Venenkleber bietet im Vergleich mit den chirurgischen und den anderen endovenösen Verfahren übereinstimmende Verschlussraten [1, 2, 12]. Erfahrungen aus anderen Fachgebieten (Neurochirurgie, Gastroenterologie, u. v. m.) in den letzten Jahrzehnten unterstreichen die Bedeutung des Cyanoacrylat Venenkleber Verfahrens für die Behandlung der CVI.

Dieses Dokument wurde zum persönlichen Gebrauch heruntergeladen. Vervielfältigung nur mit Zustimmung des Verlages.

Fazit

Unter Berücksichtigung der Aspekte Narkose, Dauer des Eingriffes, Kompression, Risiken, Schmerzen, Arbeitsunfähigkeit und Rehabilitationszeit überzeugt der Venenkleber durch seine Effektivität und seine geringen Nebenwirkungen.

Interessenkonflikt

Der Autor gibt an, dass kein Interessenkonflikt besteht.

Literatur

[1] Yang G, Parapini, M, Chen J et al. Comparison of Cyanoacrylate (VenaSeal) and Radiofrequency Ablation for Treatment of Varicose Veins in a Canadian Population. J Vasc Surg 2017; 66 (I3): e65

[2] Morrison N, Gibson K, McEnroe S et al. Randomized trial comparing cyanoacrylate embolization and radiofrequency ablation for incompetent great saphenous veins (VeClose). J Vasc Surg 2015; 61 (4): 985–994

[3] Morrison N. VenaSeal Closure System vs. Radiofrequency Ablation for Incompetent Great Saphenous Veins (VeClose). 36 Month Results presented at: IVC; April 20, 2017; Miami, FL

[4] Im Internet: https://de.wikipedia.org/wiki/Cyanacrylate; Stand: 15.08.2019

[5] Im Internet: https://www.zeit.de/2004/33/Stimmts_33; Stand: 15.08.2019

[6] Im Internet: http://pdf.medicalexpo.de/pdf-en/gem-italy/glubran-2/68563-197349.html#open; Stand: 15.08.2019

[7] Im Internet: https://www.cyberbond.de/wp-content/uploads/cyberbook_kap04_ca_dt.pdf; Stand: 15.08.2019

[8] Park I. Successful use of VenaSeal system for the treatment of large great saphenous vein of 2.84 cm diameter. Ann Surg Treat Res 2018; 94 (4): 219–221

[9] Gibson K. Cyanoacrylate Closure of Incompetent Veins without the use ofof Post-Procedure Compression: A Post-Market Evaluation oft he VenaSeal System (WAVES trial): Twelve Month Data. Results presented at: Charing Cross; 2017: London, UK

[10] Alm J. Minimalinvasive Therapie der Varikosis. In: Endovenöse Verfahren. Hartmann K (Hrsg.). Schattauer: Stuttgart; 2015

[11] Zierau U. Im Internet: www.saphenion.de; Stand 16.6.2019

[12] Proebstle TM, Alm J, Dimitri S et al. The European multicenter cohort study on cyanoacrylate embolization of refluxing great saphenous veins. J Vasc Surg Venous Lymphat Disord 2015; 3: 2–7

[13] Park JY, Galimzahn A, Park HS et al. Midterm results of radiofrequency ablation for incompetent small saphenous vein in terms of recanalization and sural neuritis. Dermatol Surg 2014; 40: 383–389

Dieses Dokument wurde zum persönlichen Gebrauch heruntergeladen. Vervielfältigung nur mit Zustimmung des Verlages.