

# Hilfe, ein Notfall! – Dyspnoe- management beim Kaninchen

Leonie Lumpp

Dyspnoe ist ein Hinweis auf ein schwerwiegendes Problem, das umgehend abgeklärt und therapiert werden sollte. Je nach Zustand erfolgt parallel zu Anamnese, klinischer und weiterführender Untersuchung eine Notfallstabilisierung. Doch welche Maßnahmen sind sinnvoll und retten gegebenenfalls Leben?



Quelle: © Nikola Spasenoski – stock.adobe.com [rerif]

## Worauf gilt es bei der Anamnese zu achten?

In der Anamnese ist als erstes zu klären, warum der Patient vorgestellt wird und ob es sich um ein akutes oder chronisches Problem handelt. Weiterhin werden Dauer, Verlauf, ggf. Vorbehandlung oder bereits durchgeführte

Diagnostik und bekannte Vorerkrankungen erfragt. Auch Haltung, Fütterung, Erkrankungen von Partnertieren, Verhaltensveränderungen und klinische Auffälligkeiten wie Niesen, Nasenausfluss, Gewichtsverlust oder Verletzungen werden erfragt.

## Erst stabilisieren, dann diagnostizieren!

### Adspektion in der Transportbox

Kleinsäuger sind **sehr stressanfällig** und können **leicht kollabieren**. Die erste Adspektion eines Patienten mit Dyspnoe findet daher noch in der Transportbox statt. Hierbei gilt es zu ermitteln, ob es sich wirklich um Dyspnoe handelt oder nur um Tachy- oder Polypnoe und ob Notfallmaßnahmen (► **Kasten rechts**) erforderlich sind.

Bei der Adspektion wird Folgendes beurteilt:

- Haltung
- Stellung
- Maulatmung (ja/nein)
- Schleimhautfarbe (Zyanose: ja/nein)
- Atemfrequenz und -typ

#### ANATOMIE UND PHYSIOLOGIE VON ATMUNGSTRAKT UND THORAX

Kaninchen sind aufgrund der engen anatomischen Beziehung des Larynx zum Nasopharynx und der über dem kaudalen Rand des weichen Gaumens liegenden länglichen Epiglottis obligatorische Nasenatmer. Die Atembewegung wird hauptsächlich durch die Kontraktion des Zwerchfells herbeigeführt [1]. Die Tiere haben 3 linke (kranial, mittel, kaudal) und 4 rechte Lungenlappen (kranial, mittel, kaudal, akzessorisch). Die linke Lunge ist  $\frac{1}{2}$  kleiner als die rechte [1]. Kaninchen besitzen eine dünne Pleura und eine wenig lobulierte Lunge, sodass bei Pneumonien häufig ganze Lungenlappen verändert sind [2]. Die Atemfrequenz beträgt in Ruhe 30–60 Atemzüge/Minute [3].

Das Herz liegt zwischen dem 3. und 6. Interkostalraum [4]. Die rechte Atrioventrikularklappe besitzt nur 2 Klappensegel, weshalb die Bezeichnung „Trikuspidalklappe“ nicht gänzlich korrekt ist. Die Herzfrequenz beträgt in Ruhe 180–250 Schläge/Minute [3].

#### Merke

**Maulatmung ist bei einem Kaninchen immer als Notfall anzusehen.**

### Initiale Stabilisierung

Instabile Patienten werden zunächst mit **Sauerstoff** und nach dem **ABC-Schema** versorgt (Kasten oben), bis sie stabil sind. Das Hauptaugenmerk liegt hierbei auf den Atemwegen.

#### STRESS VERMEIDEN! RUHE, SAUERSTOFF!

- **A (airways):** Atemwege frei?
  - Sekretentfernung, Nasenspülung, abschwellende Nasentropfen
- **B (breathing):** Atmung effektiv? Ventilation?
  - Sauerstoff
  - ggf. Sedation
  - ggf. Intubation (z. B. Larynxtracheostomie) und Beatmung
- **C (circulation):** Kreislauf effektiv? Körpertemperatur ok?
  - ggf. intravenöse Infusion mit Vollelektrolytlösung (cave: Lungenödem)
  - Erhalt 2–4 ml/kg/h + Defizit (Grad der Dehydratation %  $\times$  Körpergewicht in kg  $\times$  10)
  - Wärme/Kühlung
- **D (drugs):**
  - Bronchodilatoren, Mukolytika, Inhalation, Analgetika, Diuretika, Glukokortikoide
- **F (feeding):** Ausreichende Futteraufnahme?
  - bei Herbivoren ausreichende Futteraufnahme sicherstellen (nach Gewichtsverlust zufüttern; bei Futterverweigerung: bis ca. 50 ml/kg/Tag auf 3–6 Portionen)

### Klinische Untersuchung

Ist der Patient ausreichend stabil, wird er vorsichtig aus der Box genommen, gewogen und die Körpertemperatur ermittelt. Nach kurzer Adspektion und Palpation von Kopf, Körperoberfläche, Lymphknoten und Abdomen auf mögliche Auffälligkeiten (Umfangsvermehrung etc.) erfolgt die ausführliche Untersuchung der Atmung und des Herzens.

Eine **Verlängerung der Inspiration** spricht für ein Problem im oberen, eine **verlängerte Expiration** für ein Problem im unteren Respirationstrakt und/oder Abdomen (nicht respiratorische Primärerkrankungen). Eine **inverse/gemischte Atmung** (Bauchatmung entgegen Thoraxbewegung) deutet auf ein schweres Problem hin, bei dem mangelnder Unterdruck im Thorax durch eine vermehrte abdominale Bewegung kompensiert werden muss [5].

**Sekretansammlungen** in und an der Nase führen zu einem deutlichen nasalen Stridorgeräusch, das zum Thorax hin abnimmt [5]. Das direkte Hören an den abwechselnd zugehaltenen Nasenlöchern hilft festzustellen, ob nur eine oder beide Nasengänge verlegt sind und wie stark. Oft sind die Geräusche so laut, dass eine Auskultation der Lungengeräusche erschwert sein kann. Das leichte Herunterdrücken der Nasenflügel reduziert den Nasenschall und ermöglicht ein besseres Abhören der Lungen (beidseits, gesamtes Lungenfeld). **Gedämpfte** oder **feh-**

**lende Atemgeräusche** in einzelnen Lungenbereichen können ein Zeichen für eine unzureichende Belüftung (Verdichtung, Pneumothorax, Sekretfüllung) oder Überlagerung (Lungenabszess, Neoplasie) sein. Hinweise auf einen Erguss geben ventral gedämpfte Atemgeräusche.

Das Herz wird beidseits auskultiert und auf Gleichmäßigkeit, Regelmäßigkeit und Nebengeräusche untersucht. Kaninchen haben keine respiratorische Arrhythmie; 1. und 2. Herzton sind aufgrund der hohen Herzschlagfrequenz kaum zu unterscheiden. **Gedämpfte** oder **verstärkt kaudal auskultierbare Herztöne** (v. a. rechts) können Hinweis auf eine präkardiale Masse sein [4].

Weitere mögliche Symptome präkardialer Massen sind:

- beidseitiger Exophthalmus
- Nickhautvorfall, der sich unter Aufregung (und beim Anheben) verstärkt
- exfoliative Dermatitis aufgrund eines paraneoplastischen Syndroms

## Welche Ursachen für Dyspnoe gibt es?

### Allgemeine Ursachen

Dyspnoe hat viele respiratorische und nicht respiratorische Ursachen. **Primäre respiratorische Störungen** im oberen Respirationstrakt (► **Tab. 1**) kommen bei Veränderungen in Nase, Larynx und dem extrathorakalen Abschnitt der Trachea vor. Veränderungen und Entzündungen apikaler Zahnstrukturen können durch die unmittelbare Nachbarschaft auf die oberen Atemwege übergreifen und zu Dyspnoe führen [2]. Nasale Fremdkörper gehen zunächst mit einseitigem Nasenausfluss einher, Sinusitis und Rhinitis können einseitig beginnen, führen aber meist schnell zu beidseitigem mukopurulenten Nasenausfluss. Im unteren Respirationstrakt (► **Tab. 2**) treten respiratorische Störungen bei Veränderungen im intrathorakalen Trachealbereich und der Lunge auf. Veränderungen im Bereich von Mediastinum, Pleura und Brustwand haben unmittelbar Einfluss auf die Atmung und werden ebenfalls zu Erkrankungen des unteren Respirationstrakts gezählt [5].

**Nicht respiratorische Erkrankungen** (► **Tab. 2**) können z. B. durch Veränderungen des Blutdrucks (z. B. Schock), der Lungendurchblutung (z. B. Herzinsuffizienz, Leberstau), der Sauerstoffversorgung (z. B. Anämie) oder der Belüftung der Lunge (z. B. Organomegalien (► **Abb. 1**), Adipositas, Aszites, abdominale Massen) sekundär zu einer Dyspnoe führen. Magenüberladungen und -tympanien führen häufig zu Dyspnoe. Dyspnoe kann umgekehrt aber auch durch Abschlucken von Luft zur Magentympanie (► **Abb. 2**) führen. Auch Medikamente haben Einfluss auf die Atmung. Opiate wirken dosisabhängig atemdepressiv. Die Anwendung von  $\alpha_2$ -Agonisten ohne zusätz-

► **Tab. 1** Dyspnoe-Ursachen des oberen Respirationstrakts beim Kaninchen (Zusammenstellung aus der Literatur).

Einteilung	Ursachen
nicht infektiös	<ul style="list-style-type: none"> <li>▪ nasaler Fremdkörper (z. B. Heuhalme, Grassamen oder Haare)<sup>1</sup></li> <li>▪ laryngotrachealer Fremdkörper<sup>3</sup></li> <li>▪ Neoplasie (Adenokarzinom der Nase, anaplastisches Sarkom des Larynx)<sup>3</sup></li> </ul>
infektiös	<ul style="list-style-type: none"> <li>▪ Rhinitis, Sinusitis:<sup>1</sup> <ul style="list-style-type: none"> <li>– Bakterien (Pasteurella multocida, Staphylococcus aureus, Bordetella bronchiseptica, Neisseria spp., Pseudomonaden, Treponema paraluisuniculi)<sup>1</sup></li> <li>– Viren (Leporipoxvirus myxomatosis)<sup>2-3</sup> (je nach Gebiet)</li> <li>– Pilze<sup>3</sup> (Aspergillus spp., Pneumocystis pneumonia)</li> </ul> </li> <li>▪ Zahnerkrankung<sup>2</sup></li> </ul>

<sup>1</sup> sehr häufig, <sup>2</sup> häufig, <sup>3</sup> selten

liche Sauerstoffzufuhr kann durch Hypoxie zu einer induzierten Myokardnekrose mit daraus resultierendem Lungenödem führen [6].

### Bakterielle Atemwegsinfektionen

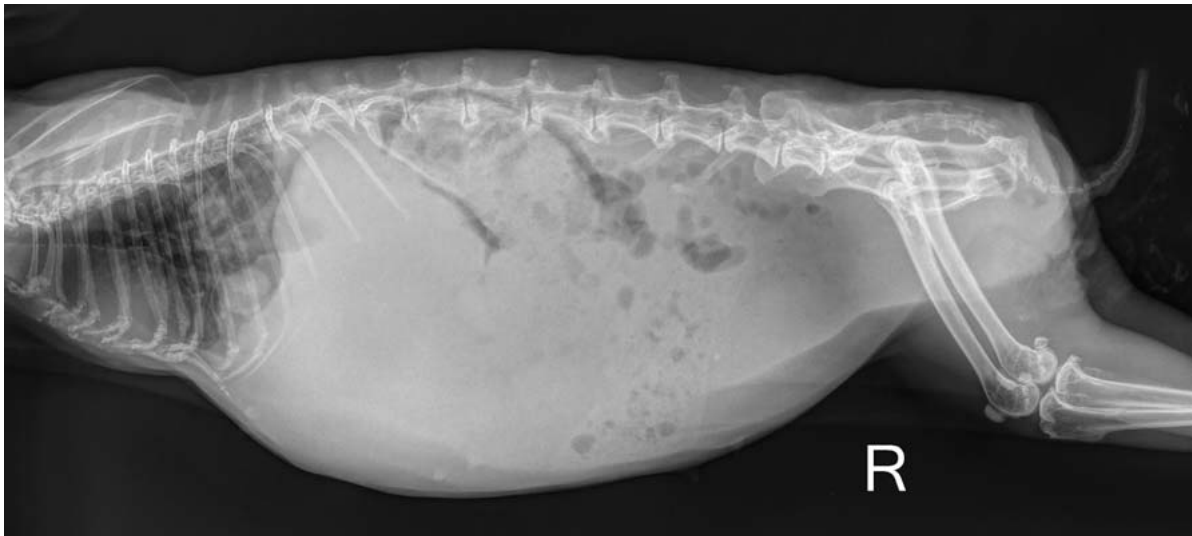
Bakterielle Erkrankungen der Atemwege sind häufig Ursache von Dyspnoe. Sie können die **oberen** (z. B. Rhinitis, Sinusitis) und/oder **unteren Atemwege** (z. B. Pneumonien, pulmonale Abszesse) betreffen. Bei der Rhinitis contagiosa cuniculi sind bis zu 30 verschiedene Bakterienspezies als Ursache bekannt [7].

In der Studie von Rougier et al. wurden in **Nasenproben** von 121 Kaninchen mit einer Erkrankung der oberen Atemwege am häufigsten folgende Keime isoliert [7]:

- Pasteurella multocida (54,8%)
- Bordetella bronchiseptica (52,2%)
- Pseudomonas spp. (27,9%)
- Staphylococcus spp. (17,4%)

Bei Mischinfektionen war die häufigste Kombination Pasteurella multocida und Bordetella bronchiseptica (28,9%) [7].

Auch **Pneumonien** und **Lungenabszesse** (► **Abb. 3** und ► **Abb. 4**) können durch unterschiedlichste Erreger hervorgerufen werden. In Lungenspülproben und/oder Sektionen werden v. a. Kommensalen und Pathogene des oberen Respirationstrakts und aspirierte Darmkeime nachgewiesen. Bestimmte Erreger (z. B. Pasteurella spp.) können aus der Nase über die Eustach'sche Röhre in die Bulla gelangen und so das Mittelohr (Otitis media) und tiefere Strukturen (Otitis interna, Vestibularapparat) infizieren. Sie können auch über die Blutbahn in andere Organe streuen und dort Entzündungen und Abszesse verursachen.



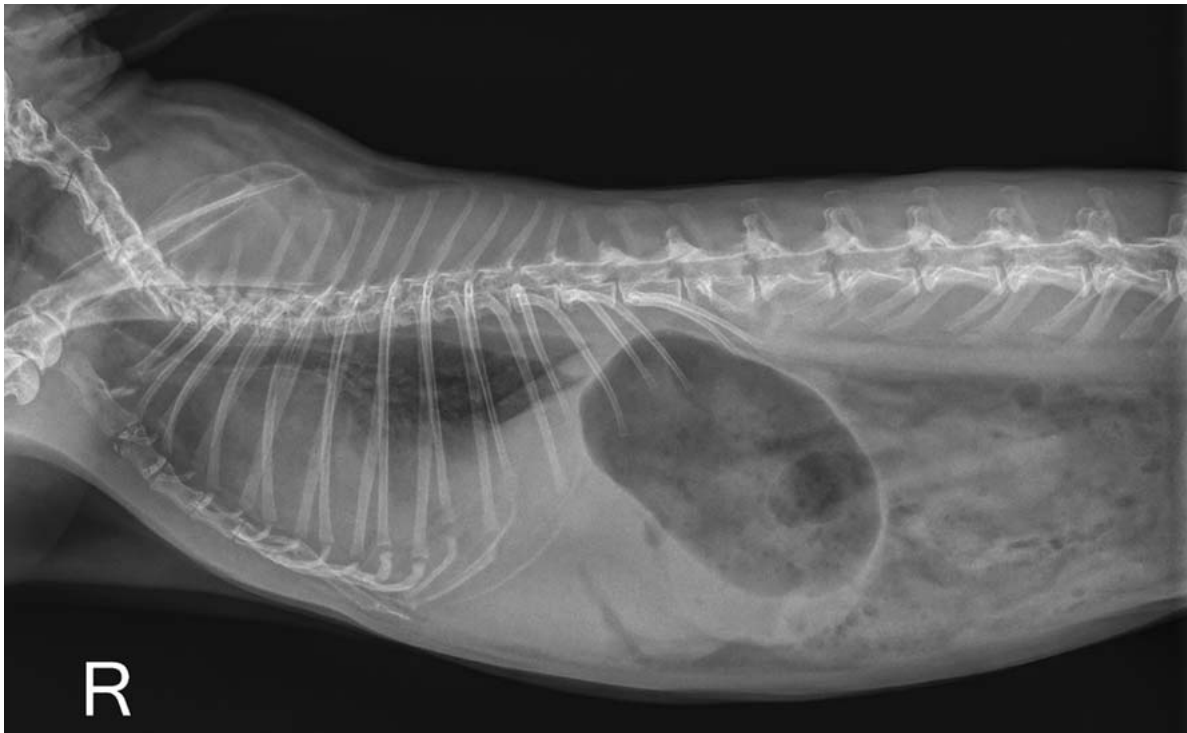
► **Abb. 1** Übersichtsaufnahme (laterolateral, rechts-anliegend) eines Kaninchens (9 Jahre, weiblich): Kontrastverlust und weichteildichte homogene Verschattung im kranialen Abdomen (Hepatomegalie) mit Verdrängung des Magen-Darm-Trakts nach kaudodorsal, weichteilichtere Verschattung im kaudalen Abdomen mit kleiner röntgendichtere Verschattung (Adenokarzinom der Metra mit Verdacht auf Verkalkungsherd) und multiplen, großen Rundherden im kaudalen Lungenbereich (Metastasen des Adenokarzinoms). © AniCura Kleintiermedizinisches Zentrum Hüttig GmbH

► **Tab. 2** Dyspnoe-Ursachen des unteren Respirationstrakts beim Kaninchen (Zusammenstellung aus der Literatur).

Einteilung	Ursachen
nicht infektiös	<ul style="list-style-type: none"> <li>▪ Trauma (z. B. Zwerchfellhernie/-ruptur, Lungenblutung, Lungenkontusion, Pneumothorax, Rippenfraktur)<sup>2</sup></li> <li>▪ Neoplasie (z. B. Lymphom, Thymom, Lungenkarzinom, Lungenmetastasen)<sup>2</sup></li> <li>▪ Aspiration von Futter<sup>3</sup></li> <li>▪ Pleuraerguss<sup>3</sup></li> <li>▪ Trachealstenose (nach Trauma oder Intubation mit Trachealtubus)<sup>3</sup></li> <li>▪ Chylothorax<sup>3</sup></li> </ul>
infektiös	<ul style="list-style-type: none"> <li>▪ bakterielle Pneumonie, Pleuritis, Perikarditis, Lungenabszess<sup>2</sup> <ul style="list-style-type: none"> <li>– Bakterien (Pasteurella multocida, Staphylococcus aureus, Klebsiella pneumoniae, Bordetella bronchiseptica, Streptococcus agalactiae, Pseudomonas spp., Moraxella spp., Yersinia pestis, Escherichia coli, Mycoplasma pulmonis, Mycobacterium spp., Streptococcus spp., Staphylococcus spp., Vibrio spp., Bacillus spp., Chlamydia spp., Pasteurella spp.)</li> </ul> </li> <li>▪ Viren (z. B. Calicivirus, Leporid herpesvirus-4, Leporipoxvirus myxomatosis)<sup>2-3</sup> (je nach Gebiet)</li> <li>▪ Pleuraerguss und granulomatöse Pneumonie durch Mycobacterium genavense<sup>3</sup></li> <li>▪ Pilze (Pneumocystis oryctolagi)<sup>3</sup></li> <li>▪ Parasiten: Lungenwürmer (z. B. Protostrongylus sp.)<sup>3</sup></li> </ul>
nicht respiratorische Ursachen	<ul style="list-style-type: none"> <li>▪ Abdomen:                             <ul style="list-style-type: none"> <li>– gastrointestinale Erkrankung (z. B. Magendilatation, -tympanie)<sup>1</sup></li> <li>– nicht tumoröse abdominale Umfangsvermehrung (z. B. Abszess, Hydro-/Mukometra, Organomegalie)<sup>2</sup></li> <li>– abdominale Neoplasien<sup>2</sup></li> </ul> </li> <li>▪ Thorax:                             <ul style="list-style-type: none"> <li>– Herzerkrankung (z. B. Kardiomyopathie, Herzinsuffizienz)<sup>3</sup></li> </ul> </li> <li>▪ systemisch (z. B. Schmerzen, Hyper-/Hypothermie, Septikämie, Hitzschlag, Schock)</li> <li>▪ metabolische Erkrankungen (z. B. Azidose, Arteriosklerose, Leberstau, Schwangerschaftstoxikose)</li> <li>▪ Anämie</li> <li>▪ Aszites</li> <li>▪ Medikamente (z. B. Opiate, <math>\alpha_2</math>-Agonisten ohne O<sub>2</sub>-Anwendung)</li> <li>▪ toxisch (z. B. Aufnahme von Avocadoablättern, Halothan)</li> <li>▪ neurologische Erkrankungen (z. B. Meningitis, Enzephalitis, E. cuniculi, Trauma)</li> <li>▪ Adipositas</li> </ul>

<sup>1</sup> sehr häufig, <sup>2</sup> häufig, <sup>3</sup> selten





► **Abb. 2** Übersichtsaufnahme (laterolateral, rechts-anliegend) eines Kaninchens (8 Jahre, männlich-kastriert, schlank): Anhebung der Trachea, Kontrastverlust im ventralen Brustkorb, Thoraxerguss, Lebervergrößerung und sekundäre Magentympanie durch Rechtherzproblematik. © AniCura Kleintiermedizinisches Zentrum Hüttig GmbH

## Neoplasien im Thorax

Primäre Lungenneoplasien (z. B. Lungenkarzinom) bei Kaninchen kommen vor, sind aber eher selten [8]. Bei den meisten Lungentumoren handelt es sich um **Metastasen**. Ursächlich für Lungenmetastasen (► **Abb. 1**, **Abb. 5**) sind häufig uterine Adenokarzinome, aber auch Osteosarkome und Mammakarzinome [4]. Lungenmetastasen von einem hepatischen Hämangiosarkom und einem malignem Melanom sind ebenfalls beschrieben [9, 10].

**Mediastinale Massen** können vom Thymus (► **Abb. 6**, **Abb. 7**), den Lymphknoten oder der Lunge ausgehen und geweblich (Neoplasien), entzündlich (Abszesse) oder flüssigkeitsgefüllt (Zysten) sein [8, 10].

Hintze et al. werteten Daten von 79 Kaninchen (68% männlich, 2,4–11,9 Jahre) mit präkardialen Massen aus [12]:

- Bei den präkardialen Massen handelte es sich um:
  - Thymom: 65% (23 Tiere)
  - Lymphom: 23% (8 Tiere)
  - anaplastisches Adenokarzinom: 3% (1 Tier)
  - Thymuskarzinom: 3% (1 Tier)
  - Thymuszyste: 3% (1 Tier)
- Die Tiere zeigten folgende Symptome:
  - Dyspnoe: 66% (53 Tiere)
  - temporärer Exophthalmus: 38% (30 Tiere)

- Inappetenz: 36% (29 Tiere)
- Nickhautvorfall: 29% (22 Tiere)

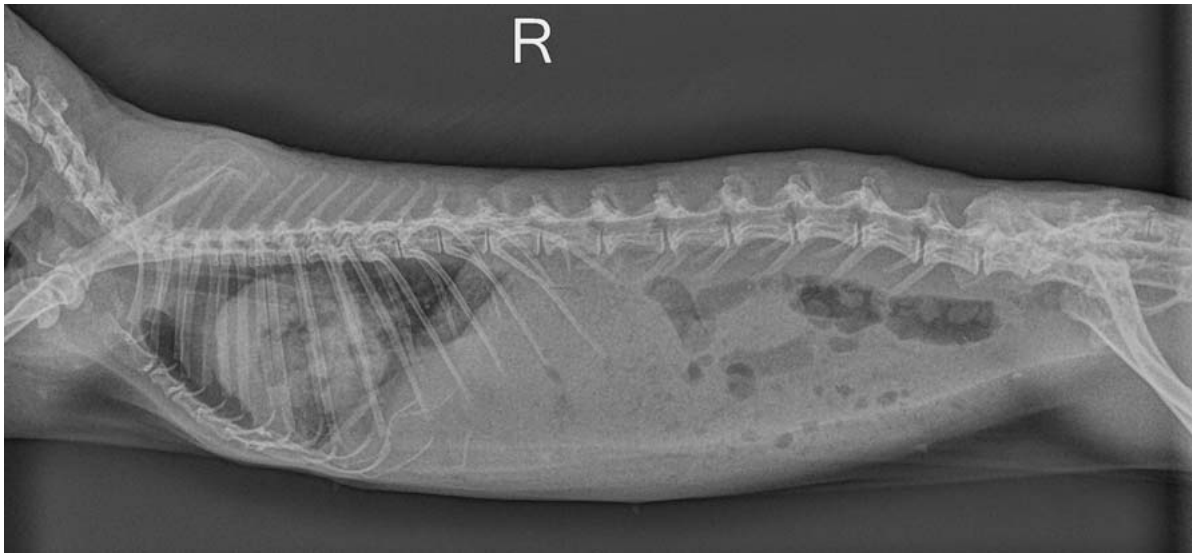**Akute Dyspnoe** ist eher bei schnell wachsenden Abszessen und Zysten zu erwarten. Die Dyspnoe bei Thymomen und Lymphomen entwickelt sich langsam progressiv mit leicht inverser Atmung.

## Herzerkrankungen

Dyspnoe durch Herzerkrankungen tritt bei Kaninchen eher seltener auf. Akute Dyspnoe ist aber v. a. bei **Perikardergüssen** möglich. Als Herzerkrankungen bei Kaninchen sind Fibrosen der Atrioventrikularklappe und des Myokards [13, 14], dilatative und hypertrophe Kardiomyopathien, Chordae-Anomalie und Aortenstenosen beschrieben. Riesenrassen sind häufiger betroffen [13]. Als Ursachen werden Infektionen, kongenitale Defekte und Stress angegeben. Idiopathische Kardiomyopathien kommen ebenso vor [14].

Myokarditis kann sekundär durch Infektionen mit *Pasteurella multocida*, *Salmonella* sp., Coronavirus, *Clostridium piliforme* oder *Encephalitozoon cuniculi* oder Vitamin-E-Mangel entstehen [15, 16].

Eine Volumenüberlastung des linken Herzens tritt häufig nach Mitralklappeninsuffizienz als Folge einer Endokar-



► **Abb. 3** Übersichtsaufnahme (laterolateral, rechts-anliegend) eines Kaninchens (5 Jahre, weiblich, schlank): unklar abgrenzbarer Herzschatten und wolkige, weichteildichte Verschattungen kraniodorsal und kaudoventral des Herzens, v. a. Aszites, ungleichmäßige Belüftung der kranialen Lungenanteile, vorgewölbtes Zwerchfell, unklare Abgrenzung von Leber und Magen und reduzierter Kontrast im Abdomen. © AniCura Kleintiermedizinisches Zentrum Hüttig GmbH

diose auf. Eine Aorteninsuffizienz und ein ventrikulärer Septumdefekt sind ebenso beschrieben [17]. Durch den hohen hydrostatischen Druck tritt Flüssigkeit aus den Gefäßen in das Lungeninterstitium und im weiteren Krankheitsverlauf in den Alveolarraum über. Dies führt zum Austritt von Flüssigkeit aus dem venösen Kreislauf in den Pleura- und Peritonealraum und in das Interstitium des peripheren Gewebes [17]. Dyspnoe entsteht meist aufgrund eines Lungenödems durch Linksherzinsuffizienz oder durch Erguss/Aszites (► **Abb. 2**) bei Rechtsherzinsuffizienz.

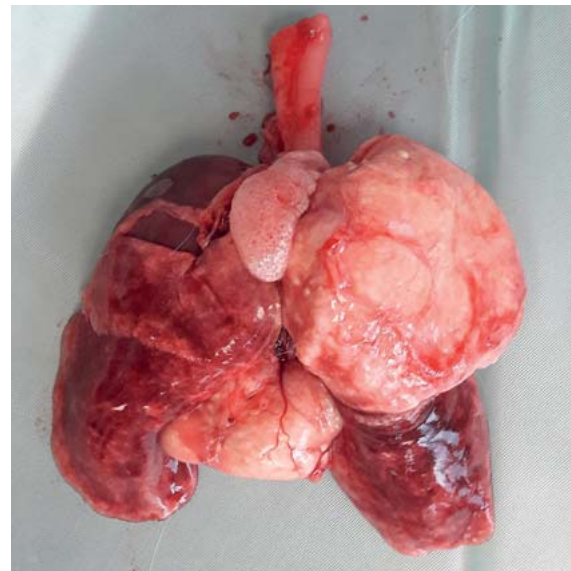Durch Stress kann es zu einer Myozytolyse von Myokardfasern mit Myokardfibrose, endokardialer Fibroelastose und/oder basophiler Degeneration kommen [14]. Abschlucken von Luft kann bei Patienten mit Dyspnoe sekundär zu einer Magentympanie führen (► **Abb. 2**).

## Weiterführende Diagnostik

Weiterführende Diagnostik ist immer notwendig, um die **Ursache** der Erkrankung genau lokalisieren und deren **Ausmaß** vollständig beurteilen zu können. Das Vorgehen sollte entsprechend der Problemliste, dem vermuteten anatomischen Ursprung und der Differenzialdiagnosen ausgewählt werden.

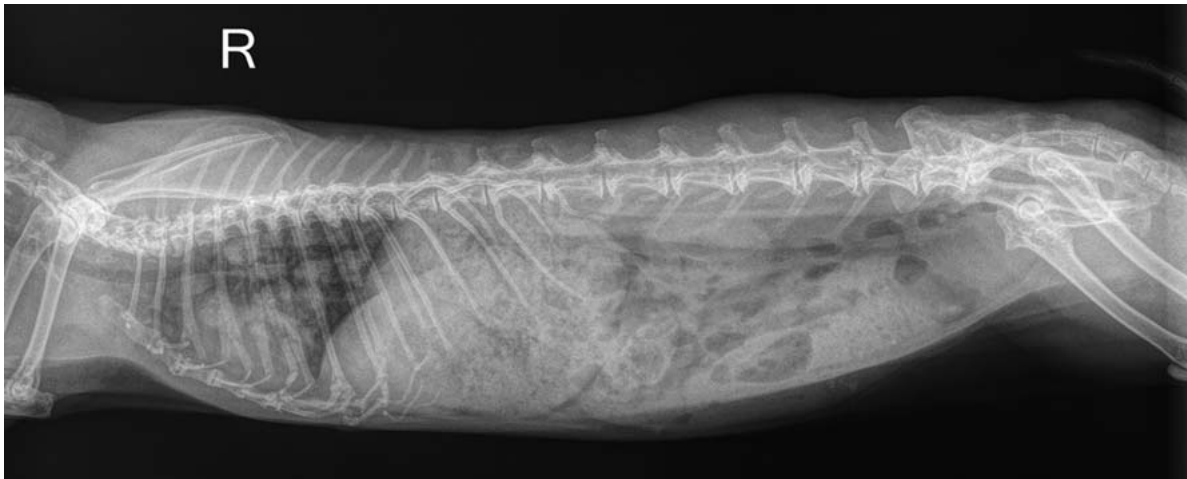
## Röntgen

Für die Anfertigung von Röntgenaufnahmen muss der Patient stabil genug sein. Bei schweren Atembeschwerden können die Tiere sonst durch zusätzlichen Stress bei der Diagnostik versterben [15]. Zur Orientierung kann bei



► **Abb. 4** Sektionspräparat des Kaninchens von ► **Abb. 3**. Diagnose: granulomatöse Pneumonie mit Abkapselung am linken kranialen und rechten medialen Lappen und den Tracheobronchiallymphknoten mit ausgedehnter Nekrose. (Zusatzinformation: Es waren multiple Unterkieferabszesse vorhanden.) © Leonie Lump

instabilen Patienten eine **dorsoventrale Aufnahme** (sitzend, ohne Fixation) angefertigt werden und nach Stabilisierung können weitere Ebenen erfolgen. Da in Seitenlage jeweils die untenliegende Lunge kollabiert, sind zur Beurteilung des Thorax und v. a. bei der Tumorsuche



► **Abb. 5** Übersichtsaufnahme (laterolateral, rechts-anliegend, leicht verkippt) eines Kaninchens (5 Jahre, weiblich-kastriert, schlank): multiple, große Rundherde im gesamten Lungenbereich (Metastasen eines Adenokarzinoms der Metra), unklar abgrenzbarer Leberschatten und gut gefüllter Magen. (Sektionsbefund des Uterus nach Kastration (1 Jahr vorher): hochdifferenziertes Adenokarzinom des Endometriums.) © AniCura Kleintiermedizinisches Zentrum Hüttig GmbH

**3 Ebenen** erforderlich: eine laterolaterale Projektion in rechter und linker Seitenlage, eine ventrodorsale oder eine dorsoventrale Projektion. **Röntgenaufnahmen des Schädels** sollten ggf. zusätzlich angefertigt werden.

#### Interpretation

Bei der Auswertung von Röntgenaufnahmen des Thorax sind die knöchernen Strukturen, das Mediastinum mit den enthaltenen Organen (Herz, Thymus, Speiseröhre, Trachea, Aorta, V. cava caudalis, Lunge, Zwerchfell, Pleuraraum) zu bewerten. Die Trachea endet im 4. Interkostalraum. Der thorakale Anteil des Thymus ist physiologischerweise röntgenologisch nicht abgrenzbar. Das Lungenfeld und die Röntgendichte der Lunge unterscheiden sich deutlich zwischen in- und expiratorischen Aufnahmen. Aufnahmen in maximaler Inspiration sind wünschenswert, wegen der hohen Atemfrequenz bei Kaninchen aber kaum gezielt anzufertigen [18].

Das Herz liegt im 3.–6. Interkostalraum und ist mit 2,5–3 Interkostalräumen vergleichsweise groß. Die Herzgröße kann röntgenologisch mittels **VHS** (vertebral heart score) in der rechtsanliegenden laterolateralen Projektion, beginnend ab T4, beurteilt werden [21].

#### Kontrollaufnahmen

Sie dienen der **Überwachung des Therapieerfolgs**. Ein Lungenödem sollte sich innerhalb von 12 Stunden nach Beginn einer Therapie röntgenologisch sichtbar verbessert haben. Bei einer Pneumonie verbessern sich die radiologischen Befunde meist langsamer als das klinische Erscheinungsbild des Patienten [17].

#### STUDIEN ZUM VERTEBRAL HEART SCORE (VHS) BEI KANINCHEN

Aktuell liegen 3 verschiedene Studien vor:

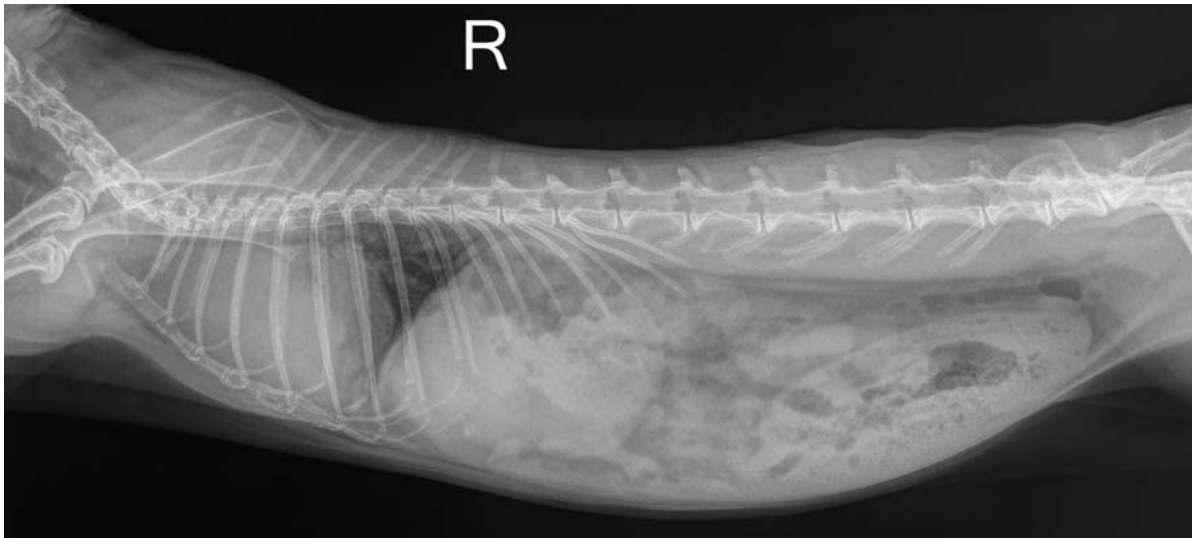
- Onumna et al. [19]
  - 27 Kaninchen
  - < 1,6 kg: VHS von  $7,55 \pm 0,38$
  - > 1,6 kg: VHS von  $7,99 \pm 0,58$
- Moarabi et al. [20]
  - 47 weiße Neuseeländer (1,5–2,5 kg)
  - VHS von  $7,6 \pm 0,32$
- Ukaha et al. [21]
  - 10 weiße Neuseeländer ( $\varnothing$  2,25 kg)
  - VHS von  $8,5 \pm 0,3$

#### Ultraschall

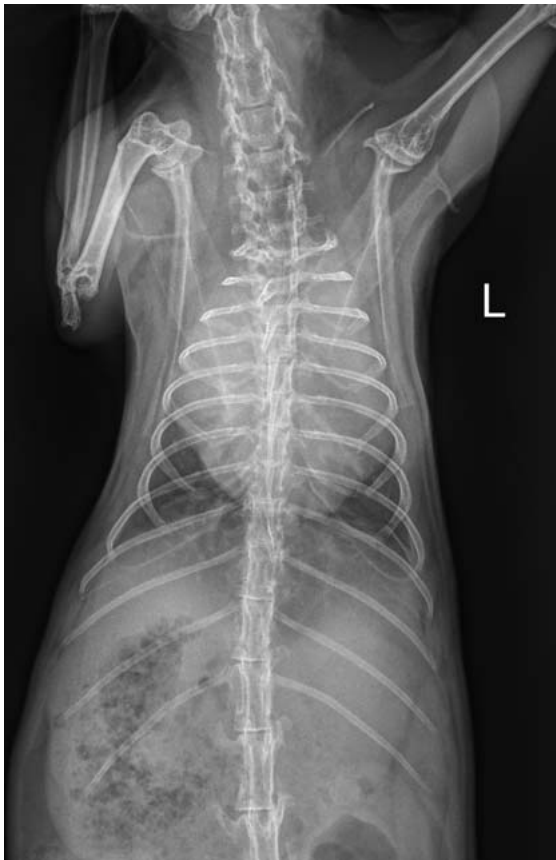Die sonografische Untersuchung dient der Beurteilung von Geweben, Flüssigkeiten und Funktionszuständen. So können thorakale Massen besser beurteilt (durchblutet, solide, zystisch), ggf. punktiert und Ergüsse abgezogen werden [10, 15]. Die Echokardiografie wird zur Beurteilung des Herzens und bei der Punktion, z. B. von Perikardergüssen, herangezogen.

#### Labor

Eine Blutuntersuchung kann wichtige Hinweise auf hämatologische (z. B. Anämie), entzündliche (bakteriell, viral, neoplastisch) oder metabolische (z. B. Azotämie, Azidose) Störungen und/oder Organbeteiligungen (z. B. Hepato-, Nephropathien) liefern. Eine zytologische Untersuchung von Feinnadelaspiraten liefert Hinweise auf die Genese der Erkrankung. Bei infektiösen Erkrankungen



► **Abb. 6** Übersichtsaufnahme (laterolateral, rechts-anliegend) eines Kaninchens (9 Jahre, männlich-kastriert, schlank): maximale Anhebung der Trachea, großflächige, weichteildichte Verschattung präkardial und lateral des Herzens und entsprechend fehlende Abgrenzbarkeit des Herzschattens nach kranial, gut gefüllter Magen-Darm-Trakt und partielle Gasfüllung des Magens durch Dyspnoe (Diagnose nach Ultraschalluntersuchung: Neoplasie des Thymus). © AniCura Kleintiermedizinisches Zentrum Hüttig GmbH



► **Abb. 7** Übersichtsaufnahme (ventrodorsal, leicht gedreht) des Kaninchens von ► **Abb. 6**. präkardiale Verschattung und schlechte Abgrenzbarkeit des Leberschattens. © AniCura Kleintiermedizinisches Zentrum Hüttig GmbH



► **Abb. 8** Kaninchen (2 Jahre, weiblich) mit hochgradiger Dyspnoe. Der Kopf ist angehoben, das Maul leicht geöffnet, die Nasenflügel sind gebläht und die Schleimhäute leicht zyanotisch. © Leonie Lumpp

des oberen Respirationstrakts kann eine Spülprobe mittels Braunüle tief aus der Nase entnommen werden. Bei Verdacht auf Erkrankungen des unteren Respirationstrakts sind nur Trachealspülproben aussagekräftig [5].

### Computertomografie

Die Computertomografie ermöglicht die 3-dimensionale Beurteilung von Knochenstrukturen, Weichteilen und Inhalten. Sie ist so sehr hilfreich bei der Beurteilung von Nasennebenhöhlen, Zähnen, Bullae und Thorax.



## Endoskopie

Bei großen Kaninchen sind Rhinoskopien und Tracheoskopien mit starrem Endoskop (2,7–1,9 mm) oder flexiblen Bronchoskop (2,5 mm) durchführbar [15]. Auch Fremdkörper können so ggf. entfernt werden. Die hierfür benötigte Anästhesie bringt beim Patienten mit Dyspnoe jedoch ein relativ hohes Risiko mit sich.

## Notfallversorgung

Zeigt ein Kaninchen ausgeprägte Dyspnoe (► **Abb. 8**) und/oder Maulatmung, steht die Notfallversorgung nach dem **ABC-Schema** (► **Kasten 5. 18**) an erster Stelle. Stress und unnötige Manipulationen sollten vermieden werden, da Kaninchen sehr stressanfällig sind und kollabieren können. Ursache ist eine Vasokonstriktion der Koronararterien infolge einer Katecholaminfreisetzung [14].

Patienten mit **Apnoe** müssen umgehend beatmet werden. Eine Mund-zu-Nase-Beatmung ist schnell erfolgt, aber unhygienisch und wenig effektiv, zumal der Magen der Tiere dabei aufgepumpt werden kann. Eine suffiziente Beatmung ist nach **Intubation** bzw. dem Platzieren einer **Larynxmaske** möglich. Ist das Tier noch bei Bewusstsein erfordert diese jedoch mindestens eine tiefe Sedation, die beim Notfallpatienten aufgrund ihrer Nebenwirkungen kritisch überdacht werden sollte.

Alternativ ist bei Apnoe das Schwenken der Tiere um 45° um die Querachse als effektiv beschrieben [1]. Dabei gilt es, abwechselnd ca. alle 1–2 Sekunden Vorder- und Hinterteil anzuheben.

Bei der Behandlung von Patienten mit **schwerer Dyspnoe** ist die Sauerstoffzufuhr die erste und nützlichste Maßnahme. Dies kann über eine Sauerstoffsonde vor der Nase (seitlich) oder in einer Box erfolgen [5]. Eine stationäre Aufnahme des Patienten ist häufig indiziert, um die Zufuhr von Sauerstoff in einer ruhigen, abgedunkelten Umgebung zu gewährleisten und Therapiemaßnahmen zur weiteren Stabilisierung des Kreislaufs einzuleiten [17]. Bei schwerer Dyspnoe ist die stationäre Aufnahme in jedem Fall indiziert.

Zu den medikamentösen Notfallmaßnahmen gehört auch die Gabe von **Bronchodilatoren** zur Weitstellung der möglicherweise kontrahierten oder verlegten Atemwege (► **Tab. 3**). Eine **Normothermie** und **ausreichende Hydratation** sind Grundvoraussetzungen für die Aufrechterhaltung und Unterstützung des Herz-Kreislauf-Systems, der mukoziliären Clearance und der Sekretionsmobilisierung [5]

► **Tab. 3** Therapieansätze für Patienten mit Dyspnoe [5, 22–24].

Indikation	Therapie
allgemeine Maßnahmen	<ul style="list-style-type: none"> <li>▪ Analgetika:               <ul style="list-style-type: none"> <li>– Metamizol (50 mg/kg alle 4 h langsam i. v., i. m., s. c., p. o.; 65 mg/kg alle 6 h s. c., p. o.)</li> <li>– Entzündung: NSAID (z. B. Meloxicam: 0,2–0,5 [– 1,5] mg/kg 1 × tgl. i. m., s. c., p. o., cave: Niere, Hydratation)</li> <li>– starker Schmerz: Opiate (Buprenorphin: 0,01–0,05 [0, 1] mg/kg 2–3 × tgl. i. v., i. m., s. c. oder Butorphanol: 0,1–1 mg/kg alle 4–6 h i. v., i. m., s. c.; cave: atemdepressiv)</li> </ul> </li> <li>▪ Bronchodilatoren:               <ul style="list-style-type: none"> <li>– Terbutalin (0,01 mg/kg alle 4–6 h s. c.)</li> <li>– Theophyllin (4 mg/kg 2–3 × tgl. s. c., p. o.)</li> </ul> </li> <li>▪ Infusion:               <ul style="list-style-type: none"> <li>– Vollelektrolytlösung: Erhalt (50 ml/kg/d) + Defizit + ggf. Verlust (pro Tag mind. 2 ml/kg/h i. v.; cave: Lungenödem)</li> </ul> </li> <li>▪ Nasenspülung:               <ul style="list-style-type: none"> <li>– z. B. mit Kochsalzlösung, um Sekret zu entfernen</li> </ul> </li> <li>▪ Inhalation:               <ul style="list-style-type: none"> <li>– z. B. mit Kochsalzlösung, ggf. + ACC (0,5 ml ACC-Injektionslösung auf 5 ml 0,9%ige NaCl-Lösung), keine ätherischen Öle</li> </ul> </li> <li>▪ Raumklima verbessern (15–20 °C, Luftfeuchtigkeit 50–70%)</li> </ul>
Infektionen	<ul style="list-style-type: none"> <li>▪ Mukolytika:               <ul style="list-style-type: none"> <li>– Bromhexin (0,5 mg/kg 2–3 × tgl. s. c., p. o.)</li> <li>– Acetylcystein (5 mg/kg 2–3 × tgl. s. c., p. o.)</li> </ul> </li> <li>▪ Antibiotika:               <ul style="list-style-type: none"> <li>– möglichst nach Antibiogramm!</li> <li>– zugelassen: Enrofloxacin (5–10 [– 20] mg/kg 1–2 × tgl. i. v., i. m., s. c., p. o.)</li> <li>– Pseudomonaden: Marbofloxacin (2 mg/kg 1 × tgl. i. v., i. m. oder 5 mg/kg 1 × tgl. p. o.)</li> <li>– Kombinationen:                   <ul style="list-style-type: none"> <li>• Enrofloxacin + Doxycyclin (2,5 mg/kg 2 × tgl. p. o. oder 4 mg/kg 1 × tgl. p. o.)</li> <li>• Enrofloxacin + Amoxicillin (20 mg/kg 1 × tgl. s. c., cave: PLACE-Antibiotikum)</li> </ul> </li> </ul> </li> </ul>
Lungenödem	<ul style="list-style-type: none"> <li>▪ Diuretika: Furosemid (1–4 mg/kg alle 4–6 h i. v., i. m., s. c.)</li> </ul>
kongestives Herzversagen	<ul style="list-style-type: none"> <li>▪ Diuretika: Furosemid (2–5 mg/kg 2 × tgl. i. v., i. m., s. c., p. o.)</li> </ul>
präkardiale Masse	<ul style="list-style-type: none"> <li>▪ Punktion unter Ultraschallkontrolle</li> <li>▪ Therapie nach Befund (Flüssigkeit: Punktion; Abszess: Antibiose nach Antibiogramm; Neoplasie: ggf. Prednisolon, Bestrahlung, Chirurgie)</li> </ul>
Thymom (Lymphom)	<ul style="list-style-type: none"> <li>▪ Prednisolon (0,5–2 mg/kg 1–2 × tgl. p. o.)</li> <li>▪ Bestrahlung, Chirurgie</li> </ul>
Larynxstenose/-obstruktion	<ul style="list-style-type: none"> <li>▪ ggf. Sedation (Acepromazin: 0,25–1 mg/kg i. v., i. m., s. c.)</li> <li>▪ bei massiver Schwellung: kurzwirksame Glukokortikoide (cave bei Infektion) (Dexamethason: 2 mg/kg i. v., i. m.)</li> <li>▪ ggf. Intubation/Tracheotomie</li> </ul>

## Welche Therapieansätze gibt es?

Nach Erstversorgung basiert die Behandlung von respiratorischen Störungen auf der Gabe von Mukolytika, ggf. Antibiotika, Inhalationstherapie und Analgetika (► **Tab. 3**) [5]. Bei der Gabe von **Mukolytika** muss auf eine ausreichende Flüssigkeitsaufnahme geachtet werden. Die Aufrechterhaltung der normalen systemischen Hydratation ist wichtig zur Unterstützung der mukoziliären Clearance und Sekretmobilisierung.

**Antibiotika** werden eingesetzt, wenn Verdacht auf eine bakterielle Infektion besteht. Idealerweise sollten sie nach einem Antibiotogramm aus einer Nasenspülprobe verabreicht und immer einige Tage über die Heilung hinaus gegeben werden. Sonst sind Rezidive und Resistenzen vorprogrammiert [5].

### PLACE-REGEL

Kontraindiziert bei Herbivoren ist die orale Verabreichung von Antibiotika gegen grampositive Bakterien (PLACE-Regel: **Penicillin, Lincomycin, Ampicillin, Amoxicillin, Cephalosporine, Clindamycin, Erythromycin**) [5]. Sie können fatale Enterotoxämien hervorrufen. Ist die Gabe unvermeidbar (z. B. die Gabe von Amoxicillin oder Penicillin bei der Therapie der Kaninchensyphilis), so sollte diese ausschließlich streng subkutan erfolgen. Die Besitzer sollten auf mögliche Nebenwirkungen hingewiesen werden und die Antibiotika bei Auftreten von Durchfall sofort absetzen [4].

Als **Inhalationslösung** kann physiologische Kochsalzlösung, ggf. plus ACC-Injektionslösung verwendet werden:

- 0,5 ml/5 ml NaCl-Lösung, z. B. Kaltvernebelung mittels z. B. PARI BOY®

Bei Verdacht auf Schmerzen und Entzündung stellen **nicht steroidale Antiphlogistika**, z. B. Meloxicam, das Mittel der Wahl dar. Sie wirken zentral und peripher analgetisch und antiphlogistisch, vorausgesetzt der Patient ist rehydriert und die Nierenfunktion normal. Andernfalls ist zunächst Metamizol oder bei sehr starken Schmerzen Opiaten der Vorzug zu geben.

Bei **Herzerkrankungen** sollte sich die medikamentöse Therapie nach der Grundursache richten.

### Merke

**Kortikosteroide dürfen im Notfall nur im Ausnahmefall (z. B. massive Larynxschwellung, Insektenstich) verabreicht werden.**

Bei **Lymphomen** gilt Prednisolon neben der Bestrahlung noch als Therapeutikum der Wahl, vorausgesetzt es liegen keine anderen Infektionen vor.

Bei ausgeprägter **chronischer Rhinitis**, die nicht auf eine medikamentöse Therapie anspricht, kann nach entsprechender Diagnostik (Röntgen, Labor, CT) eine **chirurgische Therapie** erforderlich sein. So lassen sich z. B. Fremdkörper, Tumoren, Abszesse oder Granulome entfernen oder Proben für eine Biopsie entnehmen.

Die Futtermittelaufnahme sollte während (und nach) der Therapie gewährleistet sein. Sollte dies nicht selbstständig erfolgen, ist eine **assistierte Fütterung** notwendig (Kasten) [17].

## Fazit

Wird ein Patient mit Maulatmung vorgestellt, wird zuerst eine Notfallstabilisierung nach dem ABC-Schema durchgeführt. Ist der Patient nach Sauerstoffgabe und Ersttherapie (Bronchodilatoren, Analgetika etc.) stabil genug, folgt eine umfassendere klinische und weiterführende Untersuchung zur Diagnosestellung und gezielter Therapie. Während der Therapie wird der Patient engmaschig überwacht und zu Kontrolluntersuchungen einbestellt.

## Korrespondenzadresse



### Dr. Leonie Lumpp

AniCura Kleintiermedizinisches Zentrum Hüttig  
August-Lämmle-Straße 51  
72766 Reutlingen  
leonie.lumpp@anicura.de

## Literatur

- [1] Quesenberry K, Carpenter JW. Ferrets, Rabbits, and Rodents Clinical Medicine and Surgery. 3<sup>rd</sup> ed. St. Louis, Missouri: Elsevier; 2011
- [2] Turner PV, Brash ML, Smith DA. Pathology of Small Mammal Pets. Hoboken: Wiley-Blackwell; 2018
- [3] O'Malley B. Klinische Anatomie und Physiologie bei kleinen Heimtieren, Vögeln, Reptilien und Amphibien. München: Elsevier, Urban & Fischer; 2008
- [4] Gabrisch K. Krankheiten der Heimtiere. 8. Aufl. Hannover: Schlütersche; 2014
- [5] Hein J. Dyspnoe beim Kleinsäuger – Diagnostische Aufarbeitung und erster therapeutischer Ansatz. Tierärztl Prax 2010; 38 (K): 31–44
- [6] Marini RP, Li X, Harpster NK et al. Cardiovascular pathology possibly associated with ketamine/xylazine anesthesia in dutch belted rabbits. Lab Anim Sci 1999; 49 (2): 153–160
- [7] Rougier S, Galland D, Boucher S et al. Epidemiology and susceptibility of pathogenic bacteria responsible for upper respiratory tract infections in pet rabbits. Vet Microbiol 2006; 115 (1–3): 192–198

- [8] Heatley JJ, Smith AN. Spontaneous neoplasms of lagomorphs. *Vet Clin North Am Exot Anim* 2004; 7 (3): 561–77
- [9] Guzman RE, Ehrhart EJ, Wasson K et al. Primary hepatic hemangiosarcoma with pulmonary metastases in a New Zealand white rabbit. *J Vet Diagn Invest* 2000; 12 (3): 284–286
- [10] Ueda K, Ueda A, Ozaki K. Cutaneous malignant melanoma in two rabbits (*Oryctolagus cuniculus*). *J Vet Med Sci* 2018; 80 (6): 973–976
- [11] Künzel F, Hittmair KM, Hassan J et al. Thymomas in rabbits: clinical evaluation, diagnosis, and treatment. *J Am Anim Hosp Assoc* 2012; 48 (2): 97–104
- [12] Hintze B, Müller K, Werner HG et al. Präkardiale Massen bei Heimtierkaninchen – Symptome, labordiagnostische Befunde, Diagnosen und Überlebenszeiten von 80 Kaninchen. *Tierärztliche Praxis (K)* 2017; 45 (1): 1434–1239
- [13] Varga M. *Textbook of Rabbit Medicine*. 2<sup>nd</sup> ed. Edinburgh, London, New York: Butterworth-Heinemann; 2014
- [14] Weber HW, van der Walt JJ. Cardiomyopathy in crowded rabbits. *Recent Adv Stud Cardiac Struct Metab* 1975; 6: 471–477
- [15] Mitchell M, Tully TN. *Current Therapy in Exotic Pet Practice*. St. Louis, Missouri: Elsevier; 2016
- [16] Bragdon JH, Levine HD. Myocarditis in vitamin E-deficient rabbits. *Am J Pathol* 1949; 25 (2): 265–271
- [17] Oglesbee B. *Blackwell's Five-Minute Veterinary Consult: Small Mammal*. 2<sup>nd</sup> ed. Chichester, West Sussex, UK: Wiley-Blackwell; 2011
- [18] Krautwald-Junghanns ME, Pees M, Reese S et al. *Atlas der bildgebenden Diagnostik bei Heimtieren*. Hannover: Schlütersche; 2009
- [19] Onuma M, Ono S, Ishida T et al. Radiographic measurement of cardiac size in 27 rabbits. *J Vet Med Sci* 2010; 72 (4): 529–531
- [20] Moarabi A, Mosallanejad B, Ghadiri AR et al. Radiographic measurement of vertebral heart scale (VHS) in New Zealand White Rabbits. *Iran J Vet Surg* 2015; 10 (22): 37–42
- [21] Ukaha R, Iloh J. Measurement of heart size in the rabbit (*Oryctolagus cuniculus*) by vertebral scale system. *J Sci Res Reports* 2018; 18 (3): 1–7
- [22] Müller K. *HeimtierSkills: Praxisleitfaden zu Diagnose und Therapie bei kleinen Heimtieren*. Hannover: Schattauer; 2017
- [23] Emmerich IU, Hein J. *Dosierungsvorschläge für Arzneimittel bei Kleinnagern, Kaninchen, Frettchen und Igel*. 2. Aufl. Stuttgart: Thieme; 2018
- [24] Carpenter JW, Marion C. *Exotic Animal Formulary*. 5<sup>th</sup> ed. Oxford: Elsevier; 2018

Weitere Literatur bei der Autorin.

## Bibliografie

DOI <https://doi.org/10.1055/a-0960-3473>  
 Kleintier konkret 2019; 22: 17–27  
 © Georg Thieme Verlag KG Stuttgart · New York  
 ISSN 1434-9132