

Kinderchirurgische Aspekte bei der Behandlung von vaskulären Malformationen

Die International Society for the Study of Vascular Anomalies (ISSVA) hat 2018 ihre Klassifikation der Gefäßanomalien aktualisiert. Diese unterscheidet weiterhin 2 Hauptgruppen: Die Vascular Tumors und die Vascular Malformations. Diese Klassifikation sollte Grundlage für den Austausch aller beteiligten Fachdisziplinen sein.

Vascular Tumors

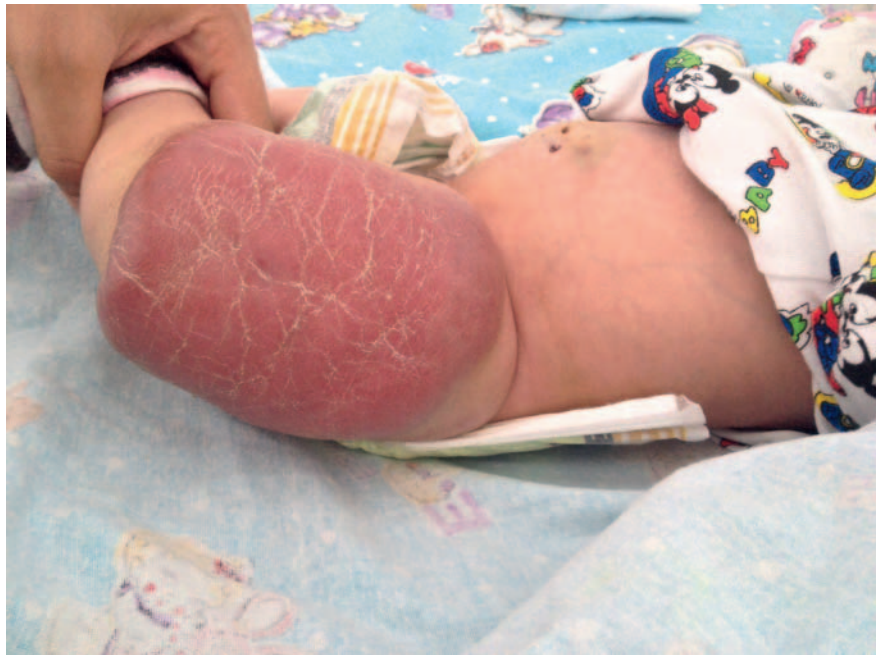Infantile Hämangiome (Blutschwämmchen) bilden die größte Gruppe innerhalb der Gefäßtumoren. Ca. 4% aller Kinder sind von ihnen betroffen, die meisten bilden sich spontan zurück. Hämangiome im Gesicht, im Windelbereich oder sehr ausgedehnte Befunde müssen behandelt werden. Die zufällige Entdeckung der Wirksamkeit des Betablockers Propranolol hat die Behandlung enorm verbessert. Behandlungen mit Kortison und Zytostatika sind fast ausgestorben. Chirurgische Resektionen und plastische Korrekturen sind in speziellen Fällen nötig. Ganz selten muss radiologisch-interventionell embolisiert werden.

Anders bei selteneren Gefäßtumoren wie dem Kaposiformen-Hämangioendotheliom mit Kasabach-Merritt-Phänomen (Verbrauchskoagulopathie). Hier ist die radiologische Embolisierung oft Therapie der Wahl und stoppt die gefährliche Verbrauchskoagulopathie (► **Abb. 1**).

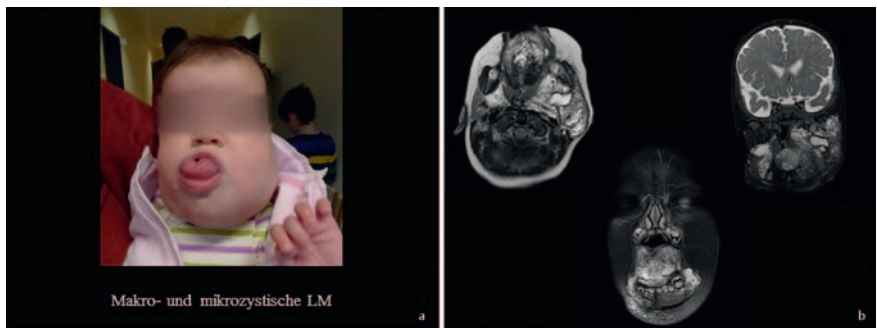
Vascular Malformations

Vaskuläre Malformationen entstehen meist als somatische Mutation während der Embryonalentwicklung mit der Ausbildung eines Mosaiks, was die unterschiedlichen Lokalisationen erklären kann.

Jedes Gefäßsystem kann betroffen sein; Mischungen von Fehlbildungen verschiedener Gefäßsysteme sind möglich. Hauptgruppen sind die lymphatischen Malformationen (LM; früher Lymphangiome), venösen Malformationen (VM) und arteriovenösen Malformationen (AVM).



► **Abb. 1** Kaposiformes Hämangioendotheliom mit Kasabach-Merritt-Phänomen Oberschenkel links.



► **Abb. 2** Lymphatische Malformation Kopf und Hals. [rerif]

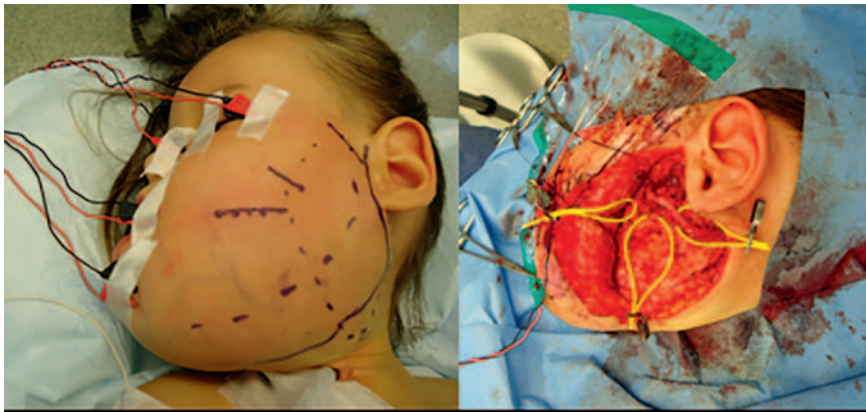
Lymphatische Malformationen (LM)

Die embryologische Entwicklung des Lymphsystems kann die Prädilektionsstellen der LM erklären: Weichteile an Kopf/Hals, Hals und Mediastinum, Becken und Oberschenkel etc. Die LM können nur aus großen Zysten bestehen, nur aus Mikrozysten oder aus Mischungen beider Größen.

Großzystische LM behandeln wir überwiegend mit Sklerosierungsmitteln, meist OK 432 (Picibanil) mit guten Ergebnissen. Mediastinale Zysten werden bei uns meist radiologisch-interventionell mit einem

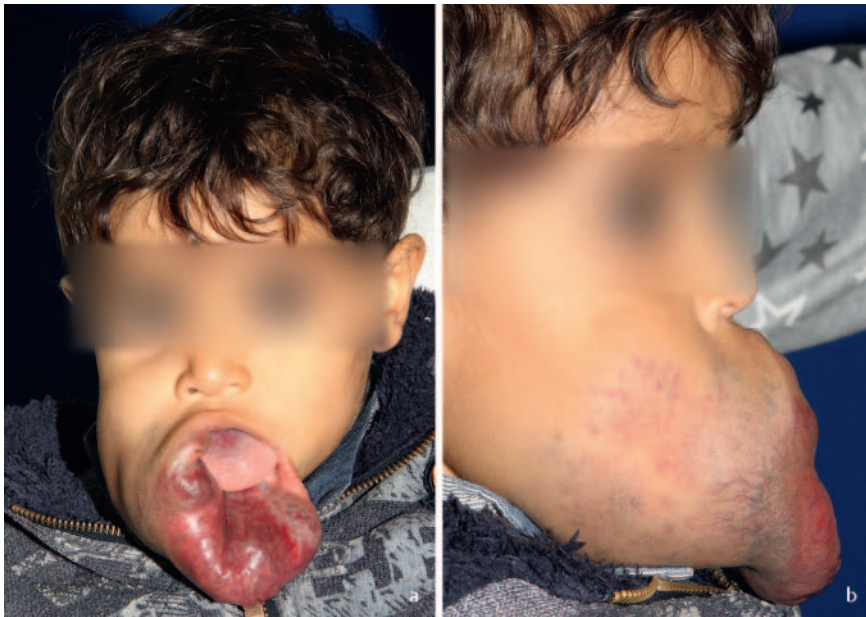Pigtail-Katheter drainiert und sklerosiert. Intrathorakale Resektionen versuchen wir zu vermeiden, da das Risiko der Verletzung des N. phrenicus oder Ductus thoracicus hoch ist.

Große gemischt-zystische LM werden im ersten Schritt durch Resektion reduziert, verbliebene Anteile durch Sklerosierungen behandelt. Im Gesicht und am Hals müssen diese Resektionen mit Neuro-monitoring des Nervus facialis und/oder Nervus accessorius erfolgen (► **Abb. 2, 3**).



Facelift Zugang
Neuromonitoring des Facialis-Nerven
2 Jahre alt

► **Abb. 3** Neuromonitoring des Nervus facialis bei Resektion einer LM im Gesicht und Hals. [rerif]



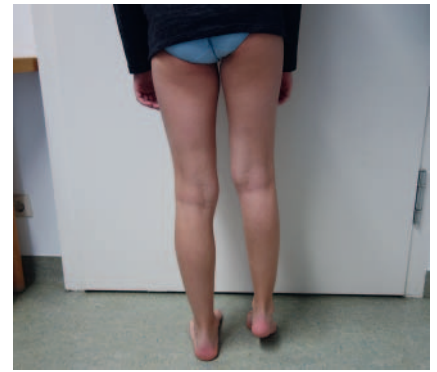► **Abb. 4a, b** Sehr große VM im Kopf/Hals-Bereich.

Venöse Malformationen (VM)

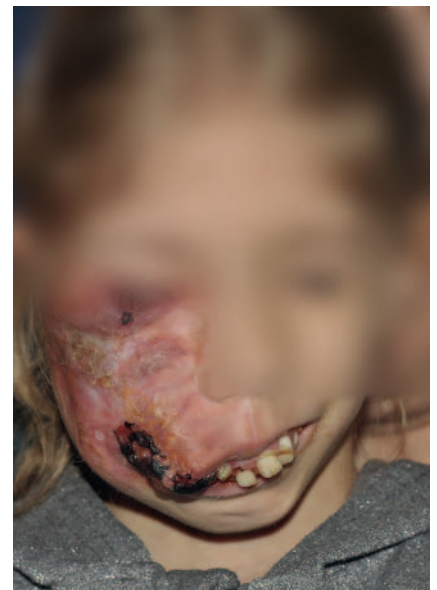Venöse Malformationen treten im Kopf/Hals-Bereich, in der Haut und Subkutis sowie intramuskulär an den verschiedensten Stellen auf. Bei kleinen Befunden kann es Jahre dauern, bis sie durch zunehmende Dilatation symptomatisch werden. Im Kopf/Hals-Bereich wird überwiegend radiologisch-interventionell sklerosiert. Bei sehr großen Befunden auch kombi-

niert mit vorbereitenden Sklerosierungen und anschließender chirurgischer Resektion (► **Abb. 4a, b**).

Eine Sonderform der VM stellt die Fibro Adipose Vascular Anomaly (FAVA) dar, die ähnlich wie eine klassische VM aussieht, sich aber durch Sklerosierungen nicht gut behandeln lässt. Anhaltende Schmerzen führen zu Schonhaltungen, die bei betroffener Wade zu einem irreversiblen Spitz-



► **Abb. 5** Spitzfußstellung bei FAVA in der Wadenmuskulatur (Caput mediale m. gastrocnemius).

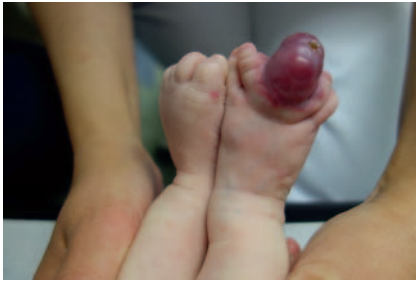

► **Abb. 6** AVM Gesichtsschädel und Gesichteweichteile.

fuß führen können. Allein die chirurgische Resektion bringt hier Heilung (► **Abb. 5**).

Arteriovenöse Malformationen (AVM)

Bei der angeborenen AVM kommt es zur Ausbildung zahlreicher herdförmiger pathologischer Shunt-Verbindungen mit hohem Shunt-Volumen. Dies kann von Kopf bis Fuß an den verschiedensten Stellen auftreten. Gerade am Lebensanfang fällt manchmal die Diagnose schwer, da AVMs ähnlich wie VMs mit der Zeit an Intensität zunehmen. Hormonelle Umstellungsphasen wie Pubertät und Schwanger-



► **Abb. 7** AVM Zeh und Vorfuß beim Neugeborenen.

schaft können die Progredienz teilweise massiv beschleunigen (► **Abb. 6**).

Eine AVM in den Weichteilen des Gesichts und im Gesichtsskelett kann zu Deformität der knöchernen Strukturen, zum Zahnverlust und zu teilweise massiven lebensbedrohlichen Blutungen führen. AVMs stellen die Behandler oft vor größte Schwierigkeiten aufgrund ihres destruierenden Potenzials und der hohen Rezidiv-

raten. Das gesamte Therapiearsenal aus radiologischer Embolisierung, chirurgischer Resektion, kieferchirurgischen Eingriffen und plastisch-chirurgischer Defektdeckung ist erforderlich, um schwere Befunde wenigstens in einen kontrollierten Zustand zu bekommen (► **Abb. 7**).

In schwierigen Fällen kann wie bei der LM und VM der Einsatz von Sirolimus (Rapamycin) erwogen werden. Dieses Immunsuppressivum greift in den mTOR-Pathway ein und kann in vielen Fällen die Progredienz bremsen.

Interessenkonflikt

Die Autoren geben an, dass kein Interessenkonflikt besteht.

Autorinnen/Autoren

Lutz Meyer

Abteilung Kinderchirurgie, Zentrum für Vaskuläre Malformationen Eberswalde

Korrespondenzadresse

Dr. med. Lutz Meyer

Abteilung Kinderchirurgie
Zentrum für Vaskuläre Malformationen
Werner-Forßmann-Krankenhaus
Rudolf-Breitscheid-Straße 100
16225 Eberswalde
Lutz.meyer@klinikum-barnim.de

Bibliografie

DOI <https://doi.org/10.1055/a-0943-1330>
Online-Publikation: 2019
Fortschr Röntgenstr 2019; 191: S122–S124
© Georg Thieme Verlag KG, Stuttgart · New York
ISSN 1433-5972