

Pseudarthrosen am Femur inklusive Korrekturosteotomien

Marie K. Reumann, Adrian Meder, Tim Klopfer, Fabian Stuby

Einleitung

Pseudarthrosen am Femur stellen komplexe Folgezustände nach Fraktur dar. Dies bedingt eine sozioökonomische Herausforderung sowohl für den Patienten selbst, seinen behandelnden Chirurgen als auch das Gesundheitssystem. Risiken für eine Pseudarthrose am Femur stellen u. a. Faktoren dar, die bereits im Rahmen der primären Verletzung begründet sein können, wie ein durch das Trauma assoziierter Weichteilschaden bei offener Fraktur, eine Verletzung im Rahmen eines Polytraumas (z. B. mit Schädel-Hirn-Trauma) sowie Nebenerkrankungen des Patienten wie Diabetes mellitus oder ausgeprägter Nikotinabusus. Auch systemische Erkrankungen oder Medikamenteneinnahme (z. B. Statine) nehmen Einfluss auf die Knochenheilung. Um die richtige Behandlungsstrategie zu wählen, bedarf es hoher chirurgischer Expertise und Erfahrung: Die Behandlung erfordert eine ausführliche klinisch-radiologische sowie laborchemische Diagnostik sowie biomechanisches und biologisches Verständnis der knöchernen Situation. Nur so kann eine zügige knöcherne Ausheilung der Pseudarthrose am Femur mit möglichst geringer Zahl an Revisionseingriffen erreicht werden.

Epidemiologie und Ätiologie

Die Prävalenz, eine Fraktur zu erleiden, beträgt in der Altersspanne zwischen 25 und 74 Jahren bei Männern 45% und bei Frauen 31%. Im höheren Alter, zwischen 65 und 74 Jahren, steigt sie für die weibliche Bevölkerung auf über 40%. Damit gehen hohe Kosten einher, die sich aktuell in der EU auf ca. 37 Mrd. € belaufen [1]. Aufgrund der Veränderung der Altersdemografie der Gesellschaft wird für das Jahr 2025 mit einem Kostenanstieg um mindestens 25% gerechnet [1]. Besonders auch am Femur zeigt sich eine steigende Inzidenz von Frakturen über den Verlauf der letzten Jahre [2, 3]. Dies betrifft maßgeblich proximale Femurfrakturen, die gehäuft im Alter auftreten. Aber auch Femurschaft- und distale Femurfrakturen zeigen eine gesteigerte Häufigkeit, die bei alten Patienten nicht selten als periprothetische Frakturen auftreten [4]. Der Heilungsprozess am Knochen unterliegt einem komplexen Zusammenspiel aus vielen Faktoren. Die genauen Zusammenhänge sind bis heute noch nicht vollständig bekannt.

Bei 10% aller knöchernen Frakturen kommt es zu einer verzögerten Knochenbruchheilung bzw. Pseudarthrose. Dies steigt auf über 30% bei Patienten mit entsprechenden Risikofaktoren [5].

► **Tab. 1** Biomechanische und biologische Ursachen als Einflussfaktoren auf die Frakturheilung.

| Einflussfaktoren auf die Frakturheilung | |
|--|---|
| biomechanisch | biologisch |
| Frakturlokalisierung [5] | initiale Weichteilverletzung [7] |
| Frakturtyp [5] | Anzahl der Weichteileingriffe [7] |
| Größe des Frakturspalts (Fracture Gap) [7, 8] | Infektion [9] |
| primäre Osteosynthese/Stabilisierung [7] | metabolische Faktoren (z. B. Diabetes [10], Lebererkrankungen [11], Ernährungsstatus) |
| Adaptation der Frakturrenden/ anatomische Reposition; Größe der Stufe [7, 8] | endokrinologische Faktoren [12, 13] |
| | Medikamente [14] |
| | alltägliche Gewohnheiten (Nikotin/Alkoholabusus) [15] |

Risikofaktoren und Herausforderung bei Pseudarthrosen am Femur

Bekanntermaßen nehmen verschiedenste Faktoren Einfluss auf die Frakturheilung. Ziel ist es, sowohl biomechanische Verhältnisse zu optimieren als auch biologische Ursachen für eine verzögerte Knochenbruchheilung zu berücksichtigen (siehe ► **Tab. 1**). Besonders zu erwähnen ist das „Diamond Concept“ von Giannoudis et al. [6], welches das Zusammenspiel von biologischen, mechanischen, osteoinduktiven und osteokonduktiven Mechanismen für eine adäquate Frakturheilung voraussetzt.

Der Zeitraum bis zur knöchernen Konsolidierung variiert je nach knöcherner Region und dauert an der unteren Ex-

tremität mit bis zu 12 Wochen am Femur im Vergleich zu anderen Regionen am längsten [5]. Dies muss für die Behandlung einer verzögerten Frakturheilung mit in Erwägung gezogen werden, um ein entsprechendes therapeutisches Vorgehen zu planen.

Klassifikationen von Pseudarthrosen am Femur

Die Klassifikation für Pseudarthrosen, die bis heute am häufigsten im Alltag Anwendung findet, geht auf Weber und Cech aus dem Jahre 1976 zurück [16]. Pseudarthrosen werden anhand ihrer radiologischen Formveränderungen in 3 Kategorien eingeteilt: atroph, hypertroph und oligotroph. Dabei werden Rückschlüsse auf die biologische Situation des Knochens gezogen. Weitere Klassifikationen, die nur wenig verwendet werden, nehmen Bezug auf die Stabilität der Pseudarthrose („stiff versus lax“) nach Ilizarov et al. [17] oder ergänzen dieselbe, indem der Knochenverlust („with and without bone loss“) miteingeschlossen wird [18]. Ein weiterer Score, der eigentlich für die Tibia initiiert wurde, der „radiographic union score for tibial non unions“ (RUST) [19], lässt sich auch auf das Femur übertragen. Er legt anhand der radiografischen Darstellung des Standardröntgenbildes in 2 Ebenen die Durchbauung des Knochens mittels Anzahl durchbauter Kortizes fest. Alle genannten Klassifikationssysteme haben den Nachteil, dass sie nahezu ausschließlich auf radiologischen Grundlagen basieren und alle o. g. Risikofaktoren, die bekanntermaßen die Knochenheilung beeinflussen, nicht miteinschließen. Sie können jeweils nur als Ergänzung zur Diagnose dienen. Ein relativ neues Klassifikationssystem versucht jedoch, dem Anspruch gerecht zu werden, die Komplexität der Erkrankung zu erfassen: das „Non Union Scoring System“ (NUSS) [20, 21]. Dieses Scoring-System umfasst knochen-, weichteil- und patientenassoziierte Kriterien, die mittels eines Punktesystems bewertet werden. Hierbei finden u. a. Nebenerkrankungen, Laborwerte, Weichteilzustand, Infektstatus und Knochenqualität Berücksichtigung. Vom NUSS lässt sich anhand einer „Ladder Strategy“ eine Therapieempfehlung ableiten, eingeteilt nach dem entsprechenden Schweregrad der jeweiligen Pseudarthrose. Auch wenn dies der erste Score ist, der das gesamte Spektrum der Komplexität einer Pseudarthrose zu erfassen versucht, birgt er den Nachteil, dass er sehr komplex ist, was die Umsetzung im Alltag limitiert.

Diagnostik

Eine ausführliche Anamnese und Diagnostik sind unerlässlich, um eine entsprechend für den Patienten angepasste Therapieplanung einer verzögerten Frakturheilung oder Pseudarthrose des Femurs, sowohl operativ als auch in der Nachbehandlung, vornehmen zu können. Hier spielen Art und Lokalisation am Femur eine wichtige

Rolle. Oben genannte Faktoren nehmen Einfluss auf den Knochen und den Heilverlauf am Femur. Dies erfordert folglich einerseits die detaillierte operative Planung und Abwägung der Anwendung unterschiedlichster mechanischer Stabilisierungstechniken. Hier reicht das Spektrum vom minimalinvasiven Eingriff mit isoliertem Marknagelwechsel, Kompressionstechniken bis hin zur Revision mittels Doppelplattenosteosynthese. Andererseits stehen operative Verfahren zur Verfügung, welche die Biologie des Knochenheilungsprozesses verbessern sollen. Hier reichen die Möglichkeiten von der Aufbohrung des langen Röhrenknochens, dem Einsatz von RIA® (Reamer-Irrigator-Aspirator-System), dem Einbringen von Wachstumsfaktoren bis hin zur Spongiosaplastik. Außerdem ist die Compliance des Patienten insofern entscheidend, als sowohl die entsprechend festgelegte physiotherapeutische Nachbehandlung als auch mögliche Veränderungen der Lebensgewohnheiten, wie das Aufgeben des Rauchens oder Verbesserung einer diabetischen Stoffwechsellage, aktiv umgesetzt werden müssen.

Merke

Letztendlich stellt sich an den operierenden Traumatologen die Herausforderung, ein sinnvolles Gesamtkonzept zu erstellen, das biomechanische und biologische Aspekte berücksichtigt und die Compliance des Patienten miteinschließt, um eine zügige Ausheilung der Femurpseudarthrose zu erreichen.

Anamnese

Die klassischen klinischen Zeichen einer verzögerten Frakturheilung bzw. Pseudarthrose am Femur sind der subjektiv empfundene lokale Schmerz und die ausbleibende volle Belastbarkeit nach dem zu erwartenden Zeitraum von ca. 9 bis 12 Wochen. Neben der körperlichen Untersuchung ist es entscheidend, eine detaillierte Erhebung der knöchernen Vorgeschichte durchzuführen. Diese erstreckt sich von der initialen Verletzung über die primäre Versorgungsstrategie, Weichteil- und mögliche Infektsituation bis hin zur Entstehung der verzögerten Knochenheilung. Weiterhin sind Nebenerkrankungen sowie alltägliche Gewohnheiten (z. B. Diabetes mellitus, Nikotin/Alkoholabusus) sowie regelmäßige Medikamenteneinnahme entscheidend. Unterstützend ist eine Blutbildanalyse (Leukozytenzahl, CRP, Hb, HbA1c) hilfreich und notwendig.

Radiografische Diagnostik

Der klinischen Anamnese folgt die radiologische Diagnostik. Diese stützt sich auf das klassische Röntgenbild in 2 Ebenen. Hier lässt sich die Kallusbildung als Indiz der Heilung erkennen. Eine Pseudarthrose kann anhand der fehlenden Durchbauung der Kortizes identifiziert werden (ähnlich dem RUST Score [19]). Am proximalen Femur ist eine Beckenübersicht, welche die Möglichkeit zur Erfassung des korrekten CCD-Winkels (Centrum-Collum-Diaphysen-Winkels) der intakten Gegenseite erlaubt, indi-

ziert. Auch können Ganzbeinstandaufnahmen hilfreich sein. In der heutigen Zeit ist zur Diagnosesicherung ein CT der entsprechenden Region unerlässlich, da hier die Durchbauung bzw. das Ausmaß des Knochendefektes am besten beurteilt werden kann. Bei Pseudarthrosen im Schaftbereich ist hier auch an ein Rotations-CT zu denken, um mögliche Rotationsfehlstellungen zu identifizieren, die potenziell bei einem Revisionseingriff mitberücksichtigt werden sollten.

Infektausschluss

An die radiologische Diagnostik schließt sich die laborchemische Evaluation an. Zum Ausschluss eines Infektes ist die Kontrolle der systemischen Infektparameter (CRP, Leukozytenzahl, ggf. Procalcitonin) notwendig. Im NUSS Score wird eine Erhöhung des CRP über 20 mg/l und eine Leukozytenzahl von mehr als 12 000/μl als pathologisch angesehen und führt zu einer gesteigerten Punktzahl des Scoring-Systems verbunden mit einer möglichen Erhöhung der Risikogruppe. [20, 21] Hier schließt sich dann ein entsprechend rigideres und aufwendigeres Behandlungskonzept an. Außerdem ist die Beurteilung der Weichteilsituation entscheidend. Mangelnde Wundheilung des Operationsgebietes, chronische Wunddefekte bis hin zu Fistelbildung sind Hinweise auf ein Infektgeschehen im Pseudarthrosenareal. Eine potenzielle Infektpseudarthrose am Femur erfordert ein zweizeitiges Vorgehen mit Gelenkpunktion bei Pseudarthrose am proximalen und ggf. distalen Femur, Entnahme von Gewebeproben zur weiteren mikrobiologischen Untersuchung und Sonikation des entfernten Osteosythesematerials. Zeigt sich ein positiver Keimnachweis, muss die konsequente Materialentfernung, ausgiebiges chirurgisches Débridement und Einlegen von Antibiotikaträgern sowie ggf. vorübergehende Ruhigstellung im Fixateur externe erfolgen [22, 23]. Nach erfolgreicher Infektsanierung kann dann durch entsprechende Osteosynthese zur biomechanischen Stabilisierung sowie biologischer Stimulation mithilfe von Spongiosaplastik erfolgreich die Ausheilung der Pseudarthrose erreicht werden [23]. Ob ein einzeitiges oder zweizeitiges Vorgehen bei einem Verdacht auf einen Infekt der Pseudarthrose durchgeführt werden sollte, ist in der Literatur diskutiert. Es fehlt an Studien mit hohem Evidenzlevel, um daraus eine entsprechende Therapieempfehlung ziehen zu können [24, 25].

Behandlungsstrategien aseptischer Femurpseudarthrosen

Allgemein

Primär gilt es, die Zeit bis zur zu erwartenden knöchernen Konsolidierung am Femur abzuwarten [5]. Da das Femur einen längeren Zeitraum bis zur Heilung benötigt (9 bis 12 Wochen), ist es wichtig diesen auch zu berücksichtigen. Bleibt jedoch nach 12 Wochen eine knöcherne Konsolidierung aus, muss von einer verzögerten Frakturheilung

ausgegangen und über eine operative Revision nachgedacht werden. Für die Entwicklung einer operativen Strategie müssen ideale Bedingungen geschaffen werden, um die Folgen gering zu halten. Hier sind o.g. diagnostische Schritte, wie eine ausführliche klinische Anamnese, radiologische Diagnostik und ausführliche Therapieplanung in Abhängigkeit von den erhobenen Einflussfaktoren unerlässlich. In der Regel gliedert sich das operative Verfahren bei Femurpseudarthrosen mit einem offenen Revisionseingriff in 3 Schritte:

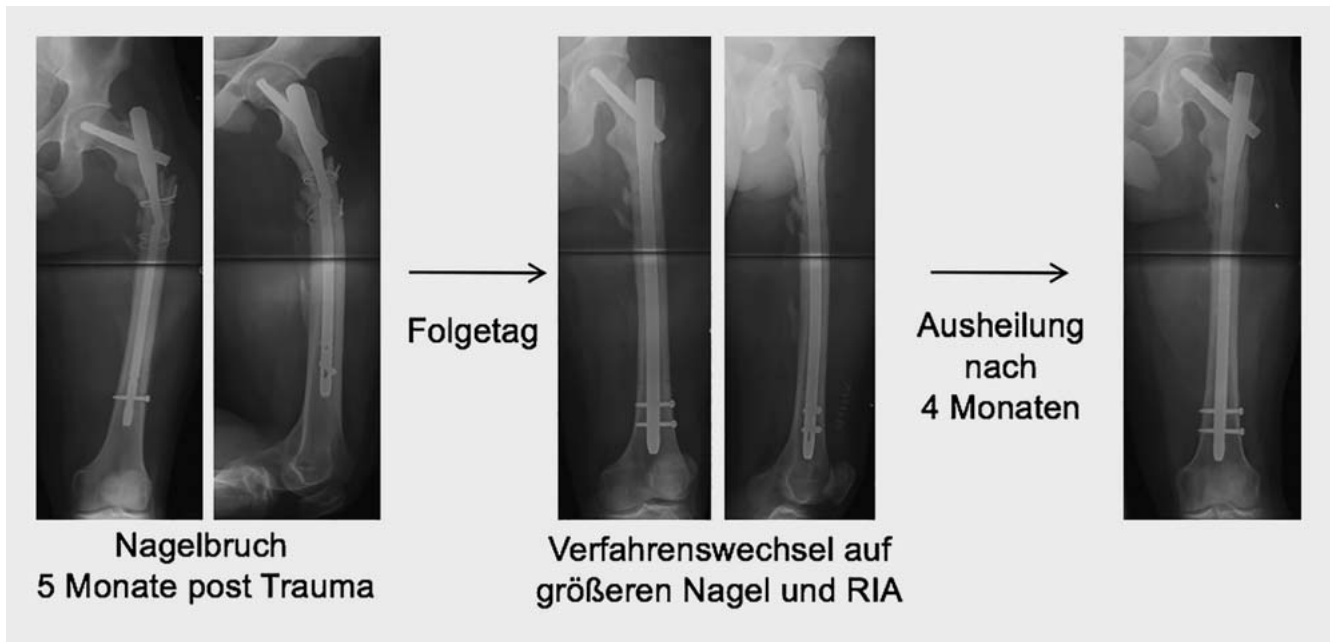
Merke

1. das Anfrischen bzw. die Resektion der Pseudarthrosenregion, 2. das Einbringen von osteoinduktivem/osteokonduktivem Material, um die biologische Heilung zu stimulieren, und 3. die biomechanische Stabilisierung.

Handelt es sich bspw. um eine hypertrophe Pseudarthrose im diaphysären Bereich des Femurs, kann auch ein minimalinvasives Vorgehen mit Aufbohrung und Marknagelwechsel [26–28], alternativ das Anbringen einer additiven Plattenosteosynthese vorgenommen werden [29–31]. Gelenknahe Pseudarthrosen am Femur erfordern das o.g. Vorgehen in 3 Schritten. Die biomechanische Stabilisierung beinhaltet die Korrekturosteotomie mit Kompression und Reosteosynthese mittels Klingenplatte [32–34]. Für die Nachbehandlung ist unter medikamentöser Schmerzreduktion eine zügige Aufbelastung bis hin zur Vollbelastung möglich.

Minimalinvasives Vorgehen mittels Nagelwechsel bei hypertropher Pseudarthrose am proximalen Femur und Femurschaft

Die Standardtherapie von Frakturen am Femurschaft ist die aufgebohrte Marknagelosteosynthese. Das Verfahren ist minimalinvasiv und erlaubt i. d. R. eine frühe Mobilisierung des Patienten. Pseudarthrosen treten hier nur sehr selten auf. Besteht diese jedoch, stehen hier grundsätzlich 2 Verfahrensmöglichkeiten zur Verfügung: minimalinvasiver Nagelwechsel vs. offene Revision mit additiver Plattenosteosynthese. In einer retrospektiven Nachuntersuchung von 50 Femurschaftpseudarthrosen, die mittels Aufbohrung und Wechsel auf einen größeren Nagel versorgt worden waren, konnten Swanson et al. zeigen, dass über einen Zeitraum von 3 bis 26 Monaten eine 100% knöcherne Konsolidierung erreicht werden konnte [26]. Dieses Verfahren wurde in den meisten Fällen bei hypertrophen Pseudarthrosen durchgeführt, aber auch bei 7/50 atrophen Pseudarthrosen verwendet. Ziel der Versorgung war die biomechanische Stabilität unter Verwendung eines mindestens 2 mm dickeren Nagels im Vergleich zur ursprünglichen Osteosynthese. Ähnliche Ergebnisse konnten auch von Hak et al. und Shroeder et al. gezeigt werden mit einer Ausheilungsrate von 78,3 und 86% [27, 28]. Auch der Fall eines von uns behandelten Patienten stützt diese Ergebnisse (► **Abb. 1**): Der 26-jährige



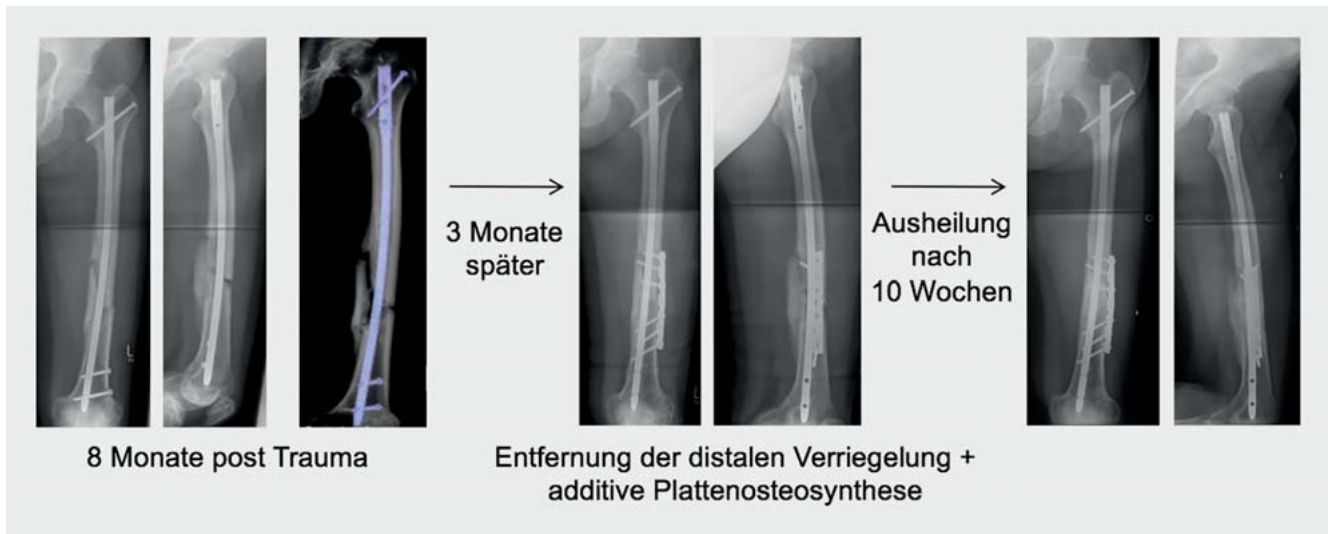
► **Abb. 1** Subtrochantäre Femurfraktur mit ausbleibender Konsolidierung und in der Folge Nagelbruch. Nach operativer Pseudarthrosenrevision mit Marknagelwechsel konnte nach 4 Monaten eine knöcherne Konsolidierung des Femurs erreicht werden.

Patient hatte sich im Rahmen einer Polytraumaverletzung eine geschlossene subtrochantäre Femurfraktur zugezogen. Die initiale Versorgung war mittels eines langen PFN-A® (proximaler Femurnagel Antirotation) erfolgt. Bei mangelnder Konsolidierung war es 5 Monate post Trauma zum Nagelbruch gekommen. Nach Vorstellung in unserer Klinik erfolgte am Folgetag die Revision mit Aufbohrung und Wechsel auf einen größeren Nagel mit RIA. Innerhalb von 4 Monaten konnte eine knöcherne Ausheilung erreicht werden.

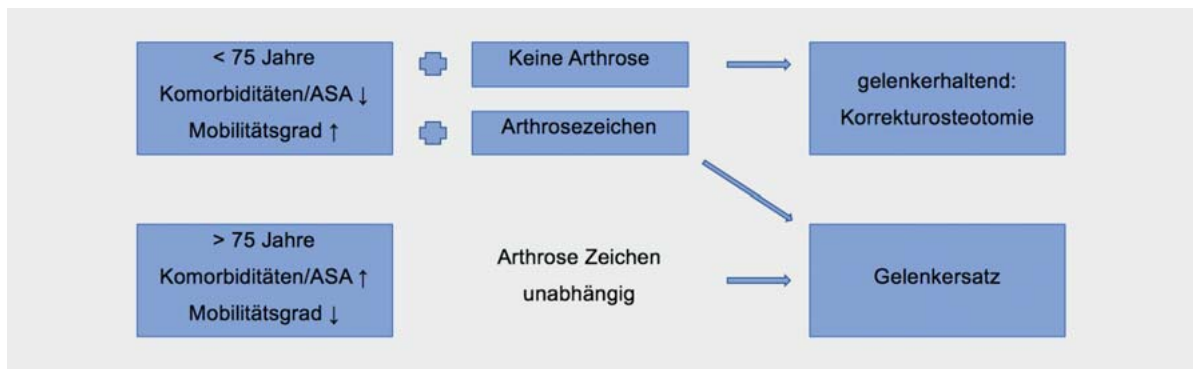
Biologische und biomechanische Revision – additive Plattenosteosynthese bei Pseudarthrose am Femurschaft

Dem minimalinvasiven Revisionsverfahren mit Nagelwechsel bei Femurpseudarthrosen steht die offene Revision mit Débridement der Pseudarthrose und additiver Plattenosteosynthese gegenüber. Lassen sich Anzeichen von fehlenden biologischen Prozessen wie ausbleibende Kallusbildung im Sinne einer atrophischen Pseudarthrose nachweisen, ist nicht nur die mechanische Revision, sondern auch die Kombination mit einem biologischen Verfahren indiziert. Ein systematisches Review von Pseudarthrosen an der unteren Extremität konnte zeigen, dass autologe Knochentransplantation eine höhere Erfolgsrate zeigte als andere die Biologie unterstützende Verfahren wie z. B. Wachstumsfaktorentherapie [35]. Als Verfahren der Wahl wird die offene Revision, das Pseudarthrosen-Débridement und die additive Plattenosteosynthese mit z. T. zusätzlichen biologischen Verfahren (wie Spongiosaplastik oder BMP-Therapie [BMP: bone mor-

phogenetic protein]) diskutiert. Diverse Studien zeigen sehr gute Ergebnisse mit Ausheilungsraten von bis zu 100% [30]. Hier wurde bei 9/14 Patienten eine zusätzliche Spongiosaplastik durchgeführt. In allen Fällen wurde nach Débridement der Pseudarthrose eine additive Plattenosteosynthese unter Kompression angebracht. Ähnliche Ergebnisse zeigt eine Studie von Chiang et al. [29], bei der eine knöcherne Ausheilung bei 29/30 Patienten erreicht werden konnte. Auch hier wurde die additive Plattenosteosynthese durch zusätzliche biologische Verfahren unterstützt. Allerdings muss erwähnt werden, dass alle genannten Studien nur eine sehr geringe Fallzahl aufweisen und somit die Ergebnisse kritisch diskutiert werden müssen. Der Fall eines von uns behandelten Patienten soll hier exemplarisch gezeigt werden (► **Abb. 2**): Der 36-jährige polytraumatisierte Patient hatte sich eine geschlossene mehrfragmentäre Femurschaftfraktur zugezogen. Diese war initial mittels Marknagelosteosynthese versorgt worden. Acht Monate später hatte sich der Patient mit ausbleibender Vollbelastung und Schmerzen vorgestellt. Röntgen- und CT-morphologisch wurde die mangelnde Knochenbruchheilung bestätigt. Es erfolgte das lokale Débridement der Pseudarthrose und lokales Anfrischen sowie eine Kombination aus Dynamisierung durch Entfernung der distalen Verriegelung und additiven Plattenosteosynthese. Nach 10 Wochen hatte der Patient bei nahezu schmerzfreier Vollbelastung eine vollständige knöcherne Konsolidierung erreicht.



► **Abb. 2** Mehrfragmentäre Femurschaftfraktur mit ausbleibender knöcherner Konsolidierung und Belastungsschmerzen. Im Rahmen der operativen Pseudarthrosenrevision erfolgte die Entfernung der distalen Verriegelung, die additive Plattenosteosynthese und lokale biologische Verfahren. Nach 10 Wochen konnte die knöcherne Konsolidierung des Femurs erreicht werden.



► **Abb. 3** Versorgungstrategien bei Pseudarthrosen am proximalen Femur, abhängig von Alter, Komorbiditäten, Mobilitätsgrad und Arthrosezeichen.

Korrekturosteotomie bei Pseudarthrosen am Femur

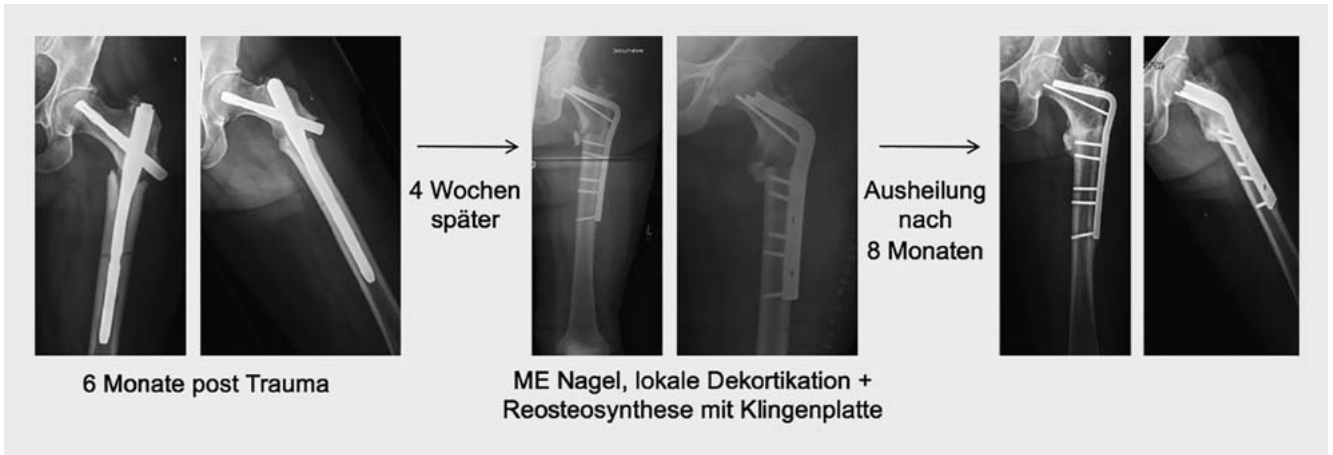Ein noch komplexeres Vorgehen erfordert die Revision einer gelenknahen Pseudarthrose am Femur. Hier sind große, offen chirurgische Eingriffe häufig unumgänglich. Deshalb muss die Kombination aus biologischer Revision und mechanischer Verbesserung vorgenommen werden, wobei eine komplexe Korrekturosteotomie unter Kompression mit dem Ziel der Valgisierung am proximalen Femur in Erwägung zu ziehen ist. Allerdings ist entscheidend, den Patienten im Gesamtbild der Verletzung zu sehen und eine ausführliche präoperative Planung unter Einbeziehung aller Risikofaktoren wie Alter, Komorbiditäten, bisherigem Mobilitätsgrad des Patienten, Arthrosezeichen vorzunehmen. Deshalb muss als Alternative zu einem gelenkerhaltenden Verfahren auch der Gelenkersatz bedacht werden.

Proximale Femurpseudarthrose und Korrekturosteotomie

Bei initialen Verletzungen am proximalen Femur handelt es sich i. d. R. um geschlossene Verletzungen. In seltenen Fällen kommt es nach einer Schenkelhalsfraktur zur Pseudarthrose. Laut Parker et al. beträgt die Rate knapp 20% [36], bedingt durch eine zu forcierte Mobilisierung oder bei initial sehr steil verlaufenden Frakturen.

— Cave

Hier gilt es, besonders das Gesamtbild des Patienten zu berücksichtigen, mit allen Risikofaktoren bez. Alter und weiteren Erkrankungen, des bisherigen Mobilitätsgrades und Anspruchs des Patienten sowie den bestehenden Zeichen einer Arthrose.



► **Abb. 4** Subtrochantäre Femurfraktur mit fehlender knöcherner Konsolidierung nach 6 Monaten. Es erfolgte die operative Pseudarthrosenrevisi- on mit Débridement, lokaler Dekortikation und Reosteosynthese mit Klingenplatte. Nach 8 Monaten zeigte sich die Pseudarthrose als ausgeheilt.

Bereits für die initiale Versorgung der Schenkelhalsfraktur sind diese Faktoren mit zu berücksichtigen. Der Algorithmus nach Klopfer et al. zeigt übersichtlich die verschiedenen Therapieoptionen [37, 38]. Daran angelehnt lässt sich auch ein Therapievorschlagn für Pseudarthrosen am Schenkelhals ableiten (► **Abb. 3**). Dem gelenkerhaltenden Verfahren einer Korrekturosteotomie steht immer der Gelenkersatz gegenüber.

Auch bei Pseudarthrosen nach pertrochantären Femurfrakturen ist, wie im Schenkelhalsbereich, das Abwägen des Gesamtbildes des Patienten unerlässlich. Die entsprechenden Behandlungsstrategien sind in ► **Abb. 3** gelistet. Dem komplexen Revisionsverfahren mit Erhalt des Hüftgelenks steht allerdings nur der Gelenkersatz gegenüber, wenn das Trochantermassiv eine ausreichende Durchbauung zeigt. Die Korrekturosteotomie am proximalen Femur erfordert chirurgisches Geschick und operative Erfahrung. Bei der valgisierenden Umstellungsosteotomie nach Pauwels wird subtrochantär ein Knochenkeil entfernt, der Schenkelhals über die Klingenplatte gefasst und unter Kompression (z. B. mittels Platten- spanner) steil aufgerichtet. Ziel ist eine Valgisierung > 130°. Hierdurch wird eine axiale Kräfteinleitung erreicht, die so zu einer Ausheilung der Pseudarthrose führen kann.

Der Fall einer in unserer Klinik behandelten Patientin zeigt den entsprechenden Verlauf (► **Abb. 4**). Die 60-jährige war bei gutem Allgemeinzustand im häuslichen Umfeld gestürzt und hatte sich eine subtrochantäre Femurfraktur zugezogen. Primär war die Osteosynthese mittels PFN-A erfolgt. Sechs Monate post Trauma hatte sich bei persistierenden Beschwerden, Schmerzen und mangelnder Vollbelastung röntgenologisch die Pseudarthrose bestätigt. Bei guter Knochenqualität und moderaten Arthrosezeichen war der Revisionseingriff geplant worden. Es erfolgte die Entfernung des Nagels, lokales Débride-

ment mit Dekortikation und Reosteosynthese mittels Klingenplatte. Acht Monate später war die Pseudarthrose ausgeheilt.

Pseudarthrose am distalen Femur

Die distalen Femurfrakturen gehen oft mit lokal offenen Verletzungen einher. Hier erfolgt i. d. R. die initiale Versorgung mittels winkelstabiler Plattenosteosynthese. Kommt es zur Femurpseudarthrose, stehen verschiedene operative Optionen zur Verfügung. In der Literatur wird die Möglichkeit, eine vorbestehende laterale Platte mit einer medialen, medioanterioren oder anterioren Platte zu ergänzen, vereinzelt erwähnt [8, 33, 39, 40]. Dieses Verfahren findet jedoch in unserem Hause zunehmend Anwendung, da hierdurch eine Erhöhung der Stabilität erreicht wird, soweit aus unseren Fällen erkennbar ohne Beeinträchtigung der Heilung. Additive Behandlungen wie Stoßwellen, gepulster Ultraschall, Knochenersatzstoffe und Wachstumsfaktoren stellen weitere ergänzende Therapien dar. Nahezu alle Empfehlungen beinhalten die operative Revision mit einer osteoinduktiven Maßnahme [41, 42]. Amorosa et al. und Bellabarba et al. beschreiben die Möglichkeit, bei distalen Femurpseudarthrosen eine Revisionsoperation mit Klingenplatte durchzuführen mit guten Ausheilungsergebnissen [32, 33]. Jedoch sind größere Studien zur Heilung von Pseudarthrosen mit helikaler oder medialer additiver Platte derzeit noch ausstehend.

Fazit

Die Behandlungsstrategien bei Pseudarthrosen am Femur sind vielschichtig und reichen von minimalinvasiven Verfahren mit Marknagelwechsel über die Kombination mit die Biologie unterstützenden Therapien bis hin zur komplexen Korrekturosteotomie. Entscheidend ist, Einflussfaktoren auf Frakturheilung und Risikofaktoren, die den Gesamtzustand des Patienten betreffen, mit in die

Therapieplanung und Wahl des operativen Verfahrens einzubeziehen. Letztendlich muss das Ziel sein, mit nur einem weiteren Revisionseingriff unter guter Anbindung des Patienten eine knöcherne Konsolidierung zu erreichen.

Autorinnen/Autoren



Dr. med. Marie K. Reumann

Clinician Scientist, Eberhard-Karls-Universität Tübingen. Abteilung für Unfall- und Wiederherstellungschirurgie BG Unfallklinik Tübingen, Siegfried Weller Institut für Unfallmedizinische Forschung



Dr. med. Adrian Meder

Oberarzt, Ärztliche Leitung Notaufnahme. Abteilung für Unfall- und Wiederherstellungschirurgie BG Unfallklinik Tübingen



Dr. med. Tim Klopfer

Oberarzt Traumatologie, Stellvertretender Leiter Zentrum Alterstraumatologie, Abteilung für Unfall- und Wiederherstellungschirurgie BG Unfallklinik Tübingen



PD Dr. med. Fabian Stuby

Ärztlicher Direktor, BG Unfallklinik Murnau

Korrespondenzadresse

Dr. med. Marie K. Reumann

Abteilung für Unfall- und Wiederherstellungschirurgie
Siegfried Weller Institut für Unfallmedizinische Forschung
BG Unfallklinik Tübingen
Schnarrenbergstraße 95
72076 Tübingen
Tel.: 070 71/606-31 13
Fax: 070 71/606-1978
mreumann@bgu-tuebingen.de

Literatur

[1] Svedbom A, Hernlund E, Ivergård M et al. Osteoporosis in the European Union: a compendium of country-specific reports. *Arch Osteoporos* 2013; 8: 137. doi:10.1007/s11657-013-0137-0

[2] Lohmann R, Frerichmann U, Stöckle U et al. [Proximal femoral fractures in the elderly. Analysis of data from health insurance providers on more than 23 million insured persons—part 1]. *Unfallchirurg* 2007; 110: 603–609. doi:10.1007/s00113-007-1257-z

[3] Lohmann R, Haid K, Stöckle U et al. [Epidemiology and perspectives in traumatology of the elderly]. *Unfallchirurg* 2007; 110: 553–560. doi:10.1007/s00113-007-1286-7

[4] Frenzel S, Vecsei V, Negrin L. Periprosthetic femoral fractures—incidence, classification problems and the proposal of a modified classification scheme. *Int Orthop* 2015; 39: 1909–1920. doi:10.1007/s00264-015-2967-4

[5] Biberthaler P, van Griensven M. *Knochendefekte und Pseudarthrosen*. Berlin: Springer; 2017. doi:10.1007/978-3-642-44991-8

[6] Giannoudis PV, Einhorn TA, Marsh D. Fracture healing: the diamond concept. *Injury* 2007; 38 (Suppl. 4): S3–S6

[7] Schemitsch EH, Bhandari M, Guyatt G et al. Prognostic factors for predicting outcomes after intramedullary nailing of the tibia. *J Bone Joint Surg Am* 2012; 94: 1786–1793. doi:10.2106/JBJS.J.01418

[8] Claes L, Augat P, Suger G et al. Influence of size and stability of the osteotomy gap on the success of fracture healing. *J Orthop Res* 1997; 15: 577–584. doi:10.1002/jor.1100150414

[9] Willey M, Karam M. Impact of infection on fracture fixation. *Orthop Clin North Am* 2016; 47: 357–364. doi:10.1016/j.ocl.2015.09.004

[10] Pscherer S, Sandmann GH, Ehnert S et al. Delayed fracture healing in diabetics with distal radius fractures. *Acta Chir Orthop Traumatol Cech* 2015; 82: 268–273

[11] Nakchbandi IA, van der Merwe SW. Current understanding of osteoporosis associated with liver disease. *Nat Rev Gastroenterol Hepatol* 2009; 6: 660–670. doi:10.1038/nrgastro.2009.166

[12] Zellner BS, Dawson JR, Reichel LM et al. Prospective nutritional analysis of a diverse trauma population demonstrates substantial hypovitaminosis D. *J Orthop Trauma* 2014; 28: e210–e215. doi:10.1097/BOT.0000000000000053

[13] Brinker MR, O’Connor DP, Monla YT et al. Metabolic and endocrine abnormalities in patients with nonunions. *J Orthop Trauma* 2007; 21: 557–570. doi:10.1097/BOT.0b013e31814d4dc6

[14] Shah SR, Werlang CA, Kasper FK et al. Novel applications of statins for bone regeneration. *Natl Sci Rev* 2015; 2: 85–99. doi:10.1093/nsr/nwu028

[15] Akhter MP, Lund AD, Gairola CG. Bone biomechanical property deterioration due to tobacco smoke exposure. *Calcif Tissue Int* 2005; 77: 319–326. doi:10.1007/s00223-005-0072-1

[16] Weber B, Cech O. *Pseudarthrosis: Pathophysiology, Biomechanics, Therapy, Results*. Bern: Huber; 1976

[17] Catagni MA. *Treatment of Fractures, Nonunions, and Bone Loss of the Tibia with the Ilizarov Method: including War Injuries and Tumor Resection*. Milan, Italy: Medicalplastic; 1998

[18] Paley D, Catagni MA, Argnani F et al. Ilizarov treatment of tibial nonunions with bone loss. *Clin Orthop Relat Res* 1989; (241): 146–165

[19] Whelan DB, Bhandari M, Stephen D et al. Development of the radiographic union score for tibial fractures for the assessment of tibial fracture healing after intramedullary fixation. *J Trauma* 2010; 68: 629–632. doi:10.1097/TA.0b013e3181a7c16d

[20] Calori GM, Colombo M, Mazza EL et al. Validation of the Non-Union Scoring System in 300 long bone non-unions. *Injury* 2014; 45 (Suppl. 6): S93–S97. doi:10.1016/j.injury.2014.10.030

[21] Calori GM, Phillips M, Jeetle S et al. Classification of non-union: need for a new scoring system? *Injury* 2008; 39 (Suppl. 2): S59–S63. doi:10.1016/S0020-1383(08)70016-0

[22] Bauer T, Klouche S, Grimaud O et al. Treatment of infected non-unions of the femur and tibia in a French referral center for complex bone and joint infections: Outcomes of 55 patients after 2 to 11 years. *Orthop Traumatol Surg Res* 2018; 104: 137–145. doi:10.1016/j.otsr.2017.10.014

- [23] Schröter S, Ateschrang A, Flesch I et al. First mid-term results after cancellous allograft vitalized with autologous bone marrow for infected femoral non-union. *Wien Klin Wochenschr* 2016; 128: 827–836. doi:10.1007/s00508-015-0797-4
- [24] Kanakaris NK, Tosounidis TH, Giannoudis PV. Surgical management of infected non-unions: an update. *Injury* 2015; 46 (Suppl. 5): S25–S32. doi:10.1016/j.injury.2015.08.009
- [25] Struijs PA, Poolman RW, Bhandari M. Infected nonunion of the long bones. *J Orthop Trauma* 2007; 21: 507–511. doi:10.1097/BOT.0b013e31812e5578
- [26] Swanson EA, Garrard EC, Bernstein DT et al. Results of a systematic approach to exchange nailing for the treatment of aseptic femoral nonunions. *J Orthop Trauma* 2015; 29: 21–27. doi:10.1097/BOT.0000000000000166
- [27] Hak DJ, Lee SS, Goulet JA. Success of exchange reamed intramedullary nailing for femoral shaft nonunion or delayed union. *J Orthop Trauma* 2000; 14: 178–182
- [28] Shroeder JE, Mosheiff R, Khoury A et al. The outcome of closed, intramedullary exchange nailing with reamed insertion in the treatment of femoral shaft nonunions. *J Orthop Trauma* 2009; 23: 653–657. doi:10.1097/BOT.0b013e3181a2a337
- [29] Chiang JC, Johnson JE, Tarkin IS et al. Plate augmentation for femoral nonunion: more than just a salvage tool? *Arch Orthop Trauma Surg* 2016; 136: 149–156. doi:10.1007/s00402-015-2365-9
- [30] Said GZ, Said HG, el-Sharkawi MM. Failed intramedullary nailing of femur: open reduction and plate augmentation with the nail in situ. *Int Orthop* 2011; 35: 1089–1092. doi:10.1007/s00264-010-1192-4
- [31] Sancheti KH, Pradhan C, Patil A et al. Effectiveness of exchange K-nail and augmented plating in aseptic femoral diaphyseal non-union. *Injury* 2017; 48 (Suppl. 2): S61–S65. doi:10.1016/S0020-1383(17)30496-5
- [32] Amorosa LF, Jayaram PR, Wellman DS et al. The use of the 95-degree-angled blade plate in femoral nonunion surgery. *Eur J Orthop Surg Traumatol* 2014; 24: 953–960. doi:10.1007/s00590-013-1267-1
- [33] Bellabarba C, Ricci WM, Bolhofner BR. Indirect reduction and plating of distal femoral nonunions. *J Orthop Trauma* 2002; 16: 287–296
- [34] Rollo G, Tartaglia N, Falzarano G et al. The challenge of non-union in subtrochanteric fractures with breakage of intramedullary nail: evaluation of outcomes in surgery revision with angled blade plate and allograft bone strut. *Eur J Trauma Emerg Surg* 2017; 43: 853–861. doi:10.1007/s00068-016-0755-5
- [35] Pneumaticos SG, Panteli M, Triantafyllopoulos GK et al. Management and outcome of diaphyseal aseptic non-unions of the lower limb: a systematic review. *Surgeon* 2014; 12: 166–175. doi:10.1016/j.surge.2013.10.007
- [36] Parker MJ, Handoll HH. Gamma and other cephalocondylic intramedullary nails versus extramedullary implants for extracapsular hip fractures in adults. *Cochrane Database Syst Rev* 2008; (3): CD000093. doi:10.1002/14651858.CD000093.pub4
- [37] Klopfer T, Hemmann P, Schreiner A et al. [Failure prevention and management of complications after proximal femoral fractures]. *Z Orthop Unfall* 2018; 156: 725–740. doi:10.1055/s-0043-125024
- [38] Klopfer T, Hemmann P, Ziegler P et al. Proximale Femurfraktur und Insuffizienzfrakturen im Alter. *Trauma Berufskrankh* 2017; 19 (Suppl. 1): 27–36. doi:10.1007/s10039-016-0203-0
- [39] Ramoutar DN, Rodrigues J, Quah C et al. Judet decortication and compression plate fixation of long bone non-union: is bone graft necessary? *Injury* 2011; 42: 1430–1434. doi:10.1016/j.injury.2011.03.045
- [40] Rosen H. Compression treatment of long bone pseudarthroses. *Clin Orthop Relat Res* 1979; (138): 154–166
- [41] Le Baron M, Vivona JP, Maman P et al. Can the Reamer/Irrigator/Aspirator System replace anterior iliac crest grafting when treating long bone nonunion? *Orthop Traumatol Surg Res* 2019; 105: 529–533. doi:10.1016/j.otsr.2018.12.011
- [42] Peschiera V, Staletti L, Cavanna M et al. Predicting the failure in distal femur fractures. *Injury* 2018; 49 (Suppl. 3): S2–S7. doi:10.1016/j.injury.2018.10.001

Bibliografie

DOI <https://doi.org/10.1055/a-0898-0479>
 OP-JOURNAL 2019; 35: 310–317 © Georg Thieme Verlag KG
 Stuttgart · New York ISSN 0178-1715