Akuter Nackenschmerz

Untersuchung und Behandlung der unteren HWS **70 Prozent der Bevölkerung haben mindestens einmal in ihrem Leben Nackenschmerzen. Anhand eines Fallbeispiels erklärt Manualtherapeut Ronny Petzold sein Vorgehen bei der Untersuchung und Behandlung und stellt Eigenübungen für zu Hause vor.**

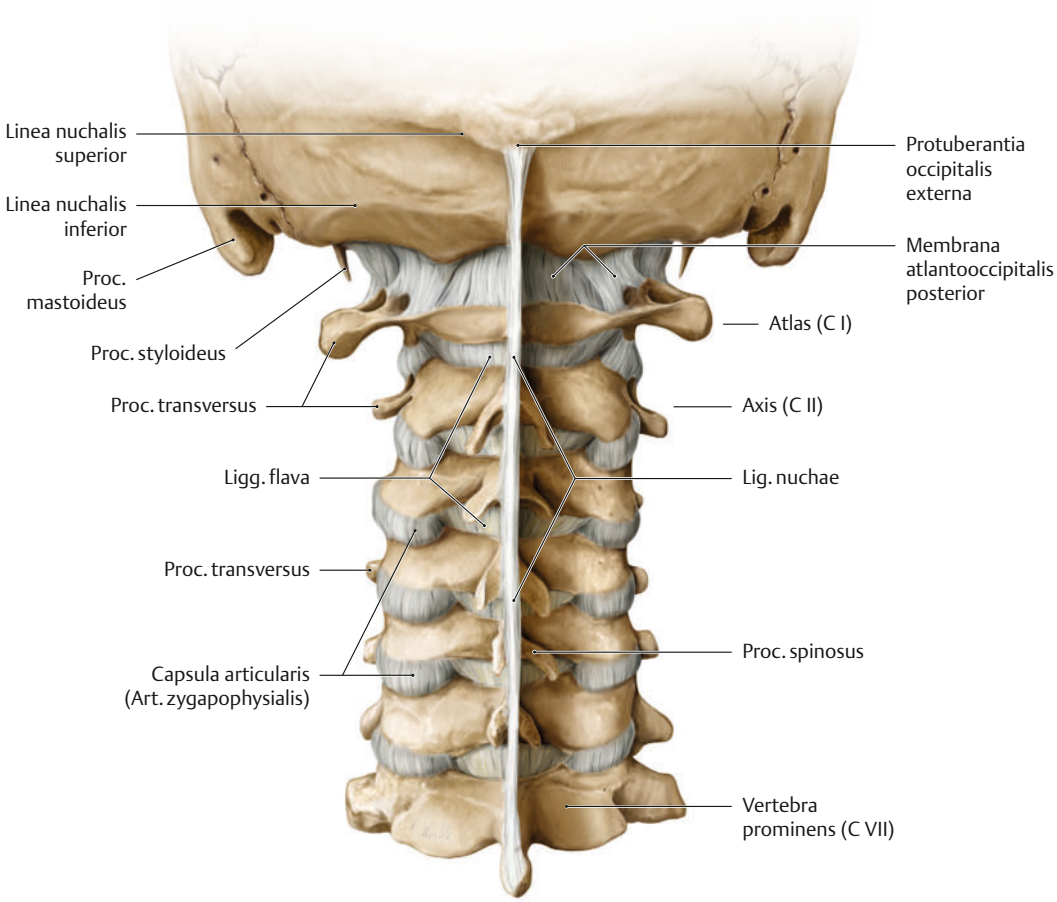

Abb.: Schünke M, Schulte E, Schumacher U, Prometheus. LernAtlas der Anatomie. Allgemeine Anatomie und Bewegungssystem. Illustrationen von K. Wesker. 5. Aufl. Stuttgart: Thieme; 2018

Die untere Halswirbelsäule erstreckt sich von der Abschlussplatte des Axis bis zur Oberfläche von Th 1. Ihre Gelenke erlauben die Bewegungen Flexion und Extension sowie Seitneigung kombiniert mit Rotation [1]. Aus funktioneller Sicht enden diese Bewegungen erst auf Höhe des 5. Brustwirbels [2]. Treten in dem Bereich Funktionsstörungen auf, berichten die Patienten häufig von Steifheit, Durchbrechgefühlen und vor allem von Nackenschmerzen.

Die Lebenszeitprävalenz von Nackenschmerzen liegt in der Weltbevölkerung bei 70 % [3]. In westlichen Industrienationen wie Großbritannien liegt die Punktprävalenz bei knapp 30 % [4]. In der Regel sind Frauen häufiger von Nackenschmerzen betroffen als Männer [5].

Nackenschmerzen sind weitgehend unspezifisch → Nur bei einem kleinen Teil der Patienten lassen sich die Nackenschmerzen auf strukturelle Veränderungen der Wirbelsäule oder entzündliche Erkrankungen zurückführen. Spezifische Ursachen können Frakturen, Tumore, Gleitwirbel, Bandscheibenvorfälle und Spinalkanalstenosen sein [6]. Über 80 % dagegen leiden an unspezifischen Nackenschmerzen. Sie sind definiert als Schmerzen, die im hinteren und lateralen Nackenbereich zwischen Linea nuchae und dem ersten Brustwirbel lokalisiert sind und als weitergeleiteter Schmerz in den Schultergürtelbereich und die BWS ausstrahlen können [7]. Sie sind häufig assoziiert mit einem niedrigen sozioökonomischen Status, einseitig beanspruchender, statischer Arbeit, hoher physikalischer Arbeitsbelastung und früheren Nackenverletzungen [8].

Dieses Dokument wurde zum persönlichen Gebrauch heruntergeladen. Vervielfältigung nur mit Zustimmung des Verlages.

Weil es so viele verschiedene Einflussfaktoren gibt, ist es wichtig, die Symptome und Zeichen sorgfältig zu analysieren, um die richtigen Entscheidungen mithilfe des Clinical-Reasoning-Prozesses treffen zu können. Die Befunde und Daten aus der Anamnese bilden die Grundlage, um die physische Untersuchung zu planen. Dabei gibt die klinische Präsentation vor, ob bei der Wahl der Untersuchungsmittel ein standardisiertes Vorgehen sinnvoll ist oder ob der Therapeut modifizieren muss [9]. Die im Folgenden beschriebenen Untersuchungs- und Behandlungsschritte basieren auf einer peripher nozizeptiven Präsentation einer Patientin mit unspezifischen Nackenschmerzen.

Fallbeispiel

Charlotte Schneider ist 30 Jahre alt und arbeitet als Einzelhandelskauffrau in einem Sportgeschäft. Als Hauptproblem gibt sie Nackenschmerzen mit Bewegungseinschränkungen, besonders beim Schulterblick, an. Den Schmerz (S1) beschreibt sie als ziehend und stechend lokal (VAS 6/10). Er klingt immer noch einige Sekunden nach, wenn sie den Kopf wieder in die Neutralposition bewegt hat. Die Beschwerden begannen vor fünf Tagen, als sie bei einer schnellen Kopfdrehung nach rechts einen einschießenden Schmerz verspürte. Zu diesem Zeitpunkt gibt es keine Warnhinweise auf eine ernsthafte Pathologie.

Inspektion im Stand

Die Analyse der Kopf- und Nackenposition im Verhältnis zum Rumpf und deren Eingliederung in die Gesamtstatik in den verschiedenen Ebenen lässt erste Rückschlüsse auf die Belastungssituation des oberen Quadranten zu. Die Patientin zeigt in der Sagittalebene im Bereich der mittleren BWS eine leicht verstärkte Kyphose, die in die untere HWS weiterläuft. Dadurch steht der Kopf in einer leichten Ventralposition.

Aktive physiologische Bewegungen der HWS

Im nächsten Schritt geht es darum, Qualität und Quantität der aktiven HWS-Beweglichkeit zu beurteilen. Forscher der Universität Pittsburgh untersuchten in einer Studie die Interrater-Reliabilität von aktiven HWS-Bewegungen bei Patienten mit unspezifischen Nackenschmerzen mittels Inklinometer. Sie beurteilten unter anderem, wie zuverlässig sie die Symptome bei Patienten mit Schmerzen im Bereich des Nackens und der BWS reproduzieren. Dabei zeigten sich bei einem Großteil der Bewegungen moderate bis gute Reproduzierbarkeit der Ergebnisse [10]. Autoren einer anderen Studie aus den Niederlanden gaben am Ende der aktiven Bewegung einen sanften Überdruck, um das passive Ausmaß, den Gewebewiderstand und eventuell auftretende Schmerzen zu beurteilen. Sie konnten in ihrer Studie die Symptome ebenfalls gut reproduzieren [11].

Bei der Untersuchung der aktiven Beweglichkeit (AROM) von Frau Schneider ergeben sich folgende Befunde:

→ Extension: 40°, S1 und Ausweichbewegung in Lateralflexion links
→ Lateralflexion rechts: 20°, S1
→ Rechtsrotation (ROTR): 55°, S1
→ Flexion: 70°
→ Lateralflexion links: 40°
→ Linksrotation (ROTL): 75°

Passive Lateralflexion

Abb.: R. Petzold (Symbolbild)

ASTE: Die Patientin liegt auf dem Rücken, der Therapeut steht am Kopfende. Er nimmt mit dem Zeigefinger der rechten Hand von lateral Kontakt mit dem rechten Facettengelenk und der Lamina auf. Die linke Hand liegt seitlich locker am Okziput.

Bewegung: Die rechte Hand schiebt horizontal zur gegenüberliegenden Seite (links). Die linke Hand verhindert, dass der Kopf nach lateral (links) rollt. Dabei beurteilt der Therapeut die Quantität und Qualität der Bewegung im jeweiligen Segment.

Gleitmobilisation

Abb.: R. Petzold (Symbolbild)

ASTE: Die Patientin liegt in Rückenlage. Der linke Zeigefinger des Therapeuten nimmt Kontakt mit der linken Lamina und dem linken Facettengelenk von C3 auf. Der rechte Zeigefinger liegt an der Lamina und dem Facettengelenk von C2 auf der rechten Seite.

Bewegung: Der Therapeut bewegt die rechte Facette von C2 nach ventral-kranial in FLEX, SNL, ROTL in die schmerzfreie Richtung, während die linke Hand die Mitbewegung von C3 behindert. Die Bewegung ist je nach klinischer Präsentation passiv, assistiv oder aktiv möglich.

Dosierung: Bei schmerzdominanteren Problemen wird langsam und mit einer großen Amplitude im widerstands- und schmerzfreien Bereich in Stufe 2 (Kaltenborn/Evjenth) bewegt. Ist das Problem widerstandsdominant, mobilisiert der Therapeut am Bewegungsende intermittierend oder gehalten in Stufe 3 (Kaltenborn/Evjenth). Alle Varianten sind mit dieser Technik möglich.

Dieses Dokument wurde zum persönlichen Gebrauch heruntergeladen. Vervielfältigung nur mit Zustimmung des Verlages.

→ Durch die aktive Bewegungsprüfung lassen sich die Schmerzen (S 1) der Patientin reproduzieren – ein Zusammenhang zwischen Beschwerden und Funktionsstörungen im Nackenbereich ist also erkennbar. Aufgrund der aktuell irritierbaren Situation wird auf den passiven Überdruck am Ende der Bewegung verzichtet.

Passive segmental-rotatorische Bewegung (PSRB)

Mithilfe der PSRB lassen sich das symptomatische Segment und die Funktion (hypo-, normal-, hypermobil) identifizieren. Dazu muss man das Ausmaß, den Widerstand, das Endgefühl der Bewegung und die möglichen Symptome der Patientin evaluieren. Studien zeigen eine gute Evidenz dafür, dass die Anwendung der PSRB im klinischen Alltag zur Beurteilung der Symptome und Zeichen von Patienten mit unspezifischen Nackenschmerzen gerechtfertigt ist [10–14].

Ein einfacher, aber sehr informativer Test, um die Seitneigung der unteren HWS zu beurteilen, findet in Rückenlage statt (PASSIVE LATERALFLEXION, S. 25). Im Fall von Frau Schneider ist das Segment C 2 rechts hypomobil, und ihre Schmerzen lassen sich vor dem ersten Widerstand provozieren. Auch die Segmente C 3 rechts und C 7 links sind hypomobil, aber nicht schmerzhaft.

Passive segmental-translatorische Bewegung (PSTB)

Nachdem das symptomatische Segment identifiziert und dessen Funktion beurteilt ist, kann man mithilfe der PSTB versuchen, das Gelenkspiel auf Bandscheibenebene zu testen, um die translatorische Beweglichkeit in den einzelnen Segmenten zu evaluieren. Dazu bewegt man die HWS in den einzelnen Segmenten parallel zur Bandscheibenebene in ventral-dorsale Richtung. Die Segmente C 2, C 3 sowie C 7–Th 1 sind bei Frau Schneider hypomobil, und C 5 erscheint leicht hypermobil.

Palpation

Die Palpation der einzelnen Segmente rundet die Untersuchung zu diesem Zeitpunkt ab. Im oberen Bereich der HWS rechts waren Gewebeveränderungen als Spannungsänderungen der Muskulatur tastbar sowie leichte Aufquellungen über den Facettengelenken C 2, C 3 rechts. Zudem ist dieser Bereich druckempfindlich. Ein Test mit dem Algometer auf Höhe C 2 zeigt rechts eine Druckschmerzschwelle von 2,5 Kilogramm. Im Gegensatz dazu ist C 2 links erst bei 7 Kilogramm schmerzhaft.

Im Fall von Frau Schneider sind nun genug Informationen (Symptome/Zeichen) zum aktuellen Zustand vorhanden, um eine Arbeitshypothese aufzustellen: Die symptomatischen Bewegungsrichtungen sind die Rechtsrotation und die Lateralflexion rechts in Extension der HWS. Dabei ist vor allem das Segment C 2 aufgrund einer schmerzdominanten Verschlussproblematik auf der rechten Seite hypomobil.

Probebehandlung → Im Anschluss erfolgt eine Probebehandlung, um die Arbeitshypothese zu überprüfen. Das kurzfristige Behand-

Eigenübung Gleitmobilisation

Abb.: R. Petzold (Symbolbild)

ASTE: Die Patientin sitzt auf einem Stuhl oder einer Bank. Die Ulnarkante ihrer rechten Hand hat Kontakt mit der Lamina und dem Dornfortsatz von C 3 rechts.

Bewegung: aktive ROTL mit SNL, während die Patientin über den Kontakt an C 3 (Schub gegen den Dornfortsatz) die Mitbewegung behindert

Dosierung: Bei schmerzdominanten Problemen soll die Patientin mit langsamer Geschwindigkeit und großer Amplitude im widerstands- und schmerzfreien Bereich bewegen. Ist das Problem widerstandsdominant, mobilisiert sie am Bewegungsende intermittierend oder gehalten. Alle Varianten sind mit dieser Technik möglich.

Eigenübung Mobilisation/Kräftigung

Abb.: R. Petzold (Symbolbild)

ASTE: Die Patientin nimmt den Vierfüßlerstand ein und fixiert ein Theraband, das sie im Bereich der unteren HWS positioniert, mit den Händen gegen die Therapiebank.

Bewegung: Die Patientin zieht das Kinn ein und streckt den Nacken in Bezug auf die BWS gegen den Widerstand des Therabands nach hinten oben. Es soll dabei keine Extension in einzelnen HWS-Segmenten auftreten.

Dosierung: Die Patientin führt die Bewegung so weit wie möglich in den Widerstand bzw. an das Bewegungsende (Stufe 3 Kaltenborn/Evjenth).

Dieses Dokument wurde zum persönlichen Gebrauch heruntergeladen. Vervielfältigung nur mit Zustimmung des Verlages.

lungsziel ist es, im symptomatischen Bereich die Schmerzen zu reduzieren, den Stoffwechsel anzuregen, die umgebende Muskulatur zu entspannen und die Beweglichkeit zu verbessern. Frau Schneider erhält eine Gleittechnik für das Facettengelenk C2 auf der rechten Seite in die schmerzfreie Richtung (Flex, SNL, ROTL) in Stufe 2 (Kaltenborn/Evjenth) für 5 Minuten (GLEITMOBILISATION, S. 25).

Danach testet man die wichtigsten Wiederbefundszeichen aus der Untersuchung erneut. Einige Befundparameter, wie die Druckschmerzschwelle und die ROTR, haben sich bei der Patientin durch die Probebehandlung verbessert, sodass sich die Diagnose wie folgt aktualisieren lässt: Frau Schneider hat eine schmerzhaft eingeschränkte Beweglichkeit im Bereich der unteren HWS, genauer auf Höhe C2, hauptsächlich in ROTR mit Schwierigkeiten beim Schulterblick im Auto.

Eigenübung → Um die Eigenverantwortung der Patientin zu stärken und die Beschwerden nachhaltig zu beeinflussen, ist es wichtig, ihr Eigenübungen mitzugeben. Dazu wird Frau Schneider über den Befund aufgeklärt und erhält als Hausaufgabe eine vergleichbare Eigenübung zur Probebehandlung. Diese soll sie bis zur nächsten Sitzung täglich alle drei Stunden jeweils 3-mal für eine Minute durchführen (EIGENÜBUNG GLEITMOBILISATION).

Im Behandlungsverlauf lassen sich weitere Befunde sammeln und stetig an die aktuelle Situation der Patientin anpassen. Lassen die Schmerzen nach und die klinische Präsentation wird mehr widerstandsdominant, kann man die Bewegung mehr und mehr in die eingeschränkte und (noch) schmerzhafte Richtung führen. Mit steigender Beanspruchbarkeit passt der Therapeut auch die Dosierung an und bewegt aus dem widerstandsfreien Bereich (Kaltenborn/Evjenth Stufe 2) in den Widerstand (Kaltenborn/Evjenth Stufe 3).

Aus den identifizierten Befunden und mithilfe der externen Evidenz plant man die weiteren Behandlungsmaßnahmen. Forscher aus Wien untersuchten in einem systematischen Review, wie effektiv Übungen bei unspezifischen Nackenschmerzen sind. Die Ergebnisse zeigen, dass Dehnungen und Krafttraining oder die Kombination aus beidem kurz- bzw. auch langfristig Schmerz und Funktion verbessern [15]. Neben den Mobilisationen ist es deshalb auch wichtig, Dehnungs- und Kräftigungsübungen in die Behandlung von Frau Schneider einzubauen (EIGENÜBUNG MOBILISATION/KRÄFTIGUNG UND ENTSPANNUNG/DEHNUNG). Diese zielen auf symptomatische und asymptomatische Bereiche ab. Beispielhaft sind im Folgenden die therapeutische Dehnung des M. levator scapulae und eine Eigenübung zur Mobilisation bzw. Kräftigung für die untere HWS sowie die obere BWS gezeigt.

Ronny Petzold und Rainer Schwarz

Literaturverzeichnis
www.thieme-connect.de/products/physiopraxis > „Ausgabe 6/19“

Entspannung/Dehnung

Abb.: R. Petzold (Symbolbild)

ASTE: Der Therapeut umfasst mit der linken Hand die obere HWS bis C4. Die rechte Hand liegt an der rechten Spina scapulae.

Bewegung: Er stellt die HWS in Flex, SNL, ROTL ein und gibt dabei einen leicht gehaltenen Traktionsimpuls. Die rechte Hand schiebt den Schultergürtel in Depression. Die Patientin verhindert die Bewegung durch Anspannung des Schultergürtels. Danach lässt sie locker, und der Therapeut geht weiter in Depression.

Dosierung: Bei schmerzdominanten Problemen arbeitet der Therapeut langsam und mit großer Amplitude im widerstands- und schmerzfreien Bereich in Stufe 2 (Kaltenborn/Evjenth). Ist das Problem widerstandsdominant, dehnt er am Bewegungsende in Stufe 3 (Kaltenborn/Evjenth) dynamisch oder gehalten.

Gewinnen

manuelletherapie Expertenwissen

Noch mehr spannende Fälle bietet das Buch „manuelletherapie Expertenwissen“ – eine Sammlung der besten Schwerpunktartikel aus der Zeitschrift „manuelletherapie“ von 2012 bis 2016. Wer ein Exemplar gewinnen möchte, klickt bis 12.7.2019 unter **www.thieme.de/physiopraxis** > „Gewinnspiel“ auf das Stichwort „Expertenwissen“.

Autoren

Ronny Petzold, MSc, ist Physiotherapeut und arbeitet mit seinem Kollegen Rico Meißner in seiner eigenen Praxis in Chemnitz. Er hat seinen Master in „Musculoskeletal Physiotherapy“ an der Donau Universität Krems gemacht, ist Lehrassistent der DGOMT für Manuelle Therapie und Clinical Mentor für OMT im Kaltenborn-Evjenth-Konzept.
Rainer Schwarz, MSc, ist selbstständiger Physiotherapeut und Fachlehrer für Manuelle Therapie. Er ist verantwortlich für die OMT-Weiterbildung im Kaltenborn-Evjenth-Konzept (DGOMT) und Gastdozent an der Donau Universität Krems im Bereich Kiefergelenk und HWS.

Dieses Dokument wurde zum persönlichen Gebrauch heruntergeladen. Vervielfältigung nur mit Zustimmung des Verlages.