Orthopädie und Unfallchirurgie *up2date*

3 · 2020

Grundlagen 1

Frakturen im Alter

Carl Neuerburg
Julia Schneller
Christian Kammerlander

VNR: 2760512020158722583
DOI: 10.1055/a-0885-6324
Orthopädie und Unfallchirurgie up2date 2020; 15 (3): 219–233
ISSN 1611-7859
© 2020 Georg Thieme Verlag KG

Dieses Dokument wurde zum persönlichen Gebrauch heruntergeladen. Vervielfältigung nur mit Zustimmung des Verlages.

Unter dieser Rubrik sind bereits erschienen:

Biomechanik des Handgelenks P. Schönle, B. Bickert, U. Kneser Heft 3/2019

Biologie und Biomechanik der Frakturheilung und Osteosynthese S. Märdian, R. Seemann, K. Schmidt-Bleek, M. Heyland, G. Duda Heft 2/2019

Bildgebende Diagnostik: Beurteilung von MRT-Bildern des Bewegungsapparates B. Mauch, F. Mauch Heft 2/2019

Klinische Untersuchung der Hand T. Al-Malat, S. Hingmann, H. Homann Heft 1/2019

Skelettmetastasen der Extremitäten – Management und operative Behandlungskonzepte E. J. Walther, H. Fritzsche, C. Hofbauer, K.-D. Schaser Heft 6/2018

Häusliche Gewalt: orthopädisch-unfallchirurgische Relevanz J. Schellong, F. Epple, U. Böhm Heft 5/2018

Physikalische Therapie T. Gottfried, T. Hoerig, W. F. Beyer Heft 2/2018

Wichtige sozialmedizinische Fachbegriffe in Orthopädie und Unfallchirurgie S. Scherg, W. F. Beyer, T. Gottfried Heft 1/2018

Bildgebung für den Orthopäden und Unfallchirurgen H. Keil, J. Franke, P. A. Grützner Heft 1/2018

Grundlagen patientenberichteter Ergebnisse (Patient-reported Outcome – PRO) C. Lützner, T. Lange, J. Lützner Heft 6/2017

Biomechanik des Sprunggelenks S. S. I. Falk, T. Mittlmeier Heft 5/2017

Angeborene Bindegewebserkrankungen mit skelettalem Phänotyp R. E. Brenner, R. Taurman Heft 2/2017

Systematische Übersichtsarbeiten und Metaanalysen in Orthopädie und Unfallchirurgie D. Stengel Heft 1/2017

Biomechanik des Beckens S. Kurz, B. Fischer, J. Böhme Heft 1/2017

Biomechanik der instabilen Schulter – therapeutische Relevanz L. Lacheta, A. Imhoff, B. Scheiderer Heft 5/2016

Ergotherapie in der Orthopädie und Unfallchirurgie U. Hirsch, J. Zobel Heft 4/2016

Biomechanik des Ellenbogengelenks T. Leschinger, K. Wegmann, M. Hackl, L. Müller Heft 3/2016

Die orthopädische Untersuchung des ausgewachsenen Fußes C. Hase Heft 6/2015

Klinische Untersuchung des Schultergelenks U. Irlenbusch Heft 5/2015

Physiotherapie in Orthopädie und Unfallchirurgie W. Beyer, T. Gottfried Heft 2/2015

Punktions- und Injektionstechniken an den Gelenken der Extremitäten K. Mayerhofer Heft 1/2015

Physiologie der Sehnenheilung J. Nowotny, P. Kasten Heft 1/2015

Ultraschall als Therapieansatz zur Beschleunigung der Frakturheilung L. Claes Heft 5/2014

Regenerative Knorpeltherapie M. Steinwachs, S. Wopperer, G. Salzmann, B. Waibl Heft 4/2014

Medikamentöse Schmerztherapie von Erkrankungen des Bewegungsapparates B. Renner, P. Oppel Heft 4/2014

Frakturen im Alter R. Biber, H. Bail Heft 3/2014

Operationen im hohen Alter: Klinische, ethische und juristische Aspekte R. Mennigen, N. Senninger Heft 1/2014

ALLES ONLINE LESEN

Mit der eRef lesen Sie Ihre Zeitschrift: online wie offline, am PC und mobil, alle bereits erschienenen Artikel. Für Abonnenten kostenlos! https://eref.thieme.de/ou-u2d

IHR ONLINE-SAMMELORDNER

Sie möchten jederzeit und überall auf Ihr up2date-Archiv zugreifen? Kein Problem! Ihren immer aktuellen Online-Sammelordner finden Sie unter: https://eref.thieme.de/SZ3FY

JETZT FREISCHALTEN

Sie haben Ihre Zeitschrift noch nicht freigeschaltet? Ein Klick genügt:

www.thieme.de/eref-registrierung

Dieses Dokument wurde zum persönlichen Gebrauch heruntergeladen. Vervielfältigung nur mit Zustimmung des Verlages.

Thieme

Frakturen im Alter

Carl Neuerburg, Julia Schneller, Christian Kammerlander

Im Alter können bereits Niedrigenergietraumata wie Stolperstürze zu schwerwiegenden Verletzungen führen, deren Folgen ernsthafte Auswirkungen auf die Lebensqualität der Patienten haben. Zu den häufigsten Frakturen älterer Patienten gehören Hüft- und Wirbelkörperfrakturen, gefolgt von Frakturen des Schulter-/Handgelenks und Rippenfrakturen. Der Artikel arbeitet die Besonderheiten der Versorgung dieser geriatrischen Patienten heraus.

ABKÜRZUNGEN

AFF	atypische Femurfraktur
AO	Arbeitsgemeinschaft für Osteosynthese
ASA	American Society of Anesthesiologists
BWK	Brustwirbelkörper
BWS	Brustwirbelsäule
CCI	Charlson Comorbidity Index
DGU	Deutsche Gesellschaft für Unfallchirurgie
DHS	dynamische Hüftschraube
DVO	Deutsche Vereinigung für Osteoporose
DXA	Dual-Röntgen-Absorptiometrie
FFP	Fragility Fracture of the Pelvis
FLS	Fracture Liaison Service
HWK	Halswirbelkörper
HWS	Halswirbelsäule
ISAR	Identification of Seniors at Risk
LWS	Lendenwirbelsäule
PEEP	Positive endexpiratory Pressure
PFNA	proximale Femurnagel-Antirotation
PMMA	Polymethylmethacrylat
pyrs	Person-Years
SHT	Schädel-Hirn-Trauma
STIR-Sequenz	Short-Tau Inversion Recovery

Traumatologische Besonderheiten im Alter

Während sich jüngere Patienten häufiger bei Sport-, Verkehrsunfällen und anderen höher energetischen Traumata verletzen, gehen bei lebensälteren Patienten bereits niedrigtraumatische Stürze oftmals mit erheblichen Verletzungsfolgen einher. Statistisch gesehen stürzt etwa ein Drittel aller Menschen im Alter > 70 Jahre mindestens einmal pro Jahr, wobei 10–20 % der Stürze zu ernsthaften Verletzungen führen [1]. Hierbei stellen Hüft- und Wirbelkörperfrakturen, gefolgt von Frakturen des Schulter-/Handgelenks sowie Rippenfrakturen die mitunter häufigsten Verletzungen älterer Patienten dar [2]. Ferner haben die hieraus resultierenden Verletzungsfolgen in vielen Fällen einen erheblichen Einfluss auf die künftige Lebensqualität und Selbstständigkeit der Patienten und sind dementsprechend auch von hoher gesundheitsökonomischer Relevanz.

Aufgrund der demografischen Entwicklung unserer Gesellschaft werden die „Baby Boomer“ im Jahr 2031 in den USA ein Alter von 85 Jahren erreicht haben. Dies bedeutet eine Verdreifachung der US-Bevölkerung der > 85-Jährigen von 5,5 Mio. im Jahr 2010 auf bis zu 19 Mio. im Jahr 2050 [3]. Zudem ist weltweit eine Zunahme der Inzidenz der Hüftfrakturen zu erwarten, diese Annahme beinhaltet einen vermuteten Anstieg von 1,7 Mio./Jahr in 1990 bis hin zu 6,3 Mio. Hüftfrakturen/Jahr in 2050 [3].

Die Ursachen für Frakturen im Alter können mannigfaltig sein. Häufig verursacht bereits ein niedrigtraumatisches Ereignis wie ein Stolpersturz aus dem Stand eine Fraktur des älteren Menschen. Dabei spricht man von einer Fragilitätsfraktur, wenn ein inadäquates Trauma zur einer Fraktur führt, das bei normaler Knochensubstanz nicht mit einer Fraktur einhergehen würde.

Darüber hinaus weisen ältere Patienten häufig zahlreiche geriatrische Besonderheiten auf, welche die Gefahr von Stürzen begünstigen und spezifische Reaktionsmechanismen während des Sturzgeschehens verlangsamen können; beispielhaft sind hier geriatrische Syndrome wie die Polypharmazie, Mangelernährung, erhöhte Sturzneigung oder ein gestörtes Volumen-/Elektrolytgleichgewicht an-

Dieses Dokument wurde zum persönlichen Gebrauch heruntergeladen. Vervielfältigung nur mit Zustimmung des Verlages.

zuführen. Des Weiteren wird die Aktivität dieser Patienten oftmals von einer Sarkopenie (Muskelschwund) beeinträchtigt. Hinzu kommt ein gehäuftes Auftreten internistischer und/oder neurologischer Begleiterkrankungen (wie kardiovaskuläre Erkrankungen, Diabetes mellitus, Demenz, Depression, Morbus Parkinson) [1]. Weiterhin leiden in etwa zwei Drittel der Patienten über 75 Jahren an einer Osteoporose (ca. 60%, darunter v. a. Frauen) [4]; dies impliziert aufgrund der signifikant reduzierten Knochenqualität nicht nur ein erhöhtes Frakturrisiko, sondern geht auch mit einer deutlich verzögerten Frakturheilung einher.

Merke

Gerade wegen der oben dargestellten Herausforderungen erfordern Frakturen im Alter eine rasche, belastungsstabile Versorgung, um eine zeitnahe Re-Mobilisierung der Patienten zu ermöglichen.

So konnte bei Patienten mit einer Fraktur im Bereich des proximalen Femurs ein klarer Zusammenhang zwischen einer persistierenden Funktionseinschränkung und einer signifikant erhöhten Mortalität aufgezeigt werden. Dies verdeutlicht die Relevanz eines interdisziplinären Behandlungskonzepts, bei welchem nicht nur der Behandlung der Begleiterkrankungen wesentliche Bedeutung zukommt, sondern insbesondere auch der Mobilisierung unter physiotherapeutischer Anleitung.

Die interdisziplinäre Versorgung älterer unfallchirurgischer Patienten hat überdies positive Langzeitauswirkungen. So konnten Baroni et al. in einer aktuellen vergleichenden Studie nachweisen, dass die 1-Jahres-Mortalität von älteren Hüftfrakturpatienten durch eine interdisziplinäre Behandlung im Sinne eines Ko-Managements signifikant geringer war als die entsprechende Mortalität einer Kontrollgruppe, die in einem rein chirurgischen System versorgt wurde (1-Jahres-Mortalität: 14,8 vs. 23,1%) [5].

TIPP

Zur frühestmöglichen Identifikation dieser multimorbiden, geriatrischen Patienten hat sich das sogenannte ISAR-Screening (Identification of Seniors at Risk) etabliert (▶ **Tab. 1**). Nach Empfehlung der Sektion Alterstraumatologie der Deutschen Gesellschaft für Unfallchirurgie (DGU) sollte dieser Kurzfragebogen bei allen Patienten über 70 Jahren bereits in der Notaufnahme zur Anwendung kommen.

Augmentationstechniken

Die sehr häufig reduzierte Knochenqualität und oftmals bestehenden degenerativen Veränderungen bei älteren unfallchirurgischen Patienten stellen eine Besonderheit dar, welche oftmals eine Verstärkung der operativen Rekonstruktion erfordern. Augmentationstechniken mit unterschiedlichen Biomaterialien können bei der Frakturversorgung dieser Patienten die Stabilität des Knochen-/Implantat-Interface verbessern und zur Defektauffüllung angewandt werden.

Die häufigsten Anwendungsgebiete der Zementaugmentation sind insbesondere metaphysäre Frakturen wie beispielsweise die proximale Humerus- und Femurfraktur sowie die Augmentation im Bereich der Wirbelsäule etwa im Bereich von Pedikelschrauben oder Vertebro- und Kyphoplastien. Ebenso finden Knochenzemente bereits seit Langem in der Endoprothetik Anwendung. Je nach Anwendungsgebiet sind verschiedene Knochenzemente am Markt verfügbar, folgende Eigenschaften müssen dabei jedoch erwogen werden:

- Osteoinduktion (Aktivierung der Knochenneubildung),
- Osteokonduktion (Eigenschaft als Leitstruktur für die Knochenneubildung),
- Osteogenität (Wachstum neuen Knochens),
- Defektfüllungsvermögen,
- Verfügbarkeit, Kosten,

▶ **Tab. 1** Screening-Fragebogen ISAR (Identification of Seniors at Risk) [6].

Parameter	Antwort	
1. Waren Sie vor der Erkrankung oder Verletzung, die Sie in die Klinik geführt hat, auf regelmäßige Hilfe angewiesen?	ja	nein
2. Benötigten Sie in den letzten 24 Stunden mehr Hilfe als zuvor?	ja	nein
3. Waren Sie innerhalb der letzten 6 Monate für einen oder mehrere Tage im Krankenhaus?	ja	nein
4. Haben Sie unter normalen Umständen erhebliche Probleme mit dem Sehen, die nicht mit einer Brille korrigiert werden können?	ja	nein
5. Haben Sie ernsthafte Probleme mit dem Gedächtnis?	ja	nein
6. Nehmen Sie pro Tag 6 oder mehr verschiedene Medikamente ein?	ja	nein

Auswertung:

Das Screening gilt als positiv, wenn 2 oder mehr Punkte erreicht werden. Jedes „Ja“ zählt dabei als 1 Punkt, eine Summe von maximal 6 Punkten ist möglich. Ab 2 Punkten besteht mit hoher Wahrscheinlichkeit ein spezieller geriatrischer Handlungsbedarf.

Dieses Dokument wurde zum persönlichen Gebrauch heruntergeladen. Vervielfältigung nur mit Zustimmung des Verlages.

FALLBEISPIEL

Der beispielhaft dargestellte klinische Verlauf einer Patientin mit multiplen Stürzen und Verletzungsfolgen über einen Zeitraum von 3 Jahren verdeutlicht die Besonderheiten älterer unfallchirurgischer Patienten und die herausgehobene Bedeutung einer interdisziplinären medizinischen Versorgung.

Die erste Vorstellung der Patientin erfolgte im Rahmen eines Stolpersturzes, seinerzeit noch ohne wesentliche Traumafolge. Bei der Erstaufnahme wies Frau M. folgende Vorerkrankungen auf:

- Z. n. Apoplex 13 Jahre zuvor ohne Residuen,
- Z. n. Strumektomie,
- Osteoporose,
- arterielle Hypertonie,
- Z. n. Elektrolytentgleisung.

Ferner nahm die Patientin regelmäßig Medikamente zu sich; Hausmedikation:

- L-Thyroxin 100 µg,
- Alendronsäure 70 mg 1 ×/Woche,
- Vitamin D 1000 IE/d
- Furosemid 40 mg,
- Quetiapin 50 mg,
- Novalgin 30 gtt.

Im weiteren Verlauf zeigten sich rezidivierende Stürze mit konsekutiven Krankenhausaufenthalten. Im Jahr der Erstvorstellung erlitt die zu diesem Zeitpunkt noch vollmobilisierte Patientin einen Fahrradsturz mit daraus resultierender Schambeinastfraktur, die konservativ therapiert werden konnte.

2 Jahre später kam es zu einer erneuten klinischen Einweisung nach häuslichem Sturz, bei dem die Patientin sich eine HWK-1-Fraktur (Typ Jefferson II), eine HWK-2-Fraktur (Typ Anderson II) sowie BWK-4-Fraktur zuzog (s. ▶ **Abb. 1**). Es erfolgte eine umgehende Frakturstabilisierung mit postoperativer intensivmedizinischer Überwachung aufgrund einer respiratorischen Insuffizienz sowie einer katecholaminpflichtigen Kreislaufinsuffizienz.

▶ **Abb. 1** Postoperative Röntgenkontrolle.
a Thoraxröntgenaufnahme a.–p. postoperativ, Fixateur interne BWK 2/3 auf BWK 5/6.
b Röntgen BWS im seitlichen Strahlengang nach dorsaler Instrumentierung.
c A.–p. Röntgenaufnahme der BWS und oberen LWS bei Z. n. dorsaler Instrumentierung und Kyphoplastie der LWS.
d Z. n. Densverschraubung a.–p.

- strukturelle Unterstützung,
- Nebenwirkungen.

Bei älteren Frakturpatienten ist das übergeordnete Ziel, eine hohe Belastungsstabilität zum frühestmöglichen Zeitpunkt zu erreichen. Remodelling sowie sukzessive Umwandlungen im Knochen treten deshalb in den Hintergrund, um eine postoperative Vollbelastung des Patienten zu ermöglichen.

Die Liste für die Augmentation geeigneter Stoffe erstreckt sich von Kalziumderivaten über bioaktive Polymere bis hin zum weit verbreiteten Polymethylmethacrylat (PMMA).

Dieses Dokument wurde zum persönlichen Gebrauch heruntergeladen. Vervielfältigung nur mit Zustimmung des Verlages.

Häufige Frakturen im Alter

Im Folgenden sollen die häufigsten Frakturentitäten, deren Klassifikation und Versorgungstechniken für eine rasche Re-Mobilisierung beschrieben werden.

Verletzungen von Wirbelsäule und Becken

Eine zugrunde liegende Osteoporose stellt einen der Hauptrisikofaktoren für Wirbelkörperfrakturen im Alter dar. So wurden die durch osteoporotische Frakturen verursachten Kosten in der EU im Jahr 2010 auf insgesamt 37 Mrd. Euro geschätzt, von denen sich 1,8 Mrd. Euro auf die Versorgung von Wirbelkörperfrakturen beliefen [10]. Bei jüngeren Patientinnen im Alter von 50–54 Jahren liegt die Inzidenz frischer Wirbelkörperfrakturen bei 3,6/1000 pyrs (Person-Years) und steigt mit zunehmendem Alter bei den 75- bis 79-jährigen Patientinnen exponentiell auf 29,3/1000 pyrs an [11]. Dabei sind postmenopausale Frauen aufgrund der hohen Prävalenz einer Osteoporose signifikant häufiger von Wirbelkörperfrakturen betroffen.

TIPP

Wahrscheinlich ist die Inzidenz von Wirbelkörperfrakturen deutlich höher, da aufgrund ihrer oftmals atraumatischen Entstehung viele Frakturen von den Patienten als chronische Rückenschmerzen verkannt werden. Insbesondere im Rahmen der präoperativen Diagnostik, wie beispielsweise einer Röntgenthoraxaufnahme, sollte daher ein zusätzliches Augenmerk auf die knöcherne Beschaffenheit der Wirbelsäule gerichtet werden.

Entsprechend der DVO-Osteoporose-Leitlinie von 2017 reichen mehrere Wirbelkörperkompressionen aus, um eine zugrunde liegende Osteoporose zu diagnostizieren [12].

Verletzungen der Halswirbelsäule

Stolperstürze im Alter in Kombination mit einem Schädel-Hirn-Trauma (SHT) sind häufig assoziiert mit Verletzungen der oberen HWS (insbesondere des HWK-2) [13]. Aufgrund der häufigen Inzidenz zervikaler Verletzungen im Zusammenhang mit Stolperstürzen ist die frühestmögliche Immobilisation der HWS durch eine Zervikalorthese von übergeordneter Bedeutung. Nach der Anamnese und klinischen Untersuchung schließt sich üblicherweise eine radiologische Diagnostik mittels Röntgen in 2 Ebenen an. Aufgrund degenerativer Veränderungen sowie oftmals auch asymptomatischer Verletzungen ist die Interpretation der Röntgenbilder jedoch häufig erschwert. Wegen ihrer hohen Sensitivität hat die CT-Diagnostik daher gerade bei älteren Patienten mit V. a. zervikale Verletzung einen hohen Stellenwert.

Frakturen im Bereich des HWK-1 (Atlas) werden als Jefferson-Fraktur (Typ I–V) [14] bezeichnet, bei den so häufigen HWK-2-Frakturen wird in einen Frakturverlauf im Bereich des Dens axis (Einteilung nach Anderson und D'Alonzo Typ I–III) [15] sowie eine Affektion des Wirbelkörpers und der angrenzenden diskoligamentären Strukturen (Effendi-Klassifikation) [16] unterschieden.

In dem geschilderten Fallbeispiel zog sich die Patientin u. a. eine Fraktur des hinteren Atlasbogens (Typ Jefferson II) und eine HWK-2-Fraktur (Typ Anderson II) zu. Es erfolgte eine operative Stabilisierung des Dens axis mit 2 von ventral eingebrachten Hohlschrauben, die HWK-1-Fraktur mit anschließender Ruhigstellung in einer Halswirbelsäulenorthese für 6 Wochen wurde konservativ zur Ausheilung gebracht (▸ **Abb. 2**).

Als Versorgungsalternative lässt sich die externe Ruhigstellung der HWS mittels Halo-Fixateur aufzeigen, jedoch birgt die Anlage eines Halo-Fixateurs beim Einbringen der Schrauben ein erhöhtes Komplikationsrisiko durch Verletzungen der Schädelkalotte und des Gehirns. Ferner besteht die Gefahr der Schraubenauslockerung und ein signifikant erhöhtes Risiko für die Entwicklung eines Delirs [17]. Durch die intraoperative Anwendung von 3-D-Bildwandlern kann bei der operativen dorsalen Stabilisierung der HWS die korrekte Lage der Implantate besser verifiziert und das Risiko für Implantatfehllagen minimiert werden.

Die operative sowie konservative Therapie der HWS-Verletzungen unterscheidet sich neben der Behandlung der Komorbiditäten und Berücksichtigung der hohen Osteoporoseprävalenz des älteren Patienten bislang nicht von der Therapie des jüngeren Patienten [18]. Jedoch werden im Alter fortgeschrittene knöcherne Degenerationen der Halswirbelsäule beobachtet. Insbesondere Frakturen bei ankylosierenden Spondyloarthropathien gehen oftmals mit einer hohen Instabilität einher, welche eine operative dorsoventrale Stabilisierung der HWS erforderlich machen kann.

Verletzungen der Brust- und Lendenwirbelsäule

Die Differenzierung zwischen einer frischen und einer älteren Wirbelkörperfraktur kann den Untersucher im Bereich der BWS/LWS vor eine Herausforderung stellen, da bei älteren Patienten oftmals bereits atraumatische Wirbelkörperfrakturen auf dem Boden einer Osteoporose vorliegen. Hinzu kommt, dass schmerzbedingt viele Untersuchungen nicht im Stehen angefertigt werden können und daher die radiologische Untersuchung im Liegen durchgeführt werden muss, wobei sich Wirbelkörperfrakturen unter Entlastung oft anders darstellen als unter Belastung.

Dieses Dokument wurde zum persönlichen Gebrauch heruntergeladen. Vervielfältigung nur mit Zustimmung des Verlages.

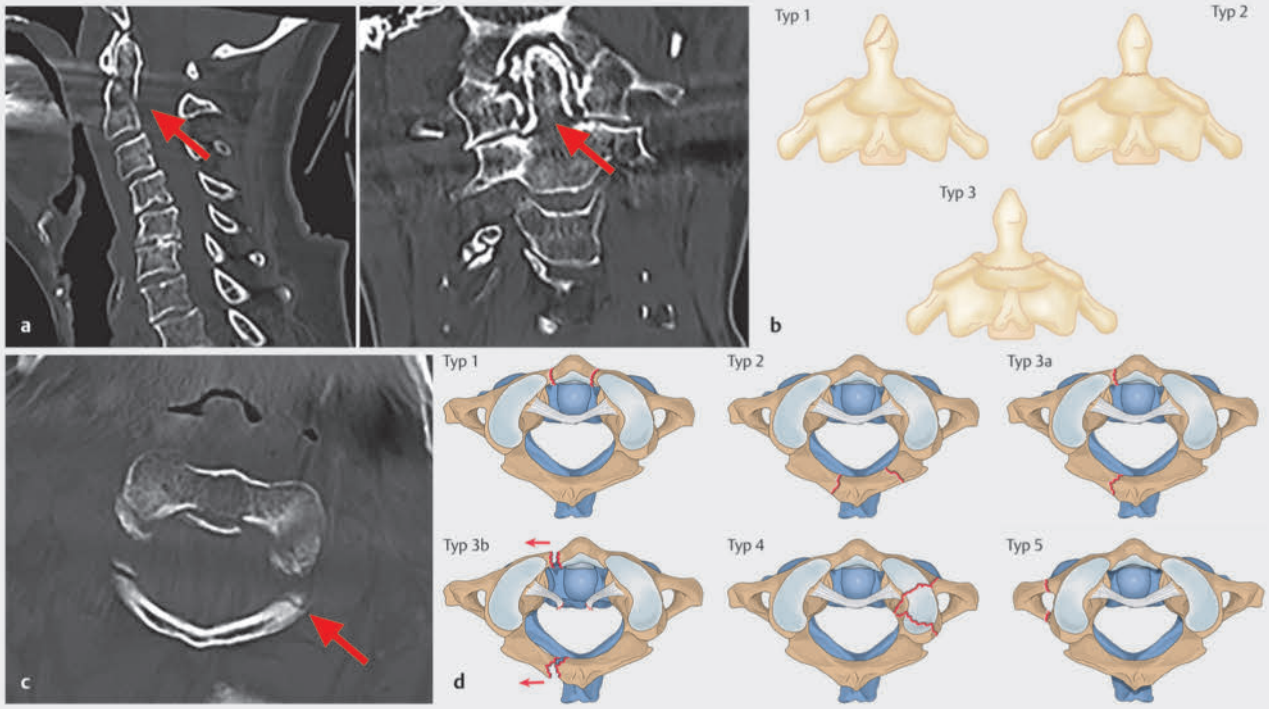

▸ **Abb. 2** CT-Diagnostik einer HWK-2-Fraktur (Typ Anderson II) und kombinierten HWK-1-Fraktur (Typ Jefferson II).
a CT-HWS mit abgebildeter Dens-Fraktur in der sagittalen sowie koronaren Schicht (Pfeil).
b Klassifikation nach Anderson und D'Alonzo (Quelle: Burgener F. Wirbelsäule. In: Burgener F, Herzog C, Meyers S et al., Hrsg. Differenzialdiagnosen in der Computertomografie. 2. Aufl. Stuttgart: Thieme; 2013. doi:10.1055/b-004-133322).
c CT-HWS mit partiell abgebildeter HWK-1-Fraktur in der axialen Schicht.
d Fraktureinteilung nach der Klassifikation nach Gehweiler.

Zur Unterscheidung zwischen einer frischen und einer älteren Wirbelkörperfraktur sollte daher im Anschluss an die native Röntgen- und/oder CT-Untersuchung gegebenenfalls eine MRT-Diagnostik erwogen werden. Okkulte Wirbelkörperfrakturen lassen sich besonders gut in der T2-Wichtung sowie in der sogenannten STIR-Sequenz (Short-Tau Inversion Recovery) darstellen. Ebenso können diskoligamentäre Verletzungen, welche auf eine Instabilität des Wirbelsäulensegmentes hinweisen, in der Regel gut darstellt werden.

Trotz dreidimensionaler radiologischer Darstellung kann eine Instabilität nicht immer mit Sicherheit ausgeschlossen werden. In diesen Fällen eignet sich eine radiologische Funktionsaufnahme der Wirbelsäule, welche weitere Erkenntnisse hinsichtlich der Stabilität des Wirbelkörpersegmentes liefern kann.

Die im Bereich der BWS/LWS gebräuchlichste Frakturklassifikation ist die Klassifikation der Arbeitsgemeinschaft für Osteosynthesefragen (AO-Klassifikation; s. ▸ **Tab. 2**), dabei wird im Bereich der Wirbelsäule der Entstehungsmechanismus der Verletzung berücksichtigt, um zu unterscheiden zwischen

- einer stabilen A-Fraktur (Kompressionsfraktur),
- einer B-Verletzung (Distraktionsfraktur) sowie
- einer C-Verletzung (Rotationsfraktur).

In dem Fallbeispiel hat sich die Patientin neben weiteren Verletzungen eine sogenannte Chance-Fraktur zugezogen. Bei der vorliegenden Chance-Fraktur des BWK-4 handelt es sich um eine B1-Fraktur, die auf dem Boden einer einwirkenden Flexions-/Distraktionskraft im Rahmen des Sturzgeschehens entstanden und als hochgradig instabil zu werten ist. Im CT stellt sich die Fraktur durch eine ossäre Zerreißung des BWK-4 und Dornfortsatzes dar (s. ▸ **Abb. 3**).

Eine optimale Therapie gestaltet sich aufgrund der Komplexität älterer unfallchirurgischer Patienten oft schwierig. Stabile Frakturen der BWS und LWS können abhängig vom Alignement der Wirbelsäule und Schmerzlevel des Patienten oftmals auch konservativ behandelt werden. Dies beinhaltet eine angepasste Schmerztherapie und Mobilisierung des Patienten sowie die Behandlung einer

Dieses Dokument wurde zum persönlichen Gebrauch heruntergeladen. Vervielfältigung nur mit Zustimmung des Verlages.

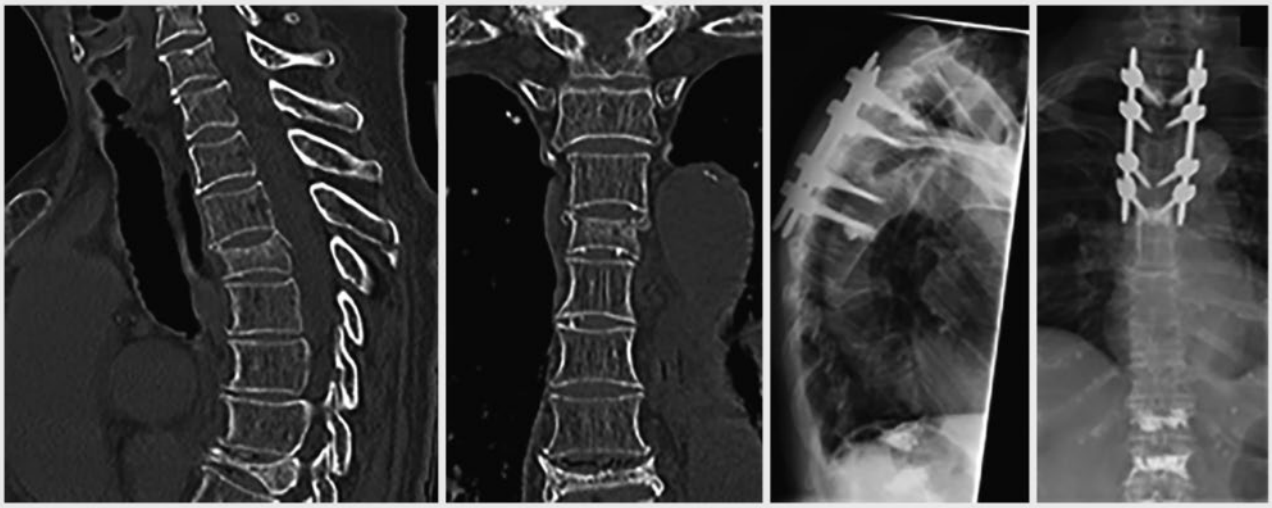

▶ **Abb. 3** BWK-4-Fraktur in der sagittalen sowie koronaren Schicht.
a CT BWS in der sagittalen Schicht, Fraktur BWK 4 mit Beteiligung der Hinterkante.
b CT BWS in der koronaren Schicht.
c Postoperative Röntgenkontrolle seitlich; Z. n. Anlage eines Fixateur interne auf Höhe BWK 2/3 auf BWK 5/6.
d Strahlengang a.–p.

▶ **Tab. 2** AO-Klassifikation der Wirbelsäule.

Typ	Entstehungsmechanismus	Kennzeichen
Typ A	Kompressionsfrakturen	A1: stabile Impaktionsbrüche A2: Spaltbrüche A3: inkomplette Berstungsbrüche A4: Berstungsspalt-/komplette Berstungsfraktur
Typ B	Distraktionsverletzungen	B1: monosegmentale ossäre Distraktion (Chance-Fraktur) B2: Flexionsverletzung mit Zerreißung des dorsalen Bandapparats B3: Hyperextensionsverletzung mit ventraler Zerreißung des Bandapparats
Typ C	Rotationsverletzungen	Dislokations-/Translationsverletzung mit schwerer Dislokationsstellung

zugrunde liegenden Osteoporose, die ihrerseits wiederum eine Schmerzlinderung erwirken kann [19]. Der Einsatz von extrakorporalen Stützorthesen ist bei älteren Patienten eher kritisch zu hinterfragen, da die Compliance der Patienten oftmals gering ist und sich die Evidenzlage zum Nutzen diesbezüglich ebenfalls als gering darstellt.

Die operative Stabilisierung der Wirbelsäule des älteren Patienten beinhaltet insbesondere minimalinvasive Eingriffe favorisiert mit geringst möglicher Invasivität, Weichteiltrauma bzw. Blutverlust. Daher hat die perkutane Stabilisierung der Wirbelsäule beim älteren Patienten eine übergeordnete Bedeutung.

Einzelne Wirbelkörper können nach stattgehabter Kompressionsfraktur mit einer isolierten Zementaugmentation des Wirbelkörpers im Rahmen einer Kyphoplastie und Vertebroplastie versorgt werden. Bei der Kyphoplastie wird der Wirbelkörper vor der Zementaugmentation durch ein Ballonsystem aufgerichtet und der entstandene Hohlraum mit Polymethylmethacrylat-(PMMA-)Zement aufgefüllt. Dabei kann eine Aufrichtung der Wirbelkörpersinterung um bis zu 70% erreicht werden sowie eine Aufrichtung der segmentalen Kyphose von bis zu 10% [20].

Bei der Vertebroplastie findet hingegen keine Aufrichtung des Wirbelkörpers statt, und der Zement wird zur Schmerzlinderung in den frakturierten Wirbelkörper injiziert. Trotz Berücksichtigung zahlreicher Vorsichtsmaßnahmen wie dem Anhärten des Knochenzementes, einer langsamen Injektion bei geringem Druck oder der intraoperativen Erhöhung des PEEP kommt es bei der Augmentation immer wieder zum unerwünschten Austritt

Dieses Dokument wurde zum persönlichen Gebrauch heruntergeladen. Vervielfältigung nur mit Zustimmung des Verlages.

von PMMA in den umliegenden Venenplexus oder Spinalkanal. Diese Komplikationen bleiben jedoch meist asymptomatisch und führen nur in seltenen Fällen zu Komplikationen wie einer Zementembolie.

Bei fortgeschrittener Fehlstellung der Wirbelsäule, Protrusion der Wirbelkörperhinterkante und instabilen Frakturen ist eine alleinige Zementaugmentation des Wirbelkörpers jedoch nicht ausreichend. In diesen Fällen wird oftmals die Aufrichtung und dorsale interne Fixation angewandt, die in Kombination mit einer Zementaugmentation der Pedikelschrauben eine geringere Lockerung bei osteoporoseassoziierten Wirbelkörperfrakturen aufweist [21].

Beckeninsuffizienz-/Azetabulumfrakturen

Aufgrund der demografischen Entwicklung zeigt auch die Inzidenz osteoporotischer Frakturen des Beckenrings in den letzten Jahrzehnten einen deutlichen Anstieg. Unterschieden werden müssen dabei insbesondere Frakturen des Azetabulums von den hinteren Beckenringfrakturen, die oftmals ohne erinnerliches Trauma auftreten können und daher auch als Beckeninsuffizienzfrakturen (FFP = Fragility Fracture of the Pelvis) bezeichnet werden.

Die *Therapie* der hinteren Beckenringfraktur hängt entscheidend von der Schmerzsymptomatik sowie der Mobilisationsfähigkeit des Patienten ab und kann häufig konservativ durchgeführt werden. Zur Sicherung der frühestmöglichen Mobilisierung machen Azetabulumfrakturen hingegen im überwiegenden Teil der Fälle eine operative Intervention erforderlich. Die endoprothetische Rekonstruktion des Hüftgelenks mit speziellen Abstützpfannen spielt bei älteren Patienten mit Azetabulumfrakturen eine zunehmend größere Rolle, während derartige Frakturen bei jüngeren Patienten häufiger osteosynthetisch rekonstruiert werden.

Aufgrund ihrer biomechanischen Besonderheiten wurde für die Beckeninsuffizienzfraktur eigens eine neuartige *Frakturklassifikation* entwickelt: die sog. FFP-Klassifikation nach Rommens et al., in der auch Therapieempfehlungen berücksichtigt werden [22].

Die *Diagnostik*/Identifikation der Beckeninsuffizienzfrakturen ist jedoch oftmals erschwert und auch im CT häufig nur schwer ersichtlich. Neben der MRT-Diagnostik könnte daher zukünftig die Dual-Energy-CT eine weitere richtungweisende Untersuchungsmethode darstellen. Dabei wird mit einer simultanen Aufnahme von zwei CT-Datensätzen die Untersuchung mit verschiedenen Röntgenenergien ermöglicht, um eine genauere Gewebedifferenzierung zu gewährleisten. Da die CT-Diagnostik flächendeckend zur Verfügung steht, könnte diese Untersuchungsmethode gerade bei älteren Patienten zunehmende Bedeutung erlangen.

FALLBEISPIEL

Bei einem erneuten Stolpersturz 5 Monate später kam es zur erneuten stationären Aufnahme und operativen Versorgung einer pertrochantären Femurfraktur rechts (AO 31-A2.3; s. ▶ **Abb. 4**). Nach geschlossener Reposition erfolgte die Frakturstabilisierung mittels zementaugmentierter Marknagelosteosynthese. Im Rahmen der Osteoporoseabklärung zeigte sich laborchemisch eine Hypovitaminose (Vitamin D 18,4 ng/ml, Normbereich 20,0–100,0 ng/ml), diesbezüglich wurde die bereits bestehende Vitamin-D-Supplementation erhöht.

Im Fortgang ereigneten sich weitere häusliche Stürze mit daraus resultierenden Deckplattenimpressionsfrakturen des BWK 12 sowie HWK 7, die konservativ behandelt werden konnten.

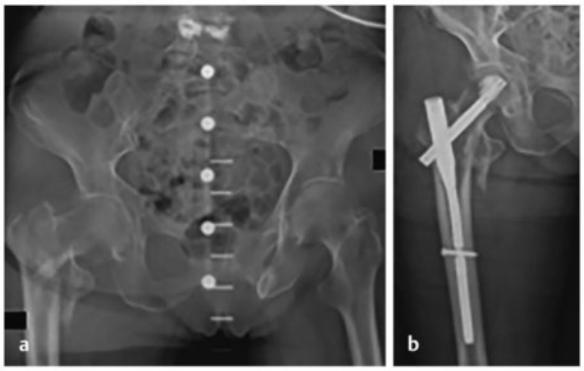

▶ **Abb. 4** Pertrochantäre Femurfraktur rechts AO 31-A2.3.
a Präoperative Röntgenaufnahme.
b Postoperative a.–p. Röntgenaufnahme nach Versorgung mittels zementaugmentiertem Marknagel.

Die operative Versorgung erfolgt dann meist mit einer Schraubenosteosynthese des hinteren Beckenrings. Komplexere Fälle können auch eine lumbopelvine Stabilisierung erforderlich machen, ggf. muss eine Rekonstruktion des vorderen Beckenrings, etwa durch einen subkutanen Fixateur interne, in Erwägung gezogen werden.

Merke

Bei Becken-/Azetabulumfrakturen des älteren Patienten handelt es sich immer um eine individuelle Therapieentscheidung unter Berücksichtigung der Komorbiditäten, der Weichteilsituation sowie individueller Bedürfnisse des Patienten.

Auch die osteologischen Besonderheiten von Patienten mit Beckeninsuffizienzfrakturen müssen berücksichtigt und adressiert werden. Bei einem überwiegenden Teil älterer Patienten mit Knochenfrakturen liegt zusätzlich ein Vitamin-D-Mangel vor, der eine *Osteomalazie* begüns-

Dieses Dokument wurde zum persönlichen Gebrauch heruntergeladen. Vervielfältigung nur mit Zustimmung des Verlages.

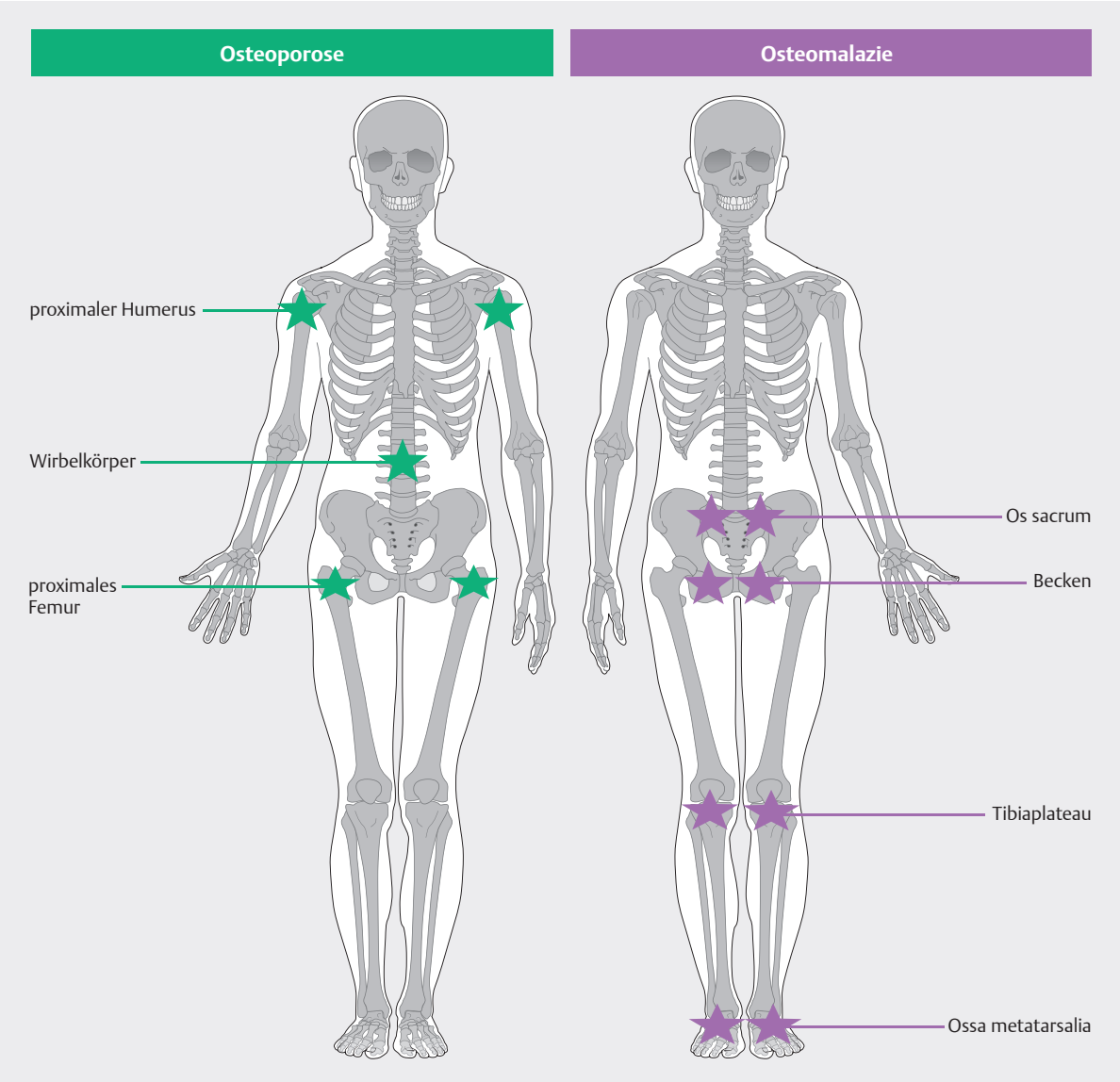

▶ **Abb. 5** Typische Prädilektionsstellen für osteomalazieassoziierte Insuffizienzfrakturen bzw. osteoporoseassoziierte Frakturen.

tigen kann. So ist es nicht verwunderlich, dass die FFP eher als Insuffizienzfraktur gewertet wird und von der Lokalisation typischer osteoporoseassoziierter Frakturen abweicht (▶ **Abb. 5**, nach Tiefenbach et al. [23]).

Frakturen der oberen Extremität

Proximale Humerusfraktur

Merke

Die proximale Humerusfraktur stellt eine klassische Indikatorfraktur für eine zugrunde liegende Osteoporose dar und ist neben der distalen Radiusfraktur die häufigste Frakturform der oberen Extremität bei älteren Menschen.

Obwohl der Humerus nicht zu den klassischen lasttragenden Knochen gehört, ist die Bedeutung der Funktionalität gerade beim älteren Patienten von übergeordneter Relevanz. Viele dieser Patienten sind von Hilfsmitteln wie Rollatoren, Unterarmgehstützen und Gehstöcken abhängig, und auch zur Sicherung der Körperbalance hat die obere Extremität oftmals eine wesentliche Funktion. Insofern können auch Verletzungen der oberen Extremitäten mit einem Verlust der Mobilität einhergehen und müssen bei der Therapieentscheidung berücksichtigt werden.

Dieses Dokument wurde zum persönlichen Gebrauch heruntergeladen. Vervielfältigung nur mit Zustimmung des Verlages.

TIPP
Die nach Neer über Jahrzehnte gültigen Kriterien für eine operative Versorgung bei Achsabweichung > 45°, Kalottendislokation > 1 cm und Dislokation des Tuberculum majus > 5 mm können somit nicht unbedacht auf die Therapieentscheidung bei älteren Patienten angewandt werden [24].

Neben dem erhöhten Risiko für die Entstehung einer avaskulären Nekrose des Humeruskopfes muss zudem die Beschaffenheit der Rotatorenmanschette bedacht werden. Im Falle der häufig angewandten Marknagelosteosynthese oder der Plattenosteosynthese des proximalen Humerus mit winkelstabilen Implantaten, welche ergänzend eine Augmentation des Schraubenlagers mit Knochenzement ermöglichen, sollte stets die anschließende Nachbehandlung des Patienten individuell berücksichtigt und in die Therapieentscheidung mit einbezogen werden. Zunehmend häufiger wird bei älteren Patienten mit proximaler Humerusfraktur daher die endoprothetische Versorgung indiziert, wobei die Implantation einer inversen Frakturprothese aufgrund der oftmals reduzierten Beschaffenheit der Rotatorenmanschette zunehmend an Bedeutung gewinnt.

Distale Radiusfraktur

Die distale Radiusfraktur stellt bislang auch weiterhin eine klassische Domäne der konservativen Frakturversorgung dar, deren Einteilung nach der AO-Klassifikation in extra-/intraartikuläre Frakturformen entscheidend ist. Dabei können durch eine geschlossene Frakturreposition, ggf. mit ergänzender Bruchspaltanästhesie und nachfolgender Immobilisation der Fraktur, in der Regel gute Repositionsergebnisse erreicht werden. Bei höhergradig dislozierten Frakturen – unter Berücksichtigung des Böhler-Winkels [25] bzw. bei intraartikulären Frakturen – kommen überwiegend die volare winkelstabile Plattenosteosynthese und nur in Einzelfällen, je nach Frakturkomplexität, ergänzende Stabilisierungen mittels Fixateur externe oder Kirschner-Drähten zum Einsatz.

Cave
Radiusfrakturen zählen zu den sogenannten Indexfrakturen und stehen oftmals zu Beginn einer osteoporoseassoziierten Frakturkarriere. Ihnen gilt daher ein besonderes Augenmerk für mögliche Ursachen der Frakturentstehung.

Hüftgelenknahe Femurfrakturen

Merke
Die hüftgelenknahen Femurfrakturen gehören zu den häufigsten Frakturen im Alter mit der Besonderheit, dass diese Gruppe neben der hohen Mortalitätsrate mit erheblichen funktionellen Einschränkungen der Lebensqualität einhergeht [26].

Die Behandlungsstrategie beinhaltet neben der zeitnahen Frakturversorgung sowie dem Ko-Management der Begleiterkrankungen insbesondere die sofortige vollbelastende Mobilisation des Patienten. Dieser zuletzt genannte Punkt gilt als notwendiger Grundsatz zur Erreichung des Hauptziels – die Wiederherstellung des zuvor bestehenden funktionellen Status. Eine Teilbelastung der unteren Extremitäten ist diesen Patienten in aller Regel koordinativ nicht möglich, dies konnte in einer vergleichenden Studie gegenüber einem jungen Kontrollkollektiv klar gezeigt werden [27].

Merke
Die bedeutsamsten Frakturen dieser Region sind die Schenkelhals-, die pertrochantären und die periprothetischen bzw. periimplantären Femurfrakturen.

Einteilung

Die Einteilung der Schenkelhalsfrakturen erfolgt in der Regel nach der Pauwels- und der Garden-Klassifikation [28].

Bei der Pauwels-Klassifikation wird dazu der Winkel des Frakturverlaufs zur Horizontalebene angegeben:
- Pauwels I° < 30°,
- Pauwels II° = 30–70°,
- Pauwels III° > 70°.

Die Garden-Klassifikation richtet sich nach dem Dislokationsgrad der Fraktur:
- Garden I = keine Dislokation des Hüftkopfes,
- Garden II = geringe Dislokation/axiale Einstauchung,
- Garden III = Adduktionsfraktur mit starker Dislokation,
- Garden IV = komplette Dislokation des Hüftkopfes.

Daraus ergibt sich eine therapeutische Konsequenz, da eine „stabile“ Fraktur (nicht disloziert – Garden Typ I oder II) mittels Osteosynthese versorgt werden kann (Hüftkopf erhaltend), während bei einer „instabilen“ Fraktur (disloziert – Garden Typ III oder IV) aufgrund der Verletzung der A. circumflexa femoris ein hohes Hüftkopfnekroserisiko besteht und somit der Ersatz des Hüftkopfes mittels Endoprothese erforderlich wird.

Bei älteren Patienten muss zudem in besonderem Maße der Allgemeinzustand und die zu erwartende Lebensprognose berücksichtigt werden. Übergeordnetes Ziel sollte neben einer raschen schmerzadaptierten Vollbelastung die definitive Frakturversorgung in einer Operation im Sinne einer „Single Shot Surgery“ sein. Da die Komplikationsrate nach einer rekonstruktiven proximalen Frakturversorgung des Femurs mit mindestens 20% angegeben wird [29], die endoprothetische Versorgung bei Schenkelhalsfrakturen des älteren Patienten hingegen eine deutlich geringere Komplikationsrate aufweist, ist auch bei geringer Dislokation zunehmend häufiger eine endoprothetische Versorgung indiziert.

Dieses Dokument wurde zum persönlichen Gebrauch heruntergeladen. Vervielfältigung nur mit Zustimmung des Verlages.

FALLBEISPIEL

Ein Jahr später wurde Frau M. abermals durch den Rettungsdienst vorstellig bei Z. n. Sturz aus dem Rollstuhl im Pflegeheim. Die Patientin zog sich hierbei eine mediale Schenkelhalsfraktur links zu. Noch am Aufnahmetag wurde die Implantation einer Duokopfprothese links durchgeführt (▶ **Abb. 6**).

Die zuletzt erhobenen Scores zur Einschätzung des Allgemeinzustandes, der geriatrischen Begleiterkrankungen und Mobilität zeigen eine nun deutlich eingeschränkte Konstitution, wobei die Patientin inzwischen zunehmend demenzielle kognitive Veränderungen aufwies, und deuten auf eine erhebliche Einschränkung der Lebensqualität und Selbstständigkeit hin, welche es frühzeitig im Sinne einer Sekundärprävention abzuwenden gilt.

Aktuelle Klassifikationen:

- ASA (Klassifikation des präoperativen Risikos der American Society of Anesthesiologists): 3 [7]
- CCI = Charlson Comorbidity Index: 3 [8]
- Parker Mobility Score: 0 [9]

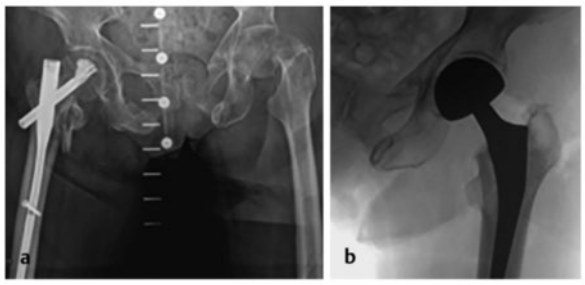

▶ **Abb. 6** Mediale Schenkelhalsfraktur links.
a Präoperative Röntgenaufnahme.
b Frakturversorgung durch eine Duokopfprothese links.

Ob diese mit einer Duokopfprothese im Sinne einer Hemiprothese oder einer Totalendoprothese erfolgt und welcher operative Zugangsweg dafür angewandt wird, bleibt derzeit Gegenstand der Diskussion. Bei den Frakturen der Trochanterregion ist die Rekonstruktion mittels intra- oder extramedullärer Osteosynthese hingegen klar die Therapie der Wahl.

Aufgrund ihrer, in biomechanischen Tests belegten, höheren Belastbarkeit werden intramedulläre Verfahren wie die Marknagelosteosynthese insbesondere bei instabilen Frakturen eingesetzt, während extramedulläre Systeme, wie die dynamische Hüftschraube (DHS), vornehmlich bei einfacheren Frakturformen zur Geltung kommen. Die Marknagelosteosynthese bietet in einzelnen Implantaten wie dem PFNA (proximale Femurnagel-Antirotation) darüber hinaus die Möglichkeit der Zementaugmentation der Klinge im Bereich des Kopf-/Halsfragments.

▶ **Tab. 3** Vancouver-Klassifikation zur Einteilung der periprothetischen Frakturen.

Frakturlokalisation	Typ
Trochanterregion	A_G: Trochanter major A_L: Trochanter minor
distal des Trochanter minor bis zur Prothesenspitze	B1: stabile Prothese B2: gelockerte Prothese B3: reduzierte Knochenqualität des Implantatlagers
unterhalb des Implantatlagers gelegene Fraktur	C

Periprothetische bzw. periimplantäre Frakturen

Frakturen im Bereich von Endoprothesen bzw. anderen Implantaten (z. B. Platten oder Marknägeln) werden als periprothetische bzw. periimplantäre Frakturen bezeichnet. Aufgrund der hohen Anzahl an implantierten Hüft- und Knieendoprothesen finden sich diese Frakturen am häufigsten im Bereich des Femurs. Vor dem Hintergrund, dass auch hierfür steigende Zahlen in den Prothesenregistern zu verzeichnen sind, muss von einer Steigerung der periprothetischen Frakturen in den kommenden Jahren ausgegangen werden.

Eingeteilt werden periprothetische Frakturen bei einliegender Hüftprothese nach der Vancouver- (nach Duncan u. Masri [30]) bzw. nach der Rorabeck-Klassifikation bei einliegender Knieprothese (▶ **Tab. 3**).

Aus traumatologischer Sicht stellt die Gruppe der periprothetischen/Periimplantatfrakturen immer eine Einzelfallsituation dar, die einer individuell angepassten chirurgischen Therapie zugeführt werden muss. Der Großteil dieser Frakturen muss operativ versorgt werden, wobei diese Eingriffe häufig komplex sind. Sofern eine stabile Verankerung der Prothese im Knochen besteht, kann eine Osteosynthese durchgeführt werden. Das einliegende Implantat erschwert jedoch die Osteosynthese, da die Schrauben nicht in gewünschter, üblicher Art und Weise mittig am Knochen angebracht werden können, sondern seitlich am Prothesenschaft vorbei platziert werden müssen. Zum einen bedingt dies eine kürzere Verankerungstiefe der Schraube und somit eine geringere Haltekraft. Zum anderen können winkelstabile Schrauben dann häufig nicht mehr verwendet werden, welche jedoch gerade beim osteoporotischen Knochen von besonderer Relevanz wären.

Spezielle Plattensysteme sind notwendig, um auch in solchen Situationen noch ausreichend Halt zu gewinnen. Eine Möglichkeit sind sogenannte „locking Attachment plates“, die entsprechend einer Rucksackplatte auf die bestehende Platte angeschraubt werden und ihrerseits

Dieses Dokument wurde zum persönlichen Gebrauch heruntergeladen. Vervielfältigung nur mit Zustimmung des Verlages.

Schraubenlöcher aufweisen, mit denen eine Verankerung am Prothesenschaft vorbei erzielt werden kann [31]. Des Weiteren können polyaxiale winkelstabile Plattensysteme verwendet werden, welche es dem Operateur ermöglichen, die Schrauben in Areale mit hochwertigerer Knochenqualität oder am Prothesenschaft vorbei zu positionieren [32]. Eine weitere Möglichkeit der Fixation sind Cerclagen, die in den Platten verankert werden [31].

Bei fehlender Verankerung der Prothese im Knochen ist der Prothesenwechsel die Therapie der Wahl. Solche Eingriffe sind chirurgisch sehr aufwendig und insbesondere für geriatrische Patienten sehr belastend.

Atypische Femurfraktur (AFF)

Eine weitere besondere Frakturentität des älteren Patienten stellen atypische Femurfrakturen (AFF) dar. Diese treten in den krafttragenden langen Röhrenknochen auf, wobei die am häufigsten beschriebene Lokalisation dieser Frakturen im Bereich des Femurs in der subtrochantären Region liegt. Typischerweise sind diese Frakturen mit einer langjährigen Einnahme von Bisphosphonaten oder Denusomab, aber auch Glukokortikosteroiden und Protonenpumpeninhibitoren assoziiert [33]. Die Prävalenz der AFF ist mit einem Anteil von 3,2–50 Fällen pro 100 000 Patientenjahren sehr selten [33]. Pathophysiologisch ist die Entstehungsgenese dieser Frakturen noch unklar und weiterhin Teil der gegenwärtigen Forschungen.

Obwohl diese Fraktur wie auch die Kiefernekrose erst durch eine medikamentöse Osteoporosetherapie verursacht zu werden scheint, überwiegen dennoch klar die Vorteile der medikamentösen Osteoporosetherapie, da es nur bei einem Bruchteil der behandelten Patienten zu derartigen unerwünschten Nebenwirkungen kommt und der Nutzen der medikamentösen Therapie klar überwiegt.

Nachbehandlung und Sekundärprävention

Merke

Das Vorliegen einer Fragilitätsfraktur gilt als größter Risikofaktor für das Auftreten einer weiteren Frakturentität. Deshalb kommt der weiterführenden Behandlung dieser Patienten zur Prävention eine besondere Bedeutung zu.

Die Osteoporosetherapie stellt dabei einen wichtigen Teilaspekt der Sekundärprävention dar. Bislang erhalten nur etwa 11–16% aller Frauen sowie 3,4% aller Männer mit Osteoporose eine adäquate Therapie [34]. Selbst nach einer unmittelbar im Anschluss an die Frakturversorgung im Krankenhaus eingeleiteten medikamentösen Osteoporosetherapie lässt die Therapieadhärenz der Patienten entsprechend der aktuellen Datenlage rapide nach.

Ein Fracture Liaison Service (FLS) ist eine neue Möglichkeit, die Diagnostik und Therapie der Osteoporose abzusichern und die Versorgungslücke der Patienten zwischen Krankenhaus und dem niedergelassenen Bereich nachhaltig zu schließen. Die Schlüsselfunktion in einem FLS kommt dabei einer koordinierenden Person zu, welche die Patienten von der stationären Aufnahme über den Krankenhausaufenthalt hinaus kontrolliert und ggf. die Diagnostik der Osteoporose und die Einstellung einer antiosteoporotischen Therapie einleitet. Hier sind insbesondere die Koordination der Risikoevaluierung mittels DVO-Fragebogen, Initiierung von Laboruntersuchung und ggf. eine Dual-Röntgen-Absorptiometrie (DXA-Messung) zu erwähnen.

Neben der Frühmobilisation und ggf. Anpassung einer Osteoporosetherapie haben das Sturzassessment und daraus resultierende Empfehlungen im Rahmen der geriatrischen Nachbehandlung eine weitere wesentliche Bedeutung. Mit spezifischen Übungsanleitungen und Aufklärungsarbeiten kann den Patienten, Betreuern und Angehörigen damit ein Instrument an die Hand gegeben werden, mit dem nachweislich weitere Sturzereignisse und konsekutiv Folgefrakturen minimiert werden können.

KERNAUSSAGEN

- Im Alter führen bereits Niedrigenergietraumata wie etwa Stolperstürze zu schwerwiegenden Verletzungen.
- Die demografische Entwicklung lässt eine erhebliche Zunahme der Anzahl geriatrischer Frakturen erwarten.
- Häufig kommt es bei älteren Menschen zu Hüft- und Wirbelkörperfrakturen, gefolgt von Frakturen des Schulter-/Handgelenks sowie Rippenfrakturen.
- Osteoporose stellt einen der Hauptrisikofaktoren für Wirbelkörperfrakturen im Alter dar.
- Frakturen im Alter erfordern eine rasche, belastungsstabile Versorgung, damit eine zeitnahe Re-Mobilisierung der Patienten möglich ist.
- Die Traumafolgen können ernsthafte Auswirkungen auf die Lebensqualität der Patienten haben. Von großer Relevanz ist deshalb ein interdisziplinäres Behandlungskonzept, bei welchem nicht nur der Behandlung der Begleiterkrankungen wesentliche Bedeutung zukommt, sondern insbesondere auch die Mobilisierung unter physiotherapeutischer Anleitung.

Dieses Dokument wurde zum persönlichen Gebrauch heruntergeladen. Vervielfältigung nur mit Zustimmung des Verlages.

Interessenkonflikt

Erklärung zu finanziellen Interessen
Forschungsförderung erhalten: nein; Honorar/geldwerten Vorteil für Referententätigkeit erhalten: nein; Bezahlter Berater/interner Schulungsreferent/Gehaltsempfänger: nein; Patent/Geschäftsanteile/Aktien (Autor/Partner, Ehepartner, Kinder) an Firma: nein. Patent/Geschäftsanteile/Aktien (Autor/Partner, Ehepartner, Kinder) an Firma (Nicht-Sponsor der Veranstaltung): nein.

Erklärung zu nichtfinanziellen Interessen
Die Autoren geben an, dass kein Interessenkonflikt besteht.

Autorinnen/Autoren

Carl Neuerburg
Priv.-Doz. Dr. med., Oberarzt Klinik für Allgemeine, Unfall- und Wiederherstellungschirurgie, Klinikum der Universität München, LMU München, stellvertretender Sektionsleiter Alterstraumatologie – Campus Großhadern & Innenstadt.

Julia Schneller
Dr. med. Assistenzärztin an der Klinik für Allgemeine, Unfall- und Wiederherstellungschirurgie, Klinikum der Universität München, LMU München.

Christian Kammerlander
Prof. Dr. med., Stellvertretender Direktor der Klinik für Allgemeine, Unfall- und Wiederherstellungschirurgie, Klinikum der Universität München, LMU München, Leitender Oberarzt, Standortleiter Großhadern, Sektionsleiter Becken- und Wirbelsäulenchirurgie, Sektionsleiter Alterstraumatologie – Campus Großhadern & Innenstadt.

Korrespondenzadresse

PD Dr. med. Carl Neuerburg
Klinik für Allgemeine, Unfall- und Wiederherstellungschirurgie
Klinikum der Universität München, LMU München
Campus Großhadern
Marchioninistraße 15
81377 München
carl.neuerburg@med.uni-muenchen.de

Wissenschaftlich verantwortlich gemäß Zertifizierungsbestimmungen

Wissenschaftlich verantwortlich gemäß Zertifizierungsbestimmungen für diesen Beitrag ist PD Dr. med. Carl Neuerburg, München.

Literatur

[1] Sambrook PN, Cameron ID, Chen JS et al. Influence of fall related factors and bone strength on fracture risk in the frail elderly. Osteoporos Int 2007; 18: 603–610

[2] Rau CS, Lin TS, Wu SC et al. Geriatric hospitalizations in fall-related injuries. Scand J Trauma Resusc Emerg Med 2014; 22: 63

[3] Friedman SM, Mendelson DA. Epidemiology of fragility fractures. Clin Geriatr Med 2014; 30: 175–181

[4] Haussler B, Gothe H, Gol D et al. Epidemiology, treatment and costs of osteoporosis in Germany-the BoneEVA Study. Osteoporos Int 2007; 18: 77–84

[5] Baroni M, Serra R, Boccardi V et al. The orthogeriatric comanagement improves clinical outcomes of hip fracture in older adults. Osteoporos Int 2019; 30: 907–916. doi:10.1007/s00198-019-04858-2

[6] McCusker J, Bellavance F, Cardin S et al. Detection of older people at increased risk of adverse health outcomes after an emergency visit: the ISAR screening tool. J Am Geriatr Soc 1999: 1229–1237

[7] Irlbeck T, Zwissler B, Bauer A. ASA-Klassifikation. Wandel im Laufe der Zeit und Darstellung in der Literatur. Anaesthesist 2017; 66: 5–10

[8] Brusselaers N, Lagergren J. The Charlson Comorbidity Index in registry-based research. Meth Inform Med 2017; 56: 401–406

[9] Parker MJ, Palmer CR. A new mobility score for predicting mortality after hip fracture. J Bone Joint Surg Br 1993; 75: 797–798

[10] Hernlund E, Svedbom A, Ivergard M et al. Osteoporosis in the European Union: medical management, epidemiology and economic burden. A report prepared in collaboration with the International Osteoporosis Foundation (IOF) and the European Federation of Pharmaceutical Industry Associations (EFPIA). Arch Osteoporos 2013; 8: 136

[11] European Prospective Osteoporosis Study Group, Felsenberg D, Silman AJ et al. Incidence of vertebral fracture in europe: results from the European Prospective Osteoporosis Study (EPOS). J Bone Miner Res 2002; 17: 716–724

[12] DVO – Dachverband Osteologie. DVO-Leitlinie Osteoporose 2017. Im Internet: https://www.dv-osteologie.org/dvo_leitlinien/dvo-leitlinie-2017; Stand: 10.09.2019

[13] Brolin K. Neck injuries among the elderly in Sweden. Inj Control Saf Promot 2003; 10: 155–164

[14] Scharen S, Jeanneret B. Atlasfrakturen. Orthopäde 1999; 28: 385–393

[15] Anderson LD, D'Alonzo RT. Fractures of the odontoid process of the axis. J Bone Joint Surg Am 1974; 56: 1663–1674

[16] EffendiB, Roy D, Cornish B et al. Fractures of the ring of the axis. A classification based on the analysis of 131 cases. J Bone Joint Surg Br 1981; 63: 319–327

[17] Horn EM, Theodore N, Feiz-Erfan I et al. Complications of halo fixation in the elderly. J Neurosurg Spine 2006; 5: 46–49

[18] Wang H, Coppola M, Robinson RD et al. Geriatric trauma patients with cervical spine fractures due to ground level fall: five years experience in a level one trauma center. J Clin Med Res 2013; 5: 75–83

[19] Longo UG, Loppini M, Denaro L et al. Conservative management of patients with an osteoporotic vertebral fracture: a review of the literature. J Bone Joint Surg Br 2012; 94: 152–157

[20] Bostrom MP, Lane JM. Future directions. Augmentation of osteoporotic vertebral bodies. Spine 1997; 22: 38S-42S

Dieses Dokument wurde zum persönlichen Gebrauch heruntergeladen. Vervielfältigung nur mit Zustimmung des Verlages.

[21] Krappinger D, Kastenberger TJ, Schmid R. Die Behandlung osteoporotischer Wirbelkörperfrakturen mit augmentierter Instrumentation. Operative Orthopädie und Traumatologie 2012; 24: 4–12

[22] Rommens PM, Hofmann A. Comprehensive classification of fragility fractures of the pelvic ring: Recommendations for surgical treatment. Injury 2013; 44: 1733–1744

[23] Tiefenbach M, Scheel M, Maier A et al. Osteomalazie – Klinik, Diagnostik und Therapie. Z Rheumatol 2018; 77: 703–718

[24] Neer CS 2nd. Displaced proximal humeral fractures. II. Treatment of three-part and four-part displacement. J Bone Joint Surg Am 1970; 52: 1090–1103

[25] Böhler J. Die Komplexverletzung der Hand. Taktik der Sofortversorgung frischer Verletzungen. Unfallheilkunde 1977; 80: 39–42

[26] Kammerlander C, Gosch M, Kammerlander-Knauer U et al. Long-term functional outcome in geriatric hip fracture patients. Arch Orthopaed Trauma Surg 2011; 131: 1435–1444

[27] Kammerlander C, Pfeufer D, Lisitano LA et al. Inability of older adult patients with hip fracture to maintain postoperative weight-bearing restrictions. J Bone Joint Surg Am 2018; 100: 936–941

[28] Garden RS. Low-angle fixation in fractures of the femoral neck. J Bone Joint Surg Br 1961; 43: 647–663

[29] Nauth A, Creek AT, Zellar A et al.; Fixation using Alternative Implants for the Treatment of Hip fractures (FAITH) Investigators. Fracture fixation in the operative management of hip fractures (FAITH): an international, multicentre, randomised controlled trial. Lancet 2017; 389: 1519–1527

[30] Duncan CP, Masri BA. Fractures of the femur after hip replacement. Instr Course Lect 1995; 44: 293–304

[31] Kammerlander C, Kates SL, Wagner M et al. Minimally invasive periprosthetic plate osteosynthesis using the locking attachment plate. Operat Orthop Traumatol 2013; 25: 398–408, 410

[32] El-Zayat BF, Ruchholtz S, Efe T et al. NCB-plating in the treatment of geriatric and periprosthetic femoral fractures. Orthop Traumatol Surg Res 2012; 98: 765–772

[33] Shane E, Burr D, Abrahamsen B et al. Atypical subtrochanteric and diaphyseal femoral fractures: second report of a task force of the American Society for Bone and Mineral Research. J Bone Miner Res 2014; 29: 1–23

[34] Johnell K, Fastbom J. Undertreatment of osteoporosis in the oldest old? A nationwide study of over 700,000 older people. Arch Osteoporos 2009; 4: 17–23

Bibliografie

DOI https://doi.org/10.1055/a-0885-6324
Orthopädie und Unfallchirurgie up2date 2020; 15: 219–233
© Georg Thieme Verlag KG Stuttgart · New York
ISSN 1611-7859

ERRATUM

Frakturen im Alter

Carl Neuerburg, Julia Schneller, Christian Kammerlander. Orthopädie und Unfallchirurgie up2date 2020; 15: 219–233. doi:10.1055/a-0885-6324

Auf *Seite 219*, rechte Spalte, 2. Absatz von oben wurden die ersten zwei Sätze wie folgt geändert:
„Aufgrund der demografischen Entwicklung unserer Gesellschaft werden die „Baby Boomer“ im Jahr 2031 in den USA ein Alter von 85 Jahren erreicht haben. Dies bedeutet eine Verdreifachung der US-Bevölkerung der > 85-Jährigen von 5,5 Mio. im Jahr 2010 auf bis zu 19 Mio. im Jahr 2050 [3].

Auf *Seite 223*, Legende zu Abbildung 2 wurde der Abschnitt d wie folgt geändert:
„d Fraktureinteilung nach der Klassifikation nach Gehweiler.“

Dieses Dokument wurde zum persönlichen Gebrauch heruntergeladen. Vervielfältigung nur mit Zustimmung des Verlages.

Punkte sammeln auf CME.thieme.de

Diese Fortbildungseinheit ist in der Regel 12 Monate online für die Teilnahme verfügbar. Den genauen Einsendeschluss finden Sie unter **https://eref.thieme.de/CXCWD88**. Sollten Sie Fragen zur Online-Teilnahme haben, finden Sie unter **https://cme.thieme.de/hilfe** eine ausführliche Anleitung. Wir wünschen viel Erfolg beim Beantworten der Fragen!

Unter **https://eref.thieme.de/CXCWD88** oder über den QR-Code kommen Sie direkt zur Startseite des Wissenstests.

VNR 2760512020158722583

Thieme CME · Fortbildungspunkte 3

Frage 1

Der Anteil der Bevölkerung der > 85-Jährigen in den USA wird im Jahr 2050 auf welche Zahl ansteigen?

A bis zu 1 Million
B bis zu 5 Millionen
C bis zu 12 Millionen
D bis zu 19 Millionen
E bis zu 27 Millionen

Frage 2

Zur möglichst frühen Identifikation eines multimorbiden geriatrischen Patienten hat sich in der Alterstraumatologie ein Kurzfragebogen etabliert. Welcher?

A ASA-Fragebogen der American Society of Anesthesiologists
B ISAR-Screening (Identification of Seniors at Risk)
C Parker Mobility Score
D Charlson Comorbidity Index (CCI-Index)
E Barthel-Index

Frage 3

Der ISAR-Screening-Fragebogen gilt als positiv, wenn …

A alle Fragen mit „Ja“ beantwortet werden.
B 1 Frage mit „Ja“ beantwortet wird.
C 2 Fragen oder mehr mit „Ja“ beantwortet werden.
D 3 Fragen oder mehr mit „Ja“ beantwortet werden.
E keine Frage mit „Ja“ beantwortet wird.

Frage 4

Was beinhalten die Fragen des ISAR-Screening-Fragebogens *nicht*?

A kardiovaskuläre Risikofaktoren
B akute Veränderungen des Hilfebedarfs
C kognitive Einschränkungen
D Multimorbidität
E Hospitalisation

Frage 5

Welche Aussage zur Verwendung von Knochenzement in der Alterstraumatologie ist *nicht* zutreffend?

A Die Stabilität des Knochen-/Implantat-Interfaces wird verbessert.
B Eine der positiven Eigenschaften von Knochenzement ist das Defektauffüllungsvermögen.
C Die Osteoinduktion (Eigenschaft als Leitstruktur für die Knochenneubildung) spielt eine wesentliche Rolle bei der Augmentation.
D Bei der Verwendung von Knochenzement müssen auch Nebenwirkungen berücksichtigt werden.
E Die Verwendung von Knochenzement führt zu einer strukturellen Unterstützung des Knochens.

Frage 6

Die gebräuchlichste Frakturklassifikation im Bereich der Brust-/Lendenwirbelsäule wird durch die Arbeitsgemeinschaft für Osteosynthesefragen (AO) vorgegeben. Die AO-Klassifikation berücksichtigt dabei …

A die Einteilung des Wirbelkörpers in eine A-, B- und C-Säule.
B die Einengung des Spinalkanals.
C die Knochenqualität.
D die Dislokation der Fragmente nach kranial, dorsal oder ventral.
E den Entstehungsmechanismus in Kompressions-, Distraktions- und Rotationsverletzung.

Frage 7

Welche Verletzung zählt *nicht* zu einer typischen mit Osteomalazie assoziierten Fraktur?

A Beckenfraktur
B Sakrumfraktur
C Wirbelkörperfraktur
D Tibiaplateaufraktur
E Frakturen der Ossa metatarsalia

▸ **Weitere Fragen auf der folgenden Seite …**

Dieses Dokument wurde zum persönlichen Gebrauch heruntergeladen. Vervielfältigung nur mit Zustimmung des Verlages.

Punkte sammeln auf CME.thieme.de

Fortsetzung…

Frage 8

Die häufigsten periprothetischen/periimplantären Frakturen finden sich im Bereich des …

A Femurs
B Kniegelenks
C Unterschenkels
D Humerus
E Radius

Frage 9

Unter einer atypischen Femurfraktur (AFF) versteht man …

A eine Indexfraktur an typischer Lokalisation, jedoch ohne stattgehabtes Trauma.
B eine periprothetische Fraktur, ohne Dislokation oder Lockerung der Prothese.
C eine pathologische Fraktur auf dem Boden eines Osteoidosteoms, bei dem die Substantia compacta des Femurschafts geschwächt ist.
D eine subtrochantäre Fraktur nach langjähriger Glukokortikoid- oder Bisphosphonateinnahme.
E eine mediale Schenkelhalsfraktur mit begleitender Azetabulumfraktur und Subluxationsstellung des Femurkopfes.

Frage 10

Eine der folgenden Aussagen zur Aufgabe eines FLS (Fracture Liaison Service) ist *falsch*. Welche?

A Indikationsstellung und Beratung der operativen Versorgung sowie ggf. die Bestellung speziell an den osteoporotischen Knochen angepasster Implantate
B Kontrolle des Patienten während des stationären Aufenthaltes sowie über den Krankenhausaufenthalt hinaus
C Diagnostik der Osteoporose sowie ggf. die Einleitung sowie Einstellung einer antiosteoporotischen Therapie
D Schluss der Versorgungslücke zwischen Krankenhaus und dem niedergelassenen Bereich bei Patienten mit nachgewiesener Osteoporose
E Koordination der Risikoevaluierung mittels DVO-Fragebogen, Einleitung von Laborentnahmen sowie ggf. Dual-Röntgen-Absorptiometrie (DXA-Messung)

Dieses Dokument wurde zum persönlichen Gebrauch heruntergeladen. Vervielfältigung nur mit Zustimmung des Verlages.