

# Acne inversa/Hidradenitis suppurativa – Von der Pathogenese zur Therapie

## Acne inversa/Hidradenitis suppurativa – From Pathogenesis to Therapy

### Autoren

A. Schuch<sup>\*</sup>, M. Absmaier-Kijak<sup>\*</sup>, T. Volz

### Institut

Klinik und Poliklinik für Dermatologie und Allergologie am Biederstein, Fakultät für Medizin, Technische Universität München

### Bibliografie

DOI <https://doi.org/10.1055/a-0885-5152> |

Akt Dermatol 2019; 45: 277–287

© Georg Thieme Verlag KG Stuttgart · New York

ISSN 0340-2541

### Korrespondenzadresse

Dr. med. Thomas Volz, Klinik und Poliklinik für Dermatologie und Allergologie am Biederstein, Fakultät für Medizin, Technische Universität München, Biedersteiner Str. 29, 80802 München  
thomas.volz@tum.de

### ZUSAMMENFASSUNG

Acne inversa/Hidradenitis suppurativa (AI/HS) ist eine chronisch-entzündliche Hauterkrankung, die durch das rezidivierende Auftreten von entzündlichen Knoten, Abszessen, Fistelgängen und Narben v. a. in der Axillär-, Inguinal- und Perianalregion charakterisiert ist. In den letzten Jahren rückte die Erforschung der pathophysiologischen Grundlagen der AI/HS zunehmend in den wissenschaftlichen Fokus.

Parallel dazu wurde die Wirksamkeit neuer anti-inflammatorischer Therapien in klinischen Studien untersucht, die zum Teil schon Eingang in die klinische Routine gefunden haben. Schwerpunkt dieses Review ist es, den aktuellen Stand der AI/HS zugrundeliegenden pathophysiologischen Mechanismen darzustellen und die sich daraus ergebenden Konsequenzen sowohl für die konservative als auch für die operative Therapie abzuleiten.

### ABSTRACT

Acne inversa/hidradenitis suppurativa is a chronic inflammatory skin disease characterized by the appearance of subcutaneous inflammatory nodules, abscesses and formation of fistulas, sinus tracts and contracting scars. In the last years scientific interest in its pathophysiology has increasingly gained interest and numerous reports have aimed to identify crucial aspects leading to the ongoing inflammation. In parallel, new systemic therapeutic approaches have been reported targeting the inflammatory component of the disease. The aim of this review is to give an overview of the clinical presentation and the current knowledge on pathophysiology with a focus on the immune system fueling chronic cutaneous inflammation. Moreover, systemic anti-inflammatory therapy and surgical interventions are described and presented in the context of pathophysiological changes.

## Einleitung

Acne inversa/Hidradenitis suppurativa (AI/HS) ist eine chronisch entzündliche Hauterkrankung, die ihren Ursprung in den Haarfollikeln hat und sich bevorzugt axillär, inguinal, perianal, perineal und submammär manifestiert [1, 2]. Initial treten subkutane entzündliche Knoten auf, die sich im weiteren Verlauf zu tiefen, fluktuierenden Abszessen entwickeln können, aus denen sich dann ein eitrig fötides Sekret entleert [3, 4]. Nach Abklingen der akuten Entzündung können Fistelgänge sowie Narbenstränge verbleiben. Durch wiederkehrendes Auftreten von Abszessen kommt es allmählich zur Ausbreitung der Er-

krankung mit dem großflächigen Auftreten von Knoten, Abszessen, miteinander verbundenen Fistelgängen und kontrahierenden Narben [5].

## Diagnosestellung und Schweregrad-einteilung

Die Diagnose der AI/HS wird in erster Linie klinisch gestellt. Dabei steht die Inspektion der typischen Prädilektionsstellen (axillär, inguinal, perigenital und perianal, sowie bei Frauen auch submammär) an erster Stelle. Das Auftreten von follikulär gebundenen Pusteln, rezidivierenden (mind. 2 × innerhalb von 6 Monaten) entzündlichen schmerzhaften Knoten und Abszessen sowie das Vorhandensein von Fistelgängen und Narben an

\* A. Schuch und M. Absmaier-Kijak: Geteilte Erstautorenschaft, beide Autorinnen haben in gleichem Maße zur Publikation beigetragen

diesen Lokalisationen sind für die Erkrankung definierend [6]. In der Anamnese sollte weiterhin Nikotinkonsum und der Body-Mass-Index (BMI) eruiert werden. Regelmäßiger Nikotinkonsum sowie ein deutlich erhöhter BMI stellen Risikofaktoren für die AI/HS dar und gehen mit einer erhöhten Prävalenz der Erkrankung einher [7–9]. Das Erkrankungsrisiko scheint bei Rauchern im Vergleich zu Nichtrauchern sogar verdoppelt zu sein [8]. Eine Gewichtsreduktion um über 15% kann jedoch mit einer deutlichen Abnahme der Erkrankungsschwere einhergehen [7]. Auch die Familienanamnese ist zu erheben, da ein Teil der Patienten eine familiäre Häufung zeigt [10, 11].

Die klinische Schweregradeinteilung erfolgt meistens nach den von Hurley vorgeschlagenen Stadien [12]. Diese Einteilung kann im klinischen Alltag angewendet und auch zur weiteren Therapieplanung herangezogen werden. Hierbei wird zwischen drei Stadien differenziert: Vereinzelt Abszesse definieren das Stadium I, bei Hinzukommen von Fistelgängen und Narbensträngen spricht man vom Stadium II. Das Stadium III ist mit einem flächigen Befall mit Abszessen, kommunizierenden Fistelgängen und Narbenbildung definiert (► **Tab. 1**).

Da die Hurley-Klassifikation statisch ist und die inflammatorische Komponente nur unzureichend abbildet, wurden weitere

dynamische Klassifikationen entwickelt, die auch ein Ansprechen auf eine medikamentöse Therapie, z. B. im Rahmen von klinischen Studien abbilden (► **Tab. 2**). Zu diesen zählen der modifizierte Hidradenitis Suppurativa Score (mHSS, modifizierter Sartorius-Score), die Hidradenitis Suppurativa Clinical Response (HiSCR), das International Hidradenitis Suppurativa Severity Score System (IHS4) und der Severity Assessment of Hidradenitis Suppurativa Score (SAHS) [13–16]. Jedes dieser Scoring-/Klassifikationssysteme hat seine eigenen Vor- und Nachteile, allerdings wird die Vergleichbarkeit von Studienergebnissen untereinander bei Verwendung verschiedener Klassifikationen erschwert. Im klinischen Alltag wird von den Autoren die Hurley-Klassifikation und der mHSS eingesetzt, da v. a. durch die hohe Verbreitung des mHSS in der wissenschaftlichen Literatur das Therapieansprechen der eigenen Patienten zu vorpublizierten Daten in Relation gesetzt werden kann. Mittelfristig ist allerdings der Einsatz von IHS4 und SAHS geplant, die aufgrund ihrer im Vergleich zum mHSS geringeren Komplexität die Erhebung des Schweregrads der Erkrankung deutlich vereinfachen werden.

## Epidemiologie

Zur Prävalenz der AI/HS existieren mehrere Studien, die aber aufgrund verschiedener Ansätze der Datenerhebung eine hohe Variabilität von 0,03–4,1% aufweisen [17]. Für die europäische Bevölkerung wurde in jüngeren Untersuchungen eine Prävalenz von 1–1,4% angegeben [18, 19], wohingegen aus US-amerikanischen Versicherungsdaten eine Prävalenz von lediglich 0,1% ermittelt wurde [20]. Es sind überwiegend Frauen von der Erkrankung betroffen (Frauen:Männer = ca. 3:1). Der Erkrankungsbeginn mit Auftreten erster Beschwerden liegt durchschnittlich im 3. Lebensjahrzehnt [21–23]. Jedoch beträgt die

► **Tab. 1** Klassifikation der AI/HS nach Hurley [12].

Hurley I	Solitäre oder multiple Abszesse ohne Fistel- und Narbenbildungen
Hurley II	Einzelne oder multiple Abszesse mit Strang-, Fistel- und Narbenbildungen
Hurley III	Diffuser Befall einer oder mehrerer anatomischen Region/Regionen mit Abszessen, miteinander verbundenen Fistelgängen und Narbensträngen

► **Tab. 2** Dynamische Klassifikationssysteme der HS/AI.

	Methodik	Bewertung	Anmerkung
Modifizierter HSS (Sartorius Score) [13]	Summation von Knoten- und Fistelanzahl, Distanz zwischen den Läsionen und Vorliegen eines Hurley III-Stadiums getrennt für Axilla, Leiste, Gluteal- und weitere Regionen	Keine Bewertung, Angabe des Summenscores	Weit verbreitet, aber zeitaufwendig durchzuführen
HiSCR [14]	Evaluation von Abszessen, entzündlichen Knoten und drainierenden Fisteln (Baseline) 50% Reduktion in Anzahl entzündlicher Knoten und Abszesse; kein Auftreten neuer Abszesse oder drainierender Fisteln im Vergleich zur Baseline → HiSCR erreicht	HiSCR erreicht Ja/Nein	Hauptsächlich in klinischen Studien verwendet
IHS4 [15]	Anzahl Knoten × 1 + Anzahl Abszesse × 2 + Anzahl drainierender Fisteln × 4 $\Sigma = \text{IHS4}$	Mild ≤ 3 Moderat 4–10 Schwer ≥ 11	Einfach durchzuführen, validiert gegenüber mHSS und Hurley-Grad
SAHS [16]	Kategorisierung von <ul style="list-style-type: none"> <li>▪ betroffener Region/betroffenen Regionen</li> <li>▪ Anzahl von entzündlichen Läsionen (ohne Fisteln)</li> <li>▪ Anzahl von Fisteln</li> <li>▪ Anzahl neuer oder wiederauftretender Knoten in den letzten 4 Wochen</li> <li>▪ Schmerzhaftigkeit der symptomatischsten Läsion (VAS)</li> </ul>	Mild ≤ 4 Moderat 5–8 Schwer ≥ 9	Bezieht subjektive Parameter des Patienten (Schmerz) mit ein. Signifikante Korrelation mit mHSS und Hurley-Grad

durchschnittliche Dauer zwischen Krankheitsbeginn und Diagnosestellung 7,2 Jahre, was sowohl an den initial relativ unspezifischen Abszessen als auch an der meist nur notfallmäßigen Versorgung dieser durch wechselnde Ärzte liegen kann [23]. Ein Großteil der Patienten sind Raucher, über 50% leiden an Übergewicht [24]. Die Inzidenz von AI/HS ist bei Rauchern im Vergleich zu Nichtrauchern verdoppelt, ein weiteren Anstieg der Inzidenz ist bei einem begleitenden BMI  $\geq 30$  zu sehen [8]. Sowohl der Zigarettenkonsum als auch der BMI korrelieren mit dem Schweregrad der Erkrankung [13].

## Komplikationen und assoziierte Erkrankungen

In mehreren Arbeiten konnte gezeigt werden, dass Patienten, die an AI/HS leiden, eine äußerst eingeschränkte Lebensqualität haben [25–27]. Im Vergleich zu anderen chronisch-entzündlichen Hauterkrankungen ist die Reduktion der Lebensqualität deutlich stärker ausgeprägt [28]. Auch weisen AI/HS-Patienten eine erhebliche Einschränkung ihres Sexuallebens auf [29]. Häufig findet sich bei AI/HS-Patienten das Vorliegen einer depressiven Erkrankung, wobei eine Korrelation mit dem Schweregrad der AI/HS besteht [28]. Neben der psycho-sozialen Belastung kann es als Komplikation der rezidivierenden Entzündungen zu Fistelbildung, z. B. in Rektum oder Urethra, oder zur dauerhaften Obstruktion von Lymphgefäßen mit nachfolgender Lymphödembildung (z. B. skrotale Elephantiasis bei langandauernder Entzündung im Genitalbereich) kommen [5, 30, 31]. Eine seltenere, jedoch sehr schwerwiegende Komplikation ist die Entstehung von Plattenepithelkarzinomen in lang bestehenden chronisch-entzündlichen Läsionen [32]. Dies tritt v. a. bei Männern und bei Befall des anogenitalen Bereiches auf und ist mit einer schlechten Prognose verbunden [33].

## Pathogenese

Die Pathogenese der AI/HS scheint multifaktoriell bedingt zu sein und konnte bisher nicht vollständig aufgeklärt werden. Es wird davon ausgegangen, dass unter anderem der Verschluss des follikulären Ausführungsgangs, genetische Faktoren, eine Fehlregulation des angeborenen und adaptiven Immunsystems sowie die mikrobielle Besiedelung bzw. das Zusammenspiel dieser Faktoren eine bedeutende Rolle spielen [34–36].

### Follikuläre Okklusion

Histologisch ist die AI/HS anfangs durch die Ausbildung einer epidermalen Hyperkeratose, einer Hyperplasie des terminalen Follikel epithels sowie einer psoriasiformen Hyperplasie der interfollikulären Epidermis gekennzeichnet (► **Abb. 1 a**). Im Verlauf führen diese Veränderungen zu einem Verschluss des follikulären Ausführungsgangs und durch die Ansammlung von Talg und Keratin zu einer Erweiterung des Haarfollikels. Dies kann schließlich zu einer Follikelruptur führen (► **Abb. 1 b**), wodurch unter anderem Keratin und Bakterien in die Umgebung freigesetzt werden, welche durch Aktivierung des Immunsystems eine ausgeprägte Entzündungsreaktion auslösen können

[37, 38]. Der initiale Auslöser dieser Veränderungen bleibt aktuell jedoch unklar. Eine proinflammatorische Fehlregulation der Keratinozyten [39] könnte zusammen mit der erhöhten Friktion in den Intertrigines sowie einer Reduktion von Talgdrüsen in den betroffenen Arealen eine bedeutende Rolle spielen [40].

### Fehlregulation des Immunsystems

Als Hinweis auf eine frühzeitige Beteiligung des Immunsystems finden sich bereits in periläsionaler Haut vermehrt perifollikuläre T-Zellen. In frühen Krankheitsstadien wird das entzündliche Infiltrat zudem von Neutrophilen, Makrophagen, dendritischen Zellen und Mastzellen dominiert, während in späteren Stadien auch B-Zellen vermehrt nachweisbar sind [41, 42]. Zudem konnte bei AI/HS-Patienten sowohl läsional als auch teilweise periläsional die verstärkte Produktion einer Vielzahl proinflammatorischer Zytokine (z. B. Interleukin (IL)-1 $\beta$ , -6, -10, -12, -17, -23, -32, -36 und TNF- $\alpha$ ) als Hinweis auf eine immunologische Fehlregulation mit präferenzialer Aktivierung des inflammatorischen Schenkels nachgewiesen werden. Insbesondere der TNF- $\alpha$  und der IL-1 $\beta$ /IL-23/Th17/IL-17-Pathway scheinen von Bedeutung bei der AI/HS-Pathogenese zu sein (► **Abb. 1 c**), was auch durch die Therapieerfolge entsprechender zielgerichteter Medikamente belegt wird [43–48].

### Tumornekrosefaktor (TNF-) $\alpha$

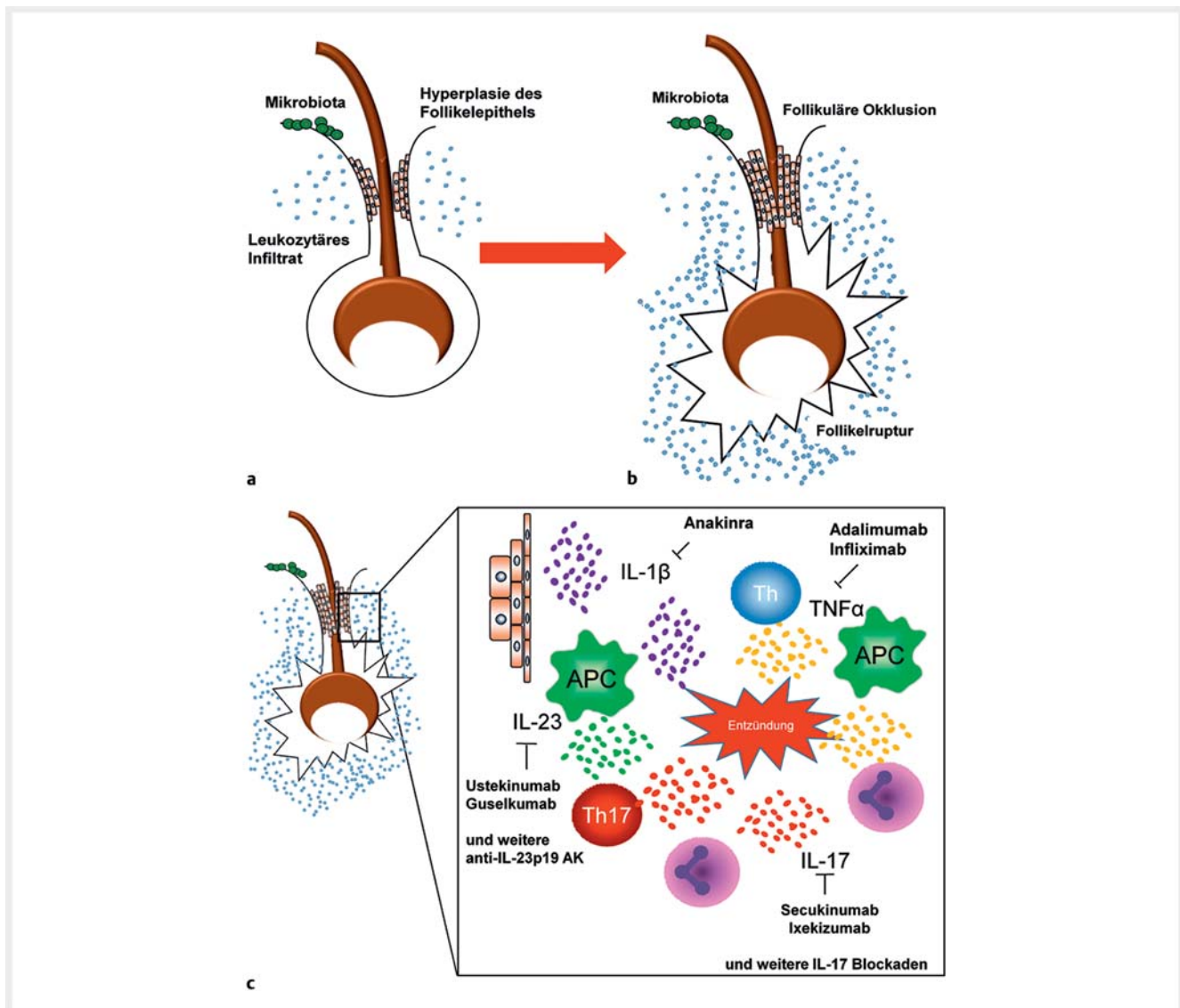
TNF- $\alpha$  kann von Zellen des angeborenen und erworbenen Immunsystems produziert werden, gilt als ein Schlüsselzytokin der Psoriasis sowie weiterer Autoimmunerkrankungen (u. a. Morbus Crohn und rheumatoide Arthritis) und kann die Produktion anderer proinflammatorischer Zytokine (z. B. IL-1 und IL-6) induzieren [49].

In mehreren Studien konnte eine erhöhte Expression von TNF- $\alpha$  in läsionaler und periläsionaler Haut sowie im Serum von AI/HS-Patienten gezeigt werden [44, 50]. AI/HS-Patienten scheinen im Vergleich zu Psoriasis-Patienten unter einer höheren systemischen Entzündungslast mit vergleichsweise stärkerer TNF- $\alpha$ -Expression in betroffener Haut zu leiden [41, 51] und es gibt Hinweise, dass die Wirkung von TNF- $\alpha$  durch eine positive Rückkopplung unter Beteiligung von Lipocalin-2 und neutrophilen Granulozyten zusätzlich verstärkt wird [52]. Das teils sehr gute klinische Ansprechen von AI/HS-Patienten auf eine Therapie mit anti-TNF- $\alpha$ -Antikörper unterstreicht die Relevanz von TNF- $\alpha$  für die HS-Pathogenese und führte vor mehreren Jahren zur Erstzulassung von Adalimumab zur Therapie der AI/HS.

### IL-1 $\beta$ /IL-23/Th17/IL-17-Pathway

Im Serum von AI/HS-Patienten finden sich erhöhte IL-17-Spiegel [53]. In periläsionaler und läsionaler Haut konnten vermehrt IL-17 produzierende Zellen nachgewiesen werden, wobei es sich dabei sowohl um Zellen des angeborenen (u. a. neutrophile Granulozyten) als auch des erworbenen Immunsystems (Th17-Zellen) handelt [42, 45].

Während IL-17 positive Neutrophile vorwiegend in der tiefen Dermis lokalisiert sind, finden sich Th17-Zellen bereits periläsional verstärkt in der Umgebung des Haarfollikels und könnten



► **Abb. 1** Übersicht über die Pathogenese der AI/HS. Initial finden sich eine Hyperplasie des infundibulären Follikel­epithels sowie ein gering ausgeprägtes leukozytäres Infiltrat (a). Durch zunehmende Okklusion des Follikel­ausführungsganges kommt es nachfolgend zur Ruptur des Follikels, Aktivierung der angeborenen Immunität (u. a. durch Bakterien der kutanen Mikrobiota und Keratinbestandteile) und Einwanderung von Zellen der angeborenen und adaptiven Immunität (b). Die von Immunzellen und Keratinozyten freigesetzten Zytokine sind für die Ausbildung der Entzündungsreaktion essenziell und stellen Zielstrukturen aktueller Therapieansätze mit Biologika dar (c).

somit frühzeitig durch Förderung entzündlicher epidermaler Prozesse zur f­ollikulären Okklusion und AI/HS-Pathogenese beitragen [42]. Zudem ist das Verhältnis von Th17-Zellen und regulatorischen T-Zellen in läsionaler Haut deutlich zugunsten von Th17-Zellen verschoben [54].

IL-1β ist ebenfalls in läsionaler und periläsionaler Haut erhöht [43,44] und wird bei AI/HS-Patienten verstärkt von f­ollikulären Keratinozyten produziert [39]. IL-1β kann die Expression von RORγt stimulieren, welcher als wesentlicher Transkriptionsfaktor für die Th17-Polarisation fungiert [55]. Zudem unterdrückt IL-1β die TGF-β abhängige Expression von FoxP3, des wichtigsten Transkriptionsfaktors für regulatorische T-Zellen, und trägt somit zu einem Ungleichgewicht zugunsten von Th17-Zellen bei [56].

Die Mehrzahl der AI/HS-Patienten leiden an Übergewicht und sind Raucher. Für diese Assoziationen wurden ebenfalls immunologische Veränderungen bzw. Mechanismen, welche eine Keratinozytendysfunktion fördern, identifiziert.

### Nikotinabusus

Etwa 90% der HS-Patienten rauchen. Tabakrauch enthält mehrere Substanzen (u. a. Nikotin), welche Keratinozyten, Fibroblasten und Immunzellen über 2 verschiedene Rezeptoren aktivieren können [57,58]. Diese Aktivierung trägt zur epithelialen Hyperplasie des Infundibulums sowie zur Freisetzung multipler proinflammatorische Zytokine bei (u. a. TNF-α, IL-1β, IL-8), welche wiederum die Th17-Dysbalance fördern und Neutrophile anlocken können [59,60].

## Übergewicht

Übergewicht und das metabolische Syndrom sind ebenfalls mit der AI/HS assoziiert [7, 61]. Bei übergewichtigen Personen liegt häufig ein allgemein entzündungsfördernder Zytokinstatus vor, welcher zur Entzündungsreaktion und somit AI/HS-Pathogenese beitragen kann [62]. Im Fettgewebe von Übergewichtigen wurden proinflammatorische M1-Makrophagen nachgewiesen, welche zusätzlich die Th17-Polarisation fördern [63].

Übergewicht verstärkt die Friktion durch Haut-Haut-Kontakt in den überwiegend von HS befallenen intertriginösen Arealen und kann so zur Aktivierung von Mechanotransducern in Fibroblasten und Keratinozyten führen, wodurch die folliculäre Okklusion verstärkt werden könnte [64]. Zudem wirkt sich die erhöhte Hautfeuchtigkeit in diesen Arealen auf die bakterielle Besiedlung und somit möglicherweise auch auf die AI/HS-Pathogenese aus.

## Kutanes Mikrobiom

Obwohl die HS klinisch durch das Auftreten von multiplen Abszessen mit teils putriden Sekretion gekennzeichnet ist und eine antibiotische Behandlung teilweise gutes Ansprechen zeigt, handelt es sich nicht um eine primär infektiös bedingte Erkrankung. Es gibt allerdings Hinweise, dass das Mikrobiom durch Interaktion mit dem Immunsystem zur Pathogenese der AI/HS beiträgt.

In läsionaler Haut konnte eine verstärkte Expression von antimikrobiellen Peptiden (z. B. Psoriasin,  $\beta$ -Defensin, LL-37) nachgewiesen werden. LL-37 fördert eine Th1/Th17-dominierte Immunantwort, kann die Apoptose von regulatorischen T-Zellen auslösen und somit zur Th17-Polarisation beitragen [65–67].

Bisher gibt es noch wenige Daten zur genauen Zusammensetzung des Mikrobioms von HS-Patienten. In einigen Untersuchungen konnten vorwiegend kommensale Bakterien wie z. B. koagulasenegative Staphylokokken nachgewiesen werden. Allerdings wurden meist nur kulturelle Nachweismethoden verwendet und Vergleichsgruppen fehlten. Neuere Arbeiten, welche auf Next Generation Sequencing Daten beruhen, deuten darauf hin, dass sich das Mikrobiom von AI/HS-Patienten deutlich von Gesunden unterscheidet. In läsionaler Haut konnten überwiegend *Corynebacterium*, *Porphyromonas* und *Peptoniphilus* Spezies nachgewiesen werden, während in nicht-läsionaler Haut vorwiegend *Acinetobacter* und *Moraxella* Spezies dominierten [68]. Weitere Untersuchungen sind dringend notwendig, um das HS-Mikrobiom und dessen Funktion in der AI/HS-Pathogenese weiter zu entschlüsseln.

## Konsequenzen für die medikamentöse Therapie

Die Therapie der Acne inversa/Hidradenitis suppurativa richtet sich nach Schweregrad und Stadium der Erkrankung (► **Abb. 2**). Dabei sind die einzelnen Therapieoptionen im Verlauf ggf. neu zu bewerten und dem aktuellen klinischen Bild anzupassen. Im Hurley Stadium I steht die topische Therapie der entzündlichen Läsionen im Vordergrund. Hier kann Clindamycin 1% als Lösung

	Hurley I (mild)	Hurley II (moderat)	Hurley III (schwer)
<b>topische Therapie</b>	Antiseptische Waschlotion	Antiseptische Waschlotion	Antiseptische Waschlotion
	Clindamycin 1% Lösung/Gel		
<b>system. Therapie</b>	Clindamycin/Rifampicin p.o. jeweils 2 × 300 mg täglich über 10 – 12 Wochen		
	Adalimumab s.c. Woche 0: 160mg; Woche 2: 80 mg; ab Woche 4: 40mg/Woche		
<b>operative Therapie</b>	Lokale Exzision persistierender Knoten und Abszesse	Weite Exzision der gesamten betroffenen Haut unter Mitnahme aller Fistelgänge, kontraktiven Narben und destruiertem Gewebe	

► **Abb. 2** Therapieoptionen der AI/HS. Bei milder AI/HS im Hurley Stadium I mit überwiegend oberflächlich lokalisierten Entzündungen wird eine topische Therapie mit Clindamycin 1% Lösung/-Gel 2× tgl. empfohlen. Persistierende oder rezidivierende Knoten bedürfen einer operativen Exzision. Bei tiefliegenden Abszessen ist eine systemische Antibiotika-Therapie mit Clindamycin/Rifampicin notwendig. Im Hurley-Stadium II und III (moderate/schwere AI/HS) ist eine systemische Therapie mit Clindamycin/Rifampicin oder Adalimumab zur Reduktion der Entzündungsaktivität sowie die operative Exzision von Fistelgängen, kontraktiven Narben und Gewebsdestruktionen indiziert. Abhängig von den im Vordergrund stehenden klinischen Manifestationen der AI/HS muss die operative und medikamentöse Therapie im Stadium II und III geplant werden, die sowohl sequenziell als auch parallel erfolgen kann.

oder Gel (z. B. Zindaclin® 1% Gel) 2× täglich über einen Zeitraum von 3 Monaten angewendet werden [69–71]. Die topische Therapie mit Clindamycin 1% ist allerdings lediglich bei oberflächlichen Entzündungen wirksam; tiefsitzende Abszesse stellen eine Indikation für eine systemische Therapie dar [69]. Aus der klinischen Erfahrung der Autoren profitieren die meisten Patienten insbesondere im Stadium Hurley I und II zusätzlich vom Einsatz einer desinfizierenden Waschlotion (z. B. Octenisan Waschlotion®) [69]. Zur systemischen Therapie der AI/HS werden oftmals Antibiotika als Mittel der ersten Wahl eingesetzt, obwohl die AI/HS primär keine infektiöse Erkrankung darstellt. In der nationalen und europäischen Leitlinie werden sowohl die Kombination von Clindamycin und Rifampicin als auch die Gabe von Tetracyclin bzw. Minocyclin empfohlen [69, 72]. Tetracyclin in einer Dosis von 500 mg 2× täglich über einen Zeitraum von 3 Monaten zeigte jedoch keine höhere Wirksam-

keit als eine topische Anwendung von Clindamycin 1 % bei Patienten im Hurley Stadium I und II [73]. Die Wirksamkeit von Clindamycin und Rifampicin in einer Dosierung von je 300 mg 2× täglich wurde in mehreren Studien untersucht, wobei die Behandlungsdauer zwischen 10 und 12 Wochen lag und ein Ansprechen >80% berichtet wurde [74–77]. Neben der breiten antibiotischen Wirkung besitzen Clindamycin und Rifampicin immunmodulatorische Eigenschaften, die u. a. durch Suppression pro-inflammatorischer Zytokine (TNF- $\alpha$  und IL-1 $\beta$ ) gekennzeichnet ist [78, 79]. Die Kombination dieser beiden Antibiotika wird im Allgemeinen als medikamentöse Therapie der ersten Wahl bei moderater und schwerer AI/HS angesehen (► **Abb. 2**) [71]. In der Literatur werden allerdings unter dieser Therapie vor allem gastrointestinale Nebenwirkungen wie Übelkeit, Erbrechen und Diarrhoe in bis zu 38% der Fälle berichtet [74–77]. Nach eigenen Erfahrungen der Autoren dürfte der Prozentsatz deutlich höher liegen und eine nicht unerhebliche Anzahl an Patienten kann deshalb diese Therapieform nicht über den geplanten Zeitraum von 10–12 Wochen fortführen, sodass bei ausbleibendem Behandlungserfolg die Einleitung einer Biologika-Therapie erfolgen sollte.

Durch die zunehmende Kenntnis zur Pathogenese der AI/HS rückt die spezifische antiinflammatorische Therapie – insbesondere bei Vorliegen von entzündlichen Knoten ohne Abszedierung – mittels Blockade der an der Entzündungsreaktion beteiligten Zytokine durch Biologicals immer mehr in den Focus der AI/HS-Therapie (► **Abb. 1 c**) [80].

Die seit Langem bekannte pro-inflammatorische Aktivität von TNF- $\alpha$ , die bei den Patienten in AI/HS-Läsionen nachgewiesene verstärkte TNF- $\alpha$ -Expression und die erhöhten Serum TNF- $\alpha$ -Spiegel bilden die Rationale für eine Therapie mit anti-TNF- $\alpha$ -Antikörper [44, 50, 81].

So stellt mittlerweile der bereits seit 2015 für die AI/HS-Therapie zugelassene anti-TNF- $\alpha$ -Antikörper Adalimumab neben der klassischen antibiotischen Kombinationsbehandlung aus Clindamycin und Rifampicin eine wichtige Säule der systemischen Therapie bei mittelschwerer und schwerer AI/HS dar [69, 72]. In einer 2012 durchgeführten dreiarmligen Studie zeigte sich, dass das aus der Psoriasis-Therapie abgeleitete Dosierungsschema für Adalimumab für die Therapie der AI/HS nicht ausreichend ist und es erst nach initial höherer Dosierung und verkürzten Applikationsintervallen zu einer signifikanten Verbesserung der AI/HS kommt [82]. Zwei nachfolgende Studien (PIONEER I und II), die auch zur Zulassung von Adalimumab zur Therapie der AI/HS führten, wiesen ein Ansprechen von Adalimumab vs. Placebo von 41,8% vs 26,0% (PIONEER I) und 58,9% vs 27,6% (PIONEER II) gemessen mittels des HiSCR, auf [83]. Erste 3-Jahres-Daten zeigen, dass bei kontinuierlicher wöchentlicher Gabe von 40mg Adalimumab die initial erreichte Remission erhalten bleibt [84]. Wurde die Adalimumab-Therapie hingegen beendet, so kam es zu einer kontinuierlichen Verschlechterung der AI/HS [83]. Allerdings fand sich in den beiden PIONEER-Studien auch, dass bei einer Ansprechrate von 41,8% bzw. 58,9% ein nicht unerheblicher Anteil der AI/HS-Patienten nicht von einer Therapie mit Adalimumab profitiert.

Für die Therapie mit dem anti-TNF- $\alpha$ -Antikörper Infliximab findet sich in der Literatur nur eine doppel-blind randomisierte

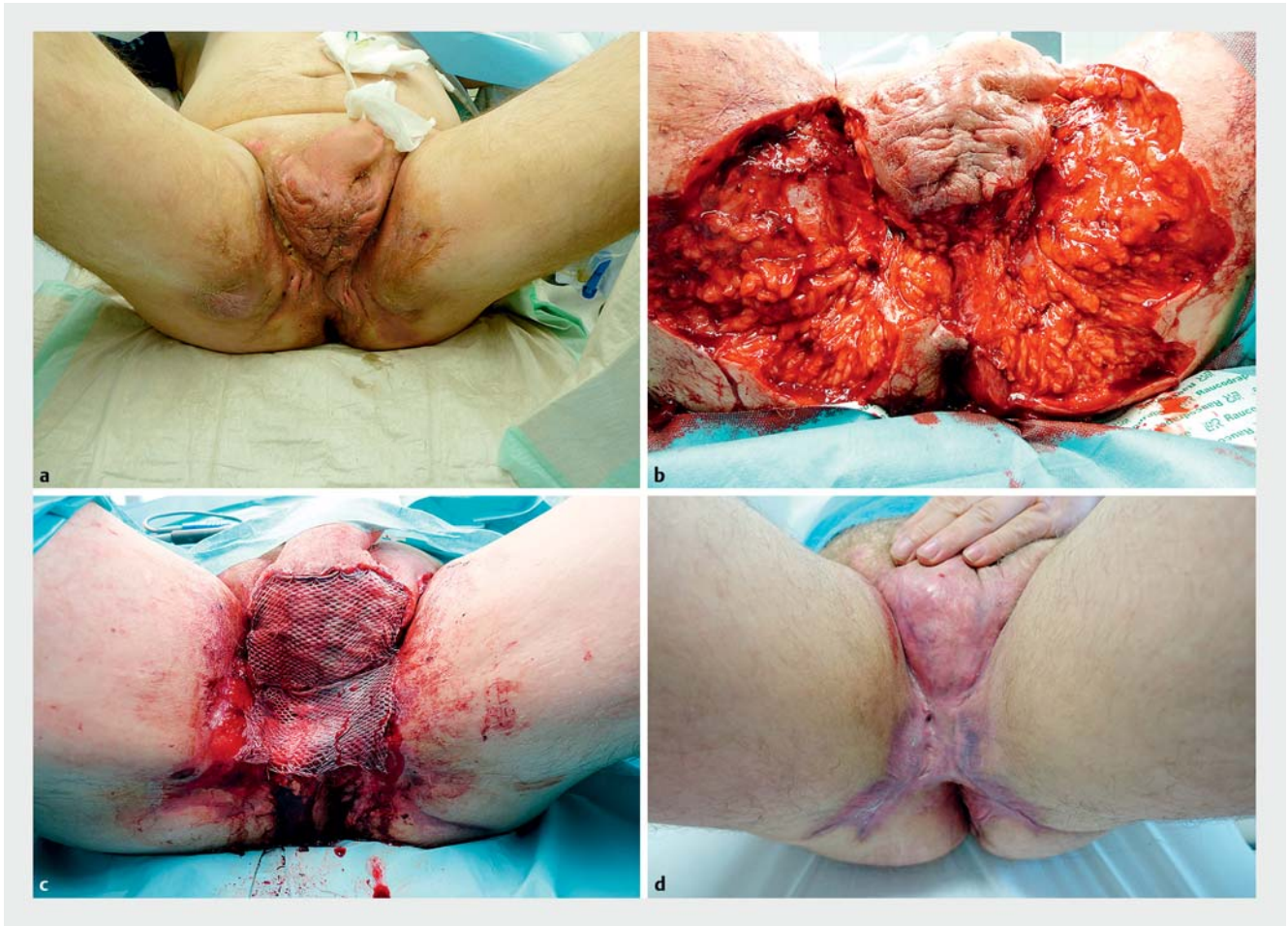
placebo-kontrollierte Studie mit 38 Patienten. Infliximab zeigte in einer Dosis von 5 mg/kg KG in Woche 0, 2 und 6 mit anschließender Therapiefortsetzung in 8-wöchigen Abständen im Vergleich zu Placebo eine signifikante Wirksamkeit [85].

Neben der erhöhten TNF- $\alpha$ -Expression in läsionaler Haut wurde auch eine verstärkte Produktion der pro-inflammatorischen Zytokine IL-1 $\beta$  und IL-17 [43, 44] und erhöhte Serumspiegel von IL-17 bei Patienten mit AI/HS nachgewiesen [53]. Eine vermehrte Expression von Interleukin 17 (IL-17) produzierenden CD4+-T-Helfer-Zellen und IL-23 produzierenden Makrophagen in AI/HS-Läsionen weisen auf eine Beteiligung des adaptiven Immunsystems und insbesondere der IL-23/Th17-Achse bei der Pathogenese der Erkrankung hin [45]. Therapieansätze, die diese Zytokine blockieren, stellen daher weitere mögliche Behandlungsoptionen, auch bei unzureichendem Ansprechen auf TNF- $\alpha$ -Inhibitoren, dar.

Bereits 2012 wurde ein Therapieversuch mit dem IL-12/23-Inhibitor Ustekinumab bei 3 Patienten mit moderater bis schwerer AI/HS und unzureichendem Ansprechen auf TNF- $\alpha$ -Inhibitoren beschrieben. Hierbei zeigte sich bei 2 Patienten eine deutliche Besserung der Erkrankung, bei einem davon kam es zur vollständigen Abheilung [86]. In Übereinstimmung konnte in einer Studie mit 17 Patienten eine positive Wirkung von Ustekinumab bei AI/HS gezeigt werden [87]. Mit den neuen, ausschließlich an die p19-Untereinheit von IL-23 bindenden Antikörpern Tildrakizumab, Guselkumab und Risankizumab steht eine weitere Wirkstoffklasse zur Verfügung, die mögliche Therapieoptionen darstellen können. In einer ersten Fallserie von 3 Patienten mit schwerer AI/HS (Hurley III) wurde jüngst über das erfolgreiche Ansprechen der Erkrankung auf Guselkumab berichtet. Nach Applikation von 100mg Guselkumab in Woche 0 und 4 sowie anschließend alle 8 Wochen kam es bei allen Patienten zu einer deutlichen Reduktion des Schweregrads der AI/HS, gemessen mittels IHS4, zu einem Rückgang der begleitenden Schmerzen und zu einer Verbesserung der Lebensqualität [88].

Zur Therapie der AI/HS mit dem IL-17A-Antikörper Secukinumab liegen aktuell Fallberichte vor, in denen über ein therapeutisches Ansprechen berichtet wird [89–92]. Bemerkenswert ist, dass sich bei einem Patienten, der sich komplett therapierefraktär gegenüber der Therapie mit Adalimumab und Infliximab gezeigt hatte, durch Gabe von Secukinumab eine signifikante Reduktion des mHSS erzielen ließ [90]. Auch liegen mittlerweile erste Fallberichte über den erfolgreichen Einsatz des anti-IL-17A-Antikörper Ixekizumab vor [93, 94].

Nach 8-wöchiger Therapie mit dem IL-1-Rezeptorantagonisten Anakinra zeigte sich in einer ersten Open-label-Studie mit 5 Patienten eine signifikante Reduktion des Sartorius-Scores, eine Verbesserung des DLQI und des physician global assessments [95]. Allerdings kam es nach Beendigung der Therapie innerhalb von 4 Wochen zu einer Verschlechterung der Krankheitsaktivität. In einer doppel-blind placebo-kontrollierten randomisierten Studie mit 10 Patienten pro Behandlungsarm konnte ein Erreichen des HiSCR in 78% der Patienten im Verum-Arm gegenüber 20% der Patienten im Placebo-Arm erzielt werden [96].



► **Abb. 3** Patient mit AI/HS, Stadium Hurley III inguinal, skrotal und perianal (a). Verlauf nach radikaler inguinaler und perianaler Exzision (b), sowie im Weiteren nach skrotaler Exzision und Mesh-Graft-Deckung skrotal und partiell perianal bei fortschreitender Sekundärheilung der nicht gedeckten Areale (c). Befund nach 6 Monaten (d).

Die vielversprechenden Daten zur Blockade von IL-23p19, IL-17 und IL-1 $\beta$  beschränken sich aktuell auf Fallberichte oder sehr kleine Fallzahlen; randomisierte klinische Studien sind – auch im Hinblick auf die Etablierung der optimalen Dosierungsschemata – dringend notwendig und werden zum Teil schon durchgeführt [97].

## Operative Therapie

Eine medikamentöse Therapie der AI/HS zielt darauf die Entzündungsaktivität zu reduzieren. Liegen bereits strukturelle Veränderungen, d. h. Fistelgänge, kontrakte oder ziehharmonikaartige Narben oder irreversible Gewebedestruktionen vor (Hurley Stadium II und III), so ist die Indikation zur operativen Therapie zwingend gegeben, da sie die einzig kurative Therapieoption in diesen klinischen Stadien darstellt [72, 98, 99]. Bei alleiniger Inzision und Drainage der entzündeten Knoten kommt es immer zum Rezidiv [100]. Diese sollte daher lediglich zur notfallmäßigen akuten Entlastung von Abszessen durchgeführt werden. Die radikale großflächige Exzision (► **Abb. 2**) mit Entfernung der gesamten betroffenen Haut und des Subkutan-

gewebes stellt die tragende Säule der operativen Therapie der AI/HS dar [72, 99, 101]. Spezielle Operationstechniken sind bei perianalen Fisteln notwendig. Bei oberflächlichen, kleinen Fisteln kann noch eine einfache Exzision erfolgen. Bei komplexeren Fisteln sollte stets eine präoperative proktologische Abklärung und ggf. ergänzende Bildgebung mittels Ultraschall oder MRT erfolgen, um das Risiko von Sphinkerschäden und Inkontinenz zu minimieren. Anschließend empfiehlt sich – ggf. in Zusammenarbeit mit der Viszeralchirurgie – ein zweizeitiges Vorgehen mit initialer Einlage von Setons (Silikonlaschen) zur Förderung von Sekretabfluss und Vernarbung und späterer Exzision der Fistel [102].

Über die Radikalität des Vorgehens, insbesondere für die zur Vermeidung von Rezidiven (s. u.) notwendige horizontale Ausdehnung einer Operation herrscht bisher keine Einigkeit. So wurden Sicherheitsabstände von 1–2 cm von einigen Autoren empfohlen, wohingegen andere eine komplette Exzision des haartragenden Areals der anatomischen Region befürworten [103–107]. Studien, die diese Fragestellung im direkten Vergleich adressieren, fehlen und in der vorhandenen Literatur werden die Begriffe „radikale Exzision“, „wide excision“ und

„wide local excision“ oftmals ohne genaue Beschreibung von Ausmaß und Methodik verwendet.

Nach radikaler Exzision stehen mehrere Optionen zur Defektdeckung zur Verfügung, wobei die Größe des Operationsdefektes, die anatomische Lokalisation und örtliche Versorgungsstrukturen zu berücksichtigen sind.

Eine sekundäre Wundheilung wird im Allgemeinen aufgrund von niedriger Komplikationsrate, kürzerem Klinikaufenthalt, akzeptablem kosmetischen Ergebnis und einer niedrigen Rezidivrate angestrebt [107, 108]. Wichtig ist, eine optimale Wundversorgung bereits während des stationären Aufenthaltes zu planen. Des Weiteren sind frühzeitig physiotherapeutische Maßnahmen zur Verhinderung von Kontrakturen einzuleiten. Trotz großem Eingriff und langem Wundheilungsverlauf wird die Patientenzufriedenheit mehrheitlich positiv bewertet. Verlaufskontrollen nach radikaler Exzision und anschließender sekundärer Wundheilung ergaben in 72% einen vollständig komplikationslosen Verlauf. 80% der Patienten war mit der Operation zufrieden, in 68% wurde das kosmetische Ergebnis als zufriedenstellend oder sehr gut bewertet. Insgesamt würden 85% der so operierten Patienten die Behandlung an andere Betroffene weiterempfehlen [109].

Zudem wird gegenüber einer Spalthauttransplantation ein zusätzlicher Defekt durch Entnahme des Transplantates vermieden, allerdings kann durch eine Spalthauttransplantation die gesamte Heilungszeit verkürzt werden. V. a. an konvexen Arealen (z. B. skrotal und gluteal) ist eine solche häufig notwendig (► **Abb. 3**), da hier die Sekundärheilung oft nur unzureichend verläuft [5, 99]. Hier ist jedoch initial mit Immobilisation und zusätzlichen Beschwerden an der Entnahmestelle zu rechnen.

Ein primärer Wundverschluss nach Exzision durch Dehnungsplastik sowie lokale oder freie Lappenplastiken werden dagegen kritisch gesehen. Van Rappard et al. berichteten über Direktverschluss nach lokaler Exzision bei Patienten im Hurley Stadium I und II, resultierend in einer Rezidivquote von 34% [110]. Der limitierende Faktor bei der Dehnungsplastik stellt in erster Linie die Defektgröße dar und es ist bei Erwägung des Einsatzes dieser Methodik unbedingt darauf zu achten, dass die Exzisionsgrenzen nicht zu knapp gewählt werden. Für lokale und freie Lappenplastiken sind eine Vielzahl von Verfahren beschrieben worden, deren Vorteil in der kürzeren Heilungsphase, rascheren Mobilisation und kürzerer Hospitalisation liegt [99]. Allerdings müssen auch hier die Defektgröße sowie die mitunter komplexere Operationstechnik als limitierender Faktor angeführt werden. Die Rezidivquote wird zwischen 15–70% angegeben, wobei belastbare Vergleichsstudien nicht vorhanden sind [99].

Obwohl die Literatur zur Rezidivhäufigkeit sehr inkongruent ist, scheint das Ausmaß der Exzision das Wiederauftreten der AI/HS zu bestimmen [111–113]. Hinweise auf die Notwendigkeit einer radikalen Exzision zur Rezidivprophylaxe ergeben sich auch aus ex vivo-Untersuchungen von exzidiertem Gewebe. So wies periläsionale Haut im Vergleich zu nicht betroffener Haut eine erhöhte Expression von IL-1 $\beta$ , TNF- $\alpha$ , IL-17 und IL-10 auf [44, 114]. Ebenfalls fanden sich periläsional signifikant mehr Th17-Zellen im Vergleich zur nicht befallenen Haut [54, 114].

Da bei knapper Exzision somit periläsional noch Zytokine und Immunzellen als Korrelat der dysregulierten Immunantwort verbleiben, kann postuliert werden, dass diese den Ausgangspunkt für ein Rezidiv bilden.

In einer retrospektiven Analyse von 21 Patienten konnte gezeigt werden, dass nach radikaler Exzision die Rezidivhäufigkeit signifikant reduziert werden konnte, wenn post-operativ eine adjuvante Therapie mit Infiximab oder Ustekinumab initiiert wurde [115]. Passend dazu ergaben ex vivo-Untersuchungen, dass eine TNF- $\alpha$ -Blockade zu einer signifikanten Reduktion von Th17-Zellen in periläsionaler Haut führt [54]. Weiterführende Untersuchungen und klinische Studien zur adjuvanten medikamentösen Therapie sind vor dem Hintergrund dieser Beobachtungen somit dringend notwendig.

Des Weiteren kann auch der präoperative Einsatz von Biologika in Erwägung gezogen werden, um durch die Reduktion der Entzündungsaktivität eine Verkleinerung des Operationsareals zu erreichen und die Operation auf die Exzision der verbliebenen Narbenstränge und Fistelgänge zu beschränken. Die so erreichte Verkleinerung der resultierenden Wundfläche birgt für den Patienten den Vorteil einer verkürzten Rekonvaleszenz. Inwiefern ein solches Vorgehen mit einer erhöhten postoperativen Rezidivhäufigkeit einhergehen wird und ob dies durch eine postoperative Fortsetzung der Biologika-Therapie verhindert werden kann, ist aktuell noch unklar. Diese Fragestellungen werden allerdings von aktuell laufenden klinischen Studien bereits adressiert.

## Schlussfolgerung

In den letzten Jahren hat das Krankheitsbild der Acne inversa/Hidradenitis suppurativa sowohl von klinischer als auch wissenschaftlicher Seite eine immer stärker werdende Beachtung gefunden. Die Identifizierung pathophysiologischer immunologischer Mechanismen bei der Entstehung der AI/HS und die darauf aufbauenden anti-inflammatorischen Therapien haben bereits zu einer Erweiterung der konservativen Therapiemöglichkeiten, v. a. im Frühstadium der Erkrankung und bei ausgeprägter entzündlicher Komponente geführt. Für die Versorgung der Patienten ist allerdings weiterhin essenziell, sowohl konservative als auch operative Therapien frühzeitig und anhand der klinischen Präsentationsform zu indizieren und bei Bedarf im Verlauf der Behandlung adäquat anzupassen.

## Interessenkonflikt

A. Schuch und T. Volz erhielten Vortragshonorare und Reisekostenerstattungen von der Fa. Abbvie. M. Absmaier-Kijak erhielt Reisekostenerstattungen von der Fa. Abbvie.



## Literatur

- [1] Alikhan A, Lynch PJ, Eisen DB. Hidradenitis suppurativa: a comprehensive review. *J Am Acad Dermatol* 2009; 60: 539–561; quiz 562–533
- [2] Saunte DML, Jemec GBE. Hidradenitis Suppurativa: Advances in Diagnosis and Treatment. *JAMA* 2017; 318: 2019–2032
- [3] Jemec GB. Clinical practice. Hidradenitis suppurativa. *N Engl J Med* 2012; 366: 158–164
- [4] Mühlstädt M, Bechara FG, Kunte C. Acne inversa (Hidradenitis suppurativa) Erkennen – Verstehen – Therapieren. *Hautarzt* 2013; 64: 55–61; quiz 62
- [5] Kirschke J, Hessam S, Bechara FG. Hidradenitis suppurativa/Acne inversa: Ein Update. *Hautarzt* 2015; 66: 413–422
- [6] Zouboulis CC, Del Marmol V, Mrowietz U et al. Hidradenitis Suppurativa/Acne Inversa: Criteria for Diagnosis, Severity Assessment, Classification and Disease Evaluation. *Dermatology* 2015; 231: 184–190
- [7] Kromann CB, Ibler KS, Kristiansen VB et al. The influence of body weight on the prevalence and severity of hidradenitis suppurativa. *Acta Derm Venereol* 2014; 94: 553–557
- [8] Garg A, Papagermanos V, Midura M et al. Incidence of hidradenitis suppurativa among tobacco smokers: a population-based retrospective analysis in the U.S.A. *Br J Dermatol* 2018; 178: 709–714
- [9] Seyed Jafari SM, Knusel E, Cazzaniga S et al. A Retrospective Cohort Study on Patients with Hidradenitis Suppurativa. *Dermatology* 2018; 234: 71–78
- [10] Fitzsimmons JS, Guilbert PR. A family study of hidradenitis suppurativa. *J Med Genet* 1985; 22: 367–373
- [11] Pink AE, Simpson MA, Desai N et al. Mutations in the gamma-secretase genes NCSTN, PSENEN, and PSEN1 underlie rare forms of hidradenitis suppurativa (acne inversa). *J Invest Dermatol* 2012; 132: 2459–2461
- [12] Hurley HJ. Axillary hyperhidrosis, apocrine bromhidrosis, hidradenitis suppurativa, and familial benign pemphigus: surgical approach. In: Roenigk RK, Roenigk HH, Hrsg. *Dermatologic Surgery*. New York: Marcel Dekker; 1989: 729–739
- [13] Sartorius K, Emtestam L, Jemec GB et al. Objective scoring of hidradenitis suppurativa reflecting the role of tobacco smoking and obesity. *Br J Dermatol* 2009; 161: 831–839
- [14] Kimball AB, Jemec GB, Yang M et al. Assessing the validity, responsiveness and meaningfulness of the Hidradenitis Suppurativa Clinical Response (HiSCR) as the clinical endpoint for hidradenitis suppurativa treatment. *Br J Dermatol* 2014; 171: 1434–1442
- [15] Zouboulis CC, Tzellos T, Kyrgidis A et al. Development and validation of the International Hidradenitis Suppurativa Severity Score System (IHSS4), a novel dynamic scoring system to assess HS severity. *Br J Dermatol* 2017; 177: 1401–1409
- [16] Hessam S, Scholl L, Sand M et al. A Novel Severity Assessment Scoring System for Hidradenitis Suppurativa. *JAMA Dermatol* 2018; 154: 330–335
- [17] Jemec GB, Kimball AB. Hidradenitis suppurativa: Epidemiology and scope of the problem. *J Am Acad Dermatol* 2015; 73: 54–7
- [18] Revuz JE, Canoui-Poittrine F, Wolkenstein P et al. Prevalence and factors associated with hidradenitis suppurativa: results from two case-control studies. *J Am Acad Dermatol* 2008; 59: 596–601
- [19] Delany E, Gormley G, Hughes R et al. A cross-sectional epidemiological study of hidradenitis suppurativa in an Irish population (SHIP). *J Eur Acad Dermatol Venereol* 2018; 32: 467–473
- [20] Garg A, Kirby JS, Lavian J et al. Sex- and Age-Adjusted Population Analysis of Prevalence Estimates for Hidradenitis Suppurativa in the United States. *JAMA Dermatol* 2017; 153: 760–764
- [21] Jemec GB, Heidenheim M, Nielsen NH. The prevalence of hidradenitis suppurativa and its potential precursor lesions. *J Am Acad Dermatol* 1996; 35: 191–194
- [22] Canoui-Poittrine F, Revuz JE, Wolkenstein P et al. Clinical characteristics of a series of 302 French patients with hidradenitis suppurativa, with an analysis of factors associated with disease severity. *J Am Acad Dermatol* 2009; 61: 51–57
- [23] Saunte DM, Boer J, Stratigos A et al. Diagnostic delay in hidradenitis suppurativa is a global problem. *Br J Dermatol* 2015; 173: 1546–1549
- [24] Vazquez BG, Alikhan A, Weaver AL et al. Incidence of hidradenitis suppurativa and associated factors: a population-based study of Olmsted County, Minnesota. *J Invest Dermatol* 2013; 133: 97–103
- [25] Wolkenstein P, Loundou A, Barrau K et al. Quality of life impairment in hidradenitis suppurativa: a study of 61 cases. *J Am Acad Dermatol* 2007; 56: 621–623
- [26] Matusiak L, Bieniek A, Szepletowski JC. Psychophysical aspects of hidradenitis suppurativa. *Acta Derm Venereol* 2010; 90: 264–268
- [27] Esmann S, Jemec GB. Psychosocial impact of hidradenitis suppurativa: a qualitative study. *Acta Derm Venereol* 2011; 91: 328–332
- [28] Matusiak L. Profound consequences of hidradenitis suppurativa: a review. *Br J Dermatol* 2018. doi:10.1111/bjd.16603
- [29] Kurek A, Peters EM, Chanwangpong A et al. Profound disturbances of sexual health in patients with acne inversa. *J Am Acad Dermatol* 2012; 67: 422–428, 428.e421.
- [30] Konety BR, Cooper T, Flood HD et al. Scrotal elephantiasis associated with hidradenitis suppurativa. *Plast Reconstr Surg* 1996; 97: 1243–1245
- [31] Micieli R, Alavi A. Lymphedema in patients with hidradenitis suppurativa: a systematic review of published literature. *Int J Dermatol* 2018; 57: 1471–1480
- [32] Hessam S, Sand M, Bechara FG. When inflammation shifts to malignancy: extensive squamous cell carcinoma in a female hidradenitis suppurativa/acne inversa patient. *J Dtsch Dermatol Ges* 2017; 15: 86–88
- [33] Lavogiez C, Delaporte E, Darras-Vercambre S et al. Clinicopathological study of 13 cases of squamous cell carcinoma complicating hidradenitis suppurativa. *Dermatology* 2010; 220: 147–153
- [34] Kurzen H, Kurokawa I, Jemec GBE et al. What causes hidradenitis suppurativa? *Experimental Dermatology* 2008; 17: 455–472
- [35] Prens E, Deckers I. Pathophysiology of hidradenitis suppurativa: An update. *J Am Acad Dermatol* 2015; 73: 58–11
- [36] Vossen A, van der Zee HH, Prens EP. Hidradenitis Suppurativa: A Systematic Review Integrating Inflammatory Pathways Into a Cohesive Pathogenic Model. *Front Immunol* 2018; 9: 2965
- [37] von Laffert M, Helmbold P, Wohlrab J et al. Hidradenitis suppurativa (acne inversa): early inflammatory events at terminal follicles and at interfollicular epidermis. *Exp Dermatol* 2010; 19: 533–537
- [38] von Laffert M, Stadie V, Wohlrab J et al. Hidradenitis suppurativa/acne inversa: bilocated epithelial hyperplasia with very different sequelae. *Br J Dermatol* 2011; 164: 367–371
- [39] Hotz C, Boniotto M, Guguin A et al. Intrinsic Defect in Keratinocyte Function Leads to Inflammation in Hidradenitis Suppurativa. *J Invest Dermatol* 2016; 136: 1768–1780
- [40] Kamp S, Fiehn AM, Stenderup K et al. Hidradenitis suppurativa: a disease of the absent sebaceous gland? Sebaceous gland number and volume are significantly reduced in uninvolved hair follicles from patients with hidradenitis suppurativa *Br J Dermatol* 2011; 164: 1017–1022
- [41] van der Zee HH, de Ruiter L, Boer J et al. Alterations in leucocyte subsets and histomorphology in normal-appearing perilesional skin and early and chronic hidradenitis suppurativa lesions. *Br J Dermatol* 2012; 166: 98–106

- [42] Lima AL, Karl I, Giner T et al. Keratinocytes and neutrophils are important sources of proinflammatory molecules in hidradenitis suppurativa. *Br J Dermatol* 2016; 174: 514–521
- [43] Wolk K, Warszawska K, Hoeflich C et al. Deficiency of IL-22 contributes to a chronic inflammatory disease: pathogenetic mechanisms in acne inversa. *J Immunol* 2011; 186: 1228–1239
- [44] van der Zee HH, de Ruiter L, van den Broecke DG et al. Elevated levels of tumour necrosis factor (TNF)-alpha, interleukin (IL)-1beta and IL-10 in hidradenitis suppurativa skin: a rationale for targeting TNF-alpha and IL-1beta. *Br J Dermatol* 2011; 164: 1292–1298
- [45] Schlapbach C, Hanni T, Yawalkar N et al. Expression of the IL-23/Th17 pathway in lesions of hidradenitis suppurativa. *J Am Acad Dermatol* 2011; 65: 790–798
- [46] Thomi R, Yerly D, Yawalkar N et al. Interleukin-32 is highly expressed in lesions of hidradenitis suppurativa. *Br J Dermatol* 2017; 177: 1358–1366
- [47] Thomi R, Kakeda M, Yawalkar N et al. Increased expression of the interleukin-36 cytokines in lesions of hidradenitis suppurativa. *J Eur Acad Dermatol Venereol* 2017; 31: 2091–2096
- [48] Hessam S, Sand M, Gambichler T et al. Interleukin-36 in hidradenitis suppurativa: evidence for a distinctive proinflammatory role and a key factor in the development of an inflammatory loop. *Br J Dermatol* 2018; 178: 761–767
- [49] Dostert C, Grusdat M, Letellier E et al. The TNF Family of Ligands and Receptors: Communication Modules in the Immune System and Beyond. *Physiol Rev* 2019; 99: 115–160
- [50] Matusiak L, Bieniek A, Szepietowski JC. Increased serum tumour necrosis factor-alpha in hidradenitis suppurativa patients: is there a basis for treatment with anti-tumour necrosis factor-alpha agents? *Acta Derm Venereol* 2009; 89: 601–603
- [51] Riis PT, Soeby K, Saunte DM et al. Patients with hidradenitis suppurativa carry a higher systemic inflammatory load than other dermatological patients. *Arch Dermatol Res* 2015; 307: 885–889
- [52] Wolk K, Wenzel J, Tsaousi A et al. Lipocalin-2 is expressed by activated granulocytes and keratinocytes in affected skin and reflects disease activity in acne inversa/hidradenitis suppurativa. *Br J Dermatol* 2017; 177: 1385–1393
- [53] Matusiak L, Szczech J, Bieniek A et al. Increased interleukin (IL)-17 serum levels in patients with hidradenitis suppurativa: Implications for treatment with anti-IL-17 agents. *J Am Acad Dermatol* 2017; 76: 670–675
- [54] Moran B, Sweeney CM, Hughes R et al. Hidradenitis Suppurativa Is Characterized by Dysregulation of the Th17:Treg Cell Axis, Which Is Corrected by Anti-TNF Therapy. *J Invest Dermatol* 2017; 137: 2389–2395
- [55] Chung Y, Chang SH, Martinez GJ et al. Critical regulation of early Th17 cell differentiation by interleukin-1 signaling. *Immunity* 2009; 30: 576–587
- [56] Ikeda S, Saijo S, Murayama MA et al. Excess IL-1 signaling enhances the development of Th17 cells by downregulating TGF-beta-induced Foxp3 expression. *J Immunol* 2014; 192: 1449–1458
- [57] Hana A, Booken D, Henrich C et al. Functional significance of non-neuronal acetylcholine in skin epithelia. *Life Sci* 2007; 80: 2214–2220
- [58] Esser C, Rannug A, Stockinger B. The aryl hydrocarbon receptor in immunity. *Trends Immunol* 2009; 30: 447–454
- [59] van der Zee HH, Laman JD, Boer J et al. Hidradenitis suppurativa: viewpoint on clinical phenotyping, pathogenesis and novel treatments. *Exp Dermatol* 2012; 21: 735–739
- [60] Nikota JK, Shen P, Morissette MC et al. Cigarette smoke primes the pulmonary environment to IL-1alpha/CXCR-2-dependent nontypeable *Haemophilus influenzae*-exacerbated neutrophilia in mice. *J Immunol* 2014; 193: 3134–3145
- [61] Sabat R, Chanwangpong A, Schneider-Burrus S et al. Increased prevalence of metabolic syndrome in patients with acne inversa. *PLoS One* 2012; 7: e31810
- [62] Yang H, Youm YH, Vandanmagsar B et al. Obesity increases the production of proinflammatory mediators from adipose tissue T cells and compromises TCR repertoire diversity: implications for systemic inflammation and insulin resistance. *J Immunol* 2010; 185: 1836–1845
- [63] Chehimi M, Vidal H, Eljaafari A. Pathogenic Role of IL-17-Producing Immune Cells in Obesity, and Related Inflammatory Diseases. *J Clin Med* 2017; 6. doi:10.3390/jcm6070068
- [64] Wong VW, Akaishi S, Longaker MT et al. Pushing back: wound mechanotransduction in repair and regeneration. *J Invest Dermatol* 2011; 131: 2186–2196
- [65] Mader JS, Ewen C, Hancock RE et al. The human cathelicidin, LL-37, induces granzyme-mediated apoptosis in regulatory T cells. *J Immunother* 2011; 34: 229–235
- [66] Emelianov VU, Bechara FG, Glaser R et al. Immunohistological pointers to a possible role for excessive cathelicidin (LL-37) expression by apocrine sweat glands in the pathogenesis of hidradenitis suppurativa/acne inversa. *Br J Dermatol* 2012; 166: 1023–1034
- [67] Thomi R, Schlapbach C, Yawalkar N et al. Elevated levels of the antimicrobial peptide LL-37 in hidradenitis suppurativa are associated with a Th1/Th17 immune response. *Exp Dermatol* 2018; 27: 172–177
- [68] Ring HC, Thorsen J, Saunte DM et al. The Follicular Skin Microbiome in Patients With Hidradenitis Suppurativa and Healthy Controls. *JAMA Dermatol* 2017; 153: 897–905
- [69] Zouboulis CC, Desai N, Emtestam L et al. European S1 guideline for the treatment of hidradenitis suppurativa/acne inversa. *J Eur Acad Dermatol Venereol* 2015; 29: 619–644
- [70] Clemmensen OJ. Topical Treatment of Hidradenitis Suppurativa with Clindamycin. *Int J Dermatol* 1983; 22: 325–328
- [71] Zouboulis CC, Bechara FG, Dickinson-Blok JL et al. Hidradenitis suppurativa/acne inversa: a practical framework for treatment optimization - systematic review and recommendations from the HS ALLIANCE working group. *J Eur Acad Dermatol Venereol* 2019; 33: 19–31
- [72] Zouboulis CC, Bechara FG, Fritz K et al. [S1 guideline for the treatment of hidradenitis suppurativa/acne inversa\* (number ICD-10 L73.2)]. *J Dtsch Dermatol Ges* 2012; 10 (Suppl. 05): S1–S31
- [73] Jemec GB, Wendelboe P. Topical clindamycin versus systemic tetracycline in the treatment of hidradenitis suppurativa. *J Am Acad Dermatol* 1998; 39: 971–974
- [74] Dessinioti C, Zisimou C, Tzanetakou V et al. Oral clindamycin and rifampicin combination therapy for hidradenitis suppurativa: a prospective study and 1-year follow-up. *Clin Exp Dermatol* 2016; 41: 852–857
- [75] Bettoli V, Zauli S, Borghi A et al. Oral clindamycin and rifampicin in the treatment of hidradenitis suppurativa-acne inversa: a prospective study on 23 patients. *J Eur Acad Dermatol Venereol* 2014; 28: 125–126
- [76] Gener G, Canoui-Poitaine F, Revuz JE et al. Combination therapy with clindamycin and rifampicin for hidradenitis suppurativa: a series of 116 consecutive patients. *Dermatology* 2009; 219: 148–154
- [77] van der Zee HH, Boer J, Prens EP et al. The effect of combined treatment with oral clindamycin and oral rifampicin in patients with hidradenitis suppurativa. *Dermatology* 2009; 219: 143–147
- [78] Pasquale TR, Tan JS. Nonantimicrobial effects of antibacterial agents. *Clin Infect Dis* 2005; 40: 127–135
- [79] Zigliam HM, Daniels I, Finch RG. Immunomodulating activity of rifampicin. *J Chemother (Florence, Italy)* 2004; 16: 357–361
- [80] Lee RA, Eisen DB. Treatment of hidradenitis suppurativa with biologic medications. *J Am Acad Dermatol* 2015; 73: S82–88

- [81] Aggarwal BB, Gupta SC, Kim JH. Historical perspectives on tumor necrosis factor and its superfamily: 25 years later, a golden journey. *Blood* 2012; 119: 651–665
- [82] Kimball AB, Kerdel F, Adams D et al. Adalimumab for the treatment of moderate to severe Hidradenitis suppurativa: a parallel randomized trial. *Ann Intern Med* 2012; 157: 846–855
- [83] Kimball AB, Okun MM, Williams DA et al. Two Phase 3 Trials of Adalimumab for Hidradenitis Suppurativa. *N Engl J Med* 2016; 375: 422–434
- [84] Zouboulis CC, Okun MM, Prens EP et al. Long-term adalimumab efficacy in patients with moderate-to-severe hidradenitis suppurativa/acne inversa: 3-year results of a phase 3 open-label extension study. *J Am Acad Dermatol* 2019; 80: 60–69 e62
- [85] Grant A, Gonzalez T, Montgomery MO et al. Infliximab therapy for patients with moderate to severe hidradenitis suppurativa: a randomized, double-blind, placebo-controlled crossover trial. *J Am Acad Dermatol* 2010; 62: 205–217
- [86] Gulliver WP, Jemec GB, Baker KA. Experience with ustekinumab for the treatment of moderate to severe hidradenitis suppurativa. *J Eur Acad Dermatol Venereol* 2012; 26: 911–914
- [87] Blok JL, Li K, Brodmerkel C et al. Ustekinumab in hidradenitis suppurativa: clinical results and a search for potential biomarkers in serum. *Br J Dermatol* 2016; 174: 839–846
- [88] Kovacs M, Podda M. Guselkumab in the treatment of severe Hidradenitis suppurativa. *J Eur Acad Dermatol Venereol* 2019; 33: e140–e141
- [89] Thorlacius L, Theut Riis P, Jemec GBE. Severe hidradenitis suppurativa responding to treatment with secukinumab: a case report. *Br J Dermatol* 2018; 179: 182–185
- [90] Schuch A, Fischer T, Boehner A et al. Successful Treatment of Severe Recalcitrant Hidradenitis Suppurativa with the Interleukin-17A Antibody Secukinumab. *Acta Derm Venereol* 2018; 98: 151–152
- [91] Jorgensen AR, Yao Y, Thomsen SF. Therapeutic Response to Secukinumab in a 36-Year-Old Woman with Hidradenitis Suppurativa. *Case Rep Dermatol Med* 2018; 2018: 8685136
- [92] Giuseppe P, Nicola P, Valentina C et al. A Case of Moderate Hidradenitis Suppurativa and Psoriasis Treated with Secukinumab. *Ann Dermatol* 2018; 30: 462–464
- [93] Odorici G, Pellacani G, Conti A. Ixekizumab in hidradenitis suppurativa: a case report in a psoriatic patient. *G Ital Dermatol Venereol* 2019. doi:10.23736/S0392-0488.18.06135-7
- [94] Kirsten N, Augustin M. Hidradenitis suppurativa successfully treated with ixekizumab – presentation of 2 cases. *Exp Dermatol* 2019; 28: 23–23
- [95] Leslie KS, Tripathi SV, Nguyen TV et al. An open-label study of anakinra for the treatment of moderate to severe hidradenitis suppurativa. *J Am Acad Dermatol* 2014; 70: 243–251
- [96] Tzanetakou V, Kanni T, Giatrakou S et al. Safety and Efficacy of Anakinra in Severe Hidradenitis Suppurativa: A Randomized Clinical Trial. *JAMA Dermatol* 2016; 152: 52–59
- [97] Theut Riis P, Thorlacius LR, Jemec GB. Investigational drugs in clinical trials for Hidradenitis Suppurativa. *Exp Opin Invest Drug* 2018; 27: 43–53
- [98] Bechara FG, Hessam S. [Hidradenitis suppurativa]. *MMW Fortschr Med* 2016; 158: 52–53
- [99] Scholl L, Hessam S, Reitenbach S et al. Operative Behandlungsoptionen bei Hidradenitis suppurativa/Acne inversa. *Hautarzt* 2018; 69: 149–161
- [100] Ritz JP, Runkel N, Haier J et al. Extent of surgery and recurrence rate of hidradenitis suppurativa. *Int J Colorectal Dis* 1998; 13: 164–168
- [101] van Straalen KR, Schneider-Burrus S, Prens EP. Current and future treatment of hidradenitis suppurativa. *Br J Dermatol* 2018. doi:10.1111/bjd.16768
- [102] Scholl L, Hessam S, Bergmann U et al. Surgical Treatment of Sinus Tracts and Fistulas in Perianal Hidradenitis Suppurativa. *J Cutan Med Surg* 2018; 22: 239–241
- [103] Parks RW, Parks TG. Pathogenesis, clinical features and management of hidradenitis suppurativa. *Ann R Coll Surg Engl* 1997; 79: 83–89
- [104] Weyandt G. Operative Therapie der Acne inversa. *Hautarzt* 2005; 56: 1033–1039
- [105] Buyukasik O, Hasdemir AO, Kahramansoy N et al. Surgical approach to extensive hidradenitis suppurativa. *Dermatol Surg* 2011; 37: 835–842
- [106] Alharbi Z, Kauczok J, Pallua N. A review of wide surgical excision of hidradenitis suppurativa. *BMC Dermatol* 2012; 12: 9
- [107] Posch C, Monshi B, Quint T et al. The role of wide local excision for the treatment of severe hidradenitis suppurativa (Hurley grade III): Retrospective analysis of 74 patients. *J Am Acad Dermatol* 2017; 77: 123–129 e125
- [108] Humphries LS, Kueberuwa E, Beederman M et al. Wide excision and healing by secondary intent for the surgical treatment of hidradenitis suppurativa: A single-center experience. *J Plast Reconstr Aesthet Surg* 2016; 69: 554–566
- [109] Kofler L, Schweinzer K, Heister M et al. Surgical treatment of hidradenitis suppurativa: an analysis of postoperative outcome, cosmetic results and quality of life in 255 patients. *J Eur Acad Dermatol Venereol* 2018; 32: 1570–1574
- [110] van Rappard DC, Mooij JE, Mekkes JR. Mild to moderate hidradenitis suppurativa treated with local excision and primary closure. *J Eur Acad Dermatol Venereol* 2012; 26: 898–902
- [111] Rompel R, Petres J. Long-term results of wide surgical excision in 106 patients with hidradenitis suppurativa. *Dermatol Surg* 2000; 26: 638–643
- [112] Ulrich A, Hildebrandt U, Ulrich J. Acne inversa: Einfluss assoziierter Faktoren auf den Schweregrad und das operative Ergebnis. *Hautarzt* 2014; 65: 623–627
- [113] Mehdizadeh A, Hazen PG, Bechara FG et al. Recurrence of hidradenitis suppurativa after surgical management: A systematic review and meta-analysis. *J Am Acad Dermatol* 2015; 73: S70–S77
- [114] Kelly G, Hughes R, McGarry T et al. Dysregulated cytokine expression in lesional and nonlesional skin in hidradenitis suppurativa. *Br J Dermatol* 2015; 173: 1431–1439
- [115] DeFazio MV, Economides JM, King KS et al. Outcomes After Combined Radical Resection and Targeted Biologic Therapy for the Management of Recalcitrant Hidradenitis Suppurativa. *Ann Plast Surg* 2016; 7: 217–222