Thieme

Kindlicher Kopfschmerz

Kristin Peters

Ein Kind mit Kopfschmerzen – eine Klientel, die immer häufiger Hilfe bei Osteopathen sucht. Der Umgang mit Kindern ist eine besondere Herausforderung. Denn die Angaben des Kinds sind oftmals nicht so eindeutig zu werten, weil eine andere Schmerzwahrnehmung und -verarbeitung bestehen. Die genaue Zuordnung des Schmerzes zur betroffenen Körperregion beginnt ab dem 6. Lebensjahr. Zudem möchten die besorgten Eltern Gründe für die Schmerzen und Möglichkeiten der Linderung erfahren. Anhand des Symptoms Kopfschmerz sollen verschiedene Möglichkeiten der Schmerzgenese, der Untersuchung und Behandlung geschildert werden.

Definitionen und Epidemiologie

Kopfschmerzen sind die häufigsten Schmerzen des Schulkinds gefolgt von Bauchschmerzen. Grundsätzlich lassen sich verschiedene Formen beschreiben. Man unterscheidet die primären Kopfschmerzen von den sekundären.

- Bei den **primären** Kopfschmerzen ist der Schmerz, losgelöst von anderen Faktoren, Grund der Pathogenese. Zu diesen zählen Spannungskopfschmerzen, Migräne, Cluster- und trigeminoforme Schmerzen, wobei die beiden Letzteren im Kindesalter eher selten sind. In der osteopathischen Medizin wird zusätzlich der Stauungskopfschmerz beschrieben.
- **Sekundäre** Kopfschmerzen treten als Symptom einer anderen Grunderkrankung in Erscheinung, z. B. bei Entzündungen, Infektionen, Fehlsichtigkeit, raumfordernden Prozessen und Gefügestörungen im Bereich der HWS.

20 % der Kinder im Vorschulalter und mehr als 50 % der Kinder am Ende der Grundschulzeit sind von Kopfschmerzepisoden betroffen. Circa 60 % der Kinder kennen Spannungskopfschmerzen, unter Migräne leiden 12 % der Kinder. Mischformen scheinen im Kindesalter häufiger aufzutreten [2].

Differenzialdiagnostik

Anhand der Anamnese, der mitgebrachten Laborergebnisse und der Röntgen- bzw. MRT-Aufnahmen muss sichergestellt werden, dass es sich tatsächlich um einen primären Kopfschmerztyp handelt. Fehlende Untersuchungen sollten auf jeden Fall zeitnah durchgeführt werden, bevor mit einer osteopathischen Behandlung begonnen werden kann.

Spannungskopfschmerzen

Spannungskopfschmerzen werden von einer erhöhten Spannung der Schulter- und Nackenmuskeln begleitet. Der Schmerzcharakter ist dumpf, helm- oder bandartig und meistens mittelschwer. Wärme und Bewegung vermindern den Schmerz.

Osteopathisch gedacht, wird durch die Tonuserhöhung der betroffenen Muskeln die Gleitfähigkeit des N. occipitalis major eingeschränkt (▶ **Abb. 1**). Es entsteht eine zirkulatorische Störung im perineuralen Gewebe. Zunächst sind das venöse und das lymphatische System betroffen. Eine Stauung geht mit einer Veränderung der metabolischen Situation und mit einer lokalen Ischämie einher, welche die Schmerzen verursacht. Diskutiert werden auch metabolisch bedingte Mikroläsionen innerhalb der betroffenen Muskeln als Folge von partiellen Überlastungen ohne Entspannungsphasen und einer mangelhaften Versorgung mit Sauerstoff.

Fallbeispiel

Anamnese

Ein 8-jähriges Mädchen wird in meiner Praxis mit mittelschweren, mehrmals in der Woche auftretenden Kopfschmerzen vorgestellt. Diese entwickeln sich meist am späten Vormittag oder späten Nachmittag. Sie beginnen im Nacken und breiten sich dann über den Hinterkopf aus. Manchmal ziehen sie bis zur Stirn. Die Schmerzen sind nur rechts vorhanden, gelegentlich werden sie von einer leichten Übelkeit ohne Erbrechen begleitet. Geruchs- und Lichtempfindlichkeit bestehen nicht, Bewegung bessert die Symptomatik. Es besteht eindeutig ein Zusammenhang zwischen längerem Sitzen mit erhöhter visueller Anforderung und den Schmerzen. Diese traten erstmals nach einer längeren Autofahrt auf, während der das Kind eingeschlafen war. Nach Abklärung sekundärer Auslöser (Infektionen, raumfordernde Prozesse, Fehlsich-

Dieses Dokument wurde zum persönlichen Gebrauch heruntergeladen. Vervielfältigung nur mit Zustimmung des Verlages.

tigkeit, kardiovaskuläre Ursachen) wurde ein Spannungskopfschmerz diagnostiziert. Die vom Arzt nach den Vorgaben der DMKG [2] empfohlene Behandlung (regelmäßige Bewegung, Entspannungsübungen, Ibuprofen-Schmerzsaft, regelmäßiges Benutzen eines TENS-Geräts) brachten keine wesentliche Verbesserung.

Die Patientin geht 1-mal pro Woche zum Tanzen und 1-mal zum Schwimmen. Beim Schwimmunterricht bemerkt die Trainerin in letzter Zeit, dass sie die Bahn nicht mehr gerade schwimmt, sondern nach rechts abweicht.

Die Patientin hat bei grippalen Infekten häufig Übelkeit und Halsschmerzen, wobei Infekte selten sind. Sie hat 2 jüngere Geschwister. Die Schwangerschaft verlief komplikationslos. Nach Einsetzen der Wehen kam es im Kreißsaal bei einer Muttermundöffnung von 6 cm zum Geburtsstillstand. Trotz wehenfördernder Medikamente und PDA öffnete sich der Muttermund nicht weiter. Das Kind steckte im Beckeneingang und konnte sich nicht regelrecht eindrehen. Schließlich wurde ein Kaiserschnitt durchgeführt. Das Neugeborene konnte ohne Probleme angelegt werden und direkt trinken. Es hatte eine Lieblingsseite (rechts), die sich aber durch gezielte Ansprache von links und Lagerung auf dem Bauch und auf den Seiten rasch besserte. In den ersten Monaten litt der Säugling unter Blähungen und spuckte häufig einen Teil der Milch wieder aus. Ansonsten verlief die Entwicklung regelrecht.

Die Patientin wurde nach den Impfempfehlungen der STIKO ohne Komplikationen geimpft.

Befund

Bei der Inspektion zeigten sich ein Schulterhochstand rechts, eine Rotation und Seitneigung rechts der HWS und eine evtl. kompensatorische Seitneigung und Rotation links im thorakolumbalen Übergang (TLÜ). Das Körpergewicht lag auf dem linken Bein. Palpatorisch waren M. trapezius, M. semispinalis und M. levator scapulae rechts verspannt und schmerzhaft. Es fanden sich Triggerpunkte medial am Rand des Okziputs rechts und auf Höhe des Proc. spinosus C2 rechts. Die Bewegungstests zeigten eine eingeschränkte Rotation und Seitneigung des Kopfs nach links, eine Deflexion des Unterkiefers bei Mundöffnung nach rechts. Ferner fanden sich eine Dysfunktion der SSB in Sidebendingrotation (SBR) rechts, ein Kreuzbiss rechts, das Sakrum in einer anterioren Torsionsdysfunktion L/L, der Magen war in Innenrotation und Adduktion ohne Druckdolenz fixiert.

1. Behandlung

Bei der 1. Behandlung löste ich die Flexion-Rotation-Seitneige-Dysfunktion (FRS) rechts von C2 mit einer Balanced-Ligamentous-Technik (BLT) (▸ **Abb. 2**). Diese Bewegungseinschränkung war der Grund für den Kopfschmerz. Anschließend behandelte ich die Triggerpunkte am Rand des Okziputs und am Proc. spinosus C2. Darauf-

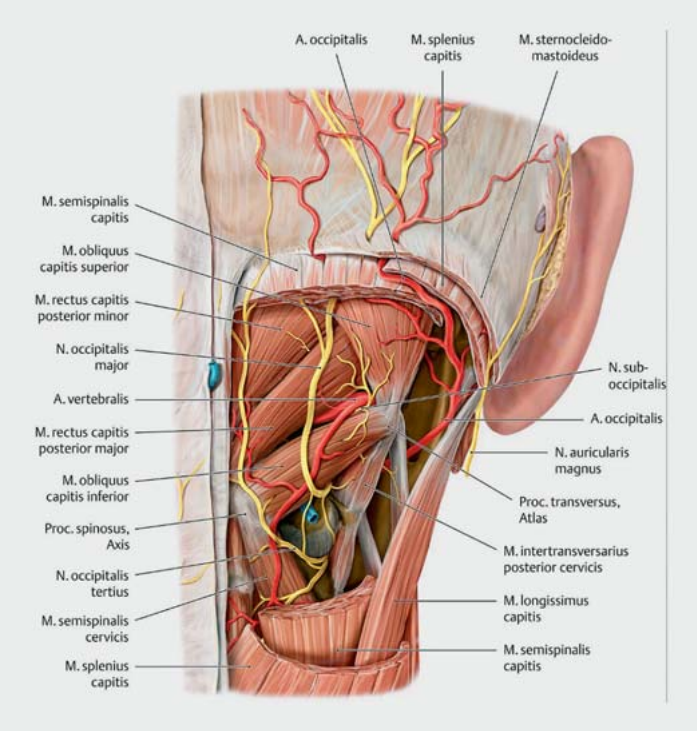

▸ **Abb. 1** Durchtritt des N. occipitalis major durch den M. trapezius und dessen Faszie. (aus: Schünke M, Schulte E, Schumacher U. Prometheus. LernAtlas der Anatomie. Kopf, Hals und Neuroanatomie. Illustrationen von M. Voll und K. Wesker. 4. Aufl. Stuttgart: Thieme; 2015)

▸ **Abb. 2** Behandlung der HWS mit einer Faszientechnik (BLT). (aus: [6])

hin verminderte sich die schmerzhafte Verspannung der genannten Muskeln. Ich mobilisierte den N. accessorius rechts am medialen ventralen Rand des M. trapezius (Pars transversa) nach Barral und den N. occipitalis major. Als Nächstes entspannte ich die kurzen Nackenmuskeln mit einem Okziput-Release.

Nach einer intrabukkalen Detonisierung der Mm. pterygoidei medialis und lateralis rechts und einer Korrektur der

Dieses Dokument wurde zum persönlichen Gebrauch heruntergeladen. Vervielfältigung nur mit Zustimmung des Verlages.

▶ **Abb. 3** Behandlung des Magens: Zunächst erfolgt eine indirekte Behandlung, bis sich das Gewebe entspannt, dann ein direktes Führen in die Korrektur. (aus: [6])

L/L-Dysfunktion des Sakrums beendete ich die Behandlung mit einer Duraschaukel in Seitlage, um die reziproken Spannungsmembranen zu harmonisieren (C2 und Sakrum als durale Anheftungspunkte).

Die abschließende Untersuchung zeigte eine ausgeglichene Haltung mit freier Beweglichkeit des Kopfes, des TLÜ und einer gleichmäßigen Belastung beider Beine. Die Patientin gab an, ein freies leichtes Gefühl im Nacken und viel weniger Druck im Kopf zu verspüren.

Der Mutter erklärte ich, dass eine eingeschränkte Beweglichkeit des 2. Halswirbels vorlag, die vermutlich auf das Einschlafen während der Autofahrt zurückzuführen ist. In der Folge entwickelte sich eine Reizung der Nerven, die auf Höhe des 2. Halswirbels den Wirbelkanal verlassen, was Schmerzen verursacht und eine Verspannung der Muskeln des Nackens bedingt, die wiederum den Nerv zusätzlich irritieren, sodass sich die Schmerzsituation selbst unterhalten hat. Ich vereinbarte einen Kontrolltermin in 2 Wochen.

2. Behandlung

Seit der 1. Behandlung hat die Patientin keine Kopfschmerzen mehr gehabt. Ich kontrollierte die Befunde vom 1. Termin und fand den Magen noch in gleicher Spannung und wieder eine leichte Seitneigung und Rotation im TLÜ nach links. Ich behandelte den Magen (▶ **Abb. 3**), das Diaphragma, die Sutura occipitomastoidea (OM), das Foramen jugulare und den N. vagus, um auch diesen Bereich in einen ausgeglichenen Zustand zu bringen. Ich beabsichtigte damit, einen möglichen viszeralen Trigger für die Kopfschmerzen zu vermeiden. Der N. vagus versorgt u. a. die hintere Schädelgrube sensibel (▶ **Abb. 4**).

Nach der Behandlung stand das Mädchen komplett im Lot und sagte, dass es ihm richtig gut gehe. Aus meiner Sicht war kein weiterer Termin nötig, bei erneut auftre-

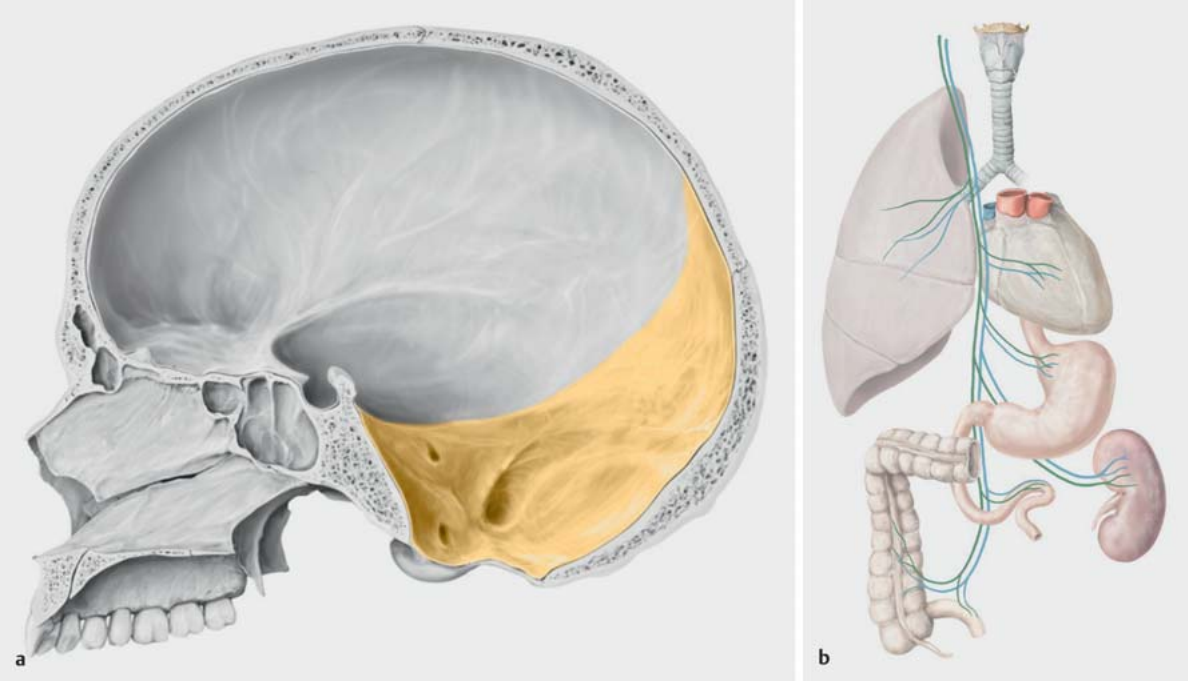

▶ **Abb. 4** Viszerosensible und viszeromotorische Versorgungsgebiete des N. vagus. (aus: Schünke M, Schulte E, Schumacher U. Prometheus. LernAtlas der Anatomie. Kopf, Hals und Neuroanatomie. Illustrationen von M. Voll und K. Wesker. 4. Aufl. Stuttgart: Thieme; 2015)

Dieses Dokument wurde zum persönlichen Gebrauch heruntergeladen. Vervielfältigung nur mit Zustimmung des Verlages.

tenden Kopfschmerzen sollte sich die Patientin wieder melden.

Zusammenfassung

Hypothetisch könnten durch die wegen des Kaiserschnitts nicht erlebte Konfiguration des Schädels (die intrauterin erworbene SBR konnte sich nicht normalisieren) und durch eine evtl. Traktionsverletzung der HWS die obere HWS und die SSB die empfindlichen Körperregionen der Patientin sein. Darauf weisen auch die Verdauungsstörungen und die Lieblingsseite während der Säuglingszeit hin. Der durch die SBR rechts gereizte N. vagus könnte Grund für die bis heute persistierende Position und schnelle Reizung des Magens sein.

Die Zwangshaltung während der Autofahrt hat ein getriggertes Gebiet stark belastet, womit die Hartnäckigkeit der Schmerzen erklärt werden könnte. Passend dazu ist das Auftreten des Schmerzes nach längerem Sitzen mit einer Belastung des visuellen Systems. Durch die Parallelschaltung der Augenmuskeln und der kurzen Nackenmuskeln ergab sich bei Übermüdung in der Schule (später Vormittag) oder nach längerem Lernen für die Schule bzw. Handy- oder Tabletspielen (später Nachmittag) eine deutliche Häufung der Schmerzen. Der für die Schmerzen verantwortliche N. occipitalis major zieht von hinten über das Os occipitale und das Os parietale. Er endet ungefähr auf Höhe der Vertex. Bei einer starken Reizung können die gesteigerten Impulse des Nervs auf den N. frontalis des N. ophthalmicus (einen Ast des N. trigeminus) übertragen werden und dann bis zur Stirn ziehen.

Reizungen im Bereich der oberen HWS werden auch auf der Rückenmarksebene auf trigeminale Neurone übertragen. Die Kernsäule des N. trigeminus reicht bis ins Halsmark auf Höhe von C2. Diese reflektorische Verbindung hat Auswirkungen auf den Tonus der Kiefermuskeln und damit auf die Mundöffnung.

Der Kopfschmerz des Mädchens ist also Folge von zwei Entitäten: Zum einen ist es ein primärer Kopfschmerz (Spannungskopfschmerz) und zum anderen als Auslöser ein sekundärer Kopfschmerz (zervikogener Typ). Mit der Behandlung der Ursache konnte der Kopfschmerz erfolgreich behandelt werden, wogegen die rein symptomatische Behandlung keine wirkliche Linderung gezeigt hat.

Migräne

Die kindliche Migräne unterscheidet sich von der des Erwachsenen dadurch, dass sie meistens nur wenige Stunden andauert und nach einer Phase tiefen Schlafs komplett aufgelöst ist. Vor der 1. Migräneattacke werden Nasenbluten ohne Trauma und anfallsweise krampfartige Bauchschmerzen beobachtet.

Anzeige

Dieses Dokument wurde zum persönlichen Gebrauch heruntergeladen. Vervielfältigung nur mit Zustimmung des Verlages.



▶ **Abb. 5** Falx cerebri und Tentorium cerebelli mit den darin eingebetteten Sinus cerebri (venöse Blutleiter). Zu beachten ist der Ursprung der Falx cerebri an der Crista galli. (aus: Schünke M, Schulte E, Schumacher U. Prometheus. LernAtlas der Anatomie. Kopf, Hals und Neuroanatomie. Illustrationen von M. Voll und K. Wesker. 4. Aufl. Stuttgart: Thieme; 2015)

Bei einem Anfall ist das Kind blass, hört auf zu spielen und verlangt nach Ruhe. Bewegung verschlimmert den Schmerz. Die Schmerzen sind nicht unbedingt einseitig, sie zeigen sich meist an der Stirn und an den Schläfen. Als Auslöser für die Migräneattacken wird ein sog. Migränegenerator (Migränezentrum) im Hirnstamm verantwortlich gemacht, der im MRT mit einer veränderten Geweberesonanz dargestellt werden kann. Dieser Generator lädt sich durch verschiedene Ursachen auf, z. B. durch Schlafmangel, Unterzuckerung, Ängste, Stress (auch positiven), starke visuelle und akustische Reize, aber auch durch klimatische Bedingungen. Er entlädt sich spontan, oft unter Ankündigung einer Aura in Form von Blitzen, Farbsehen oder fantastischen Bildern, gelegentlich erscheinen auch olfaktorische Wahrnehmungen im Sinne einer Kakosmie sowie Missempfindungen an Armen und Beinen oder im Gesicht.

Aus osteopathischer Sicht sind folgende Beobachtungen und Zusammenhänge pathophysiognomisch. Der typische Schmerz bohrt sich oft einseitig wie ein Messer von hinten nach vorn durch den Kopf, wobei die Seiten wechseln können. Der Schmerz wird so beschrieben, als breite er sich entlang des Tentorium cerebelli und der Falx cerebri aus, um sich dann mit unsäglicher Intensität ins Auge und in die Schläfe zu bohren. Die Beteiligung der Dura mater erklärt die begleitende Geruchsempfindlichkeit, die Übelkeit bis zum Erbrechen und die Lichtempfindlichkeit (Fixation der Falx cerebri an der Crista galli – Geruch, Kontinuität der Dura mater bis in die Sklera des Bulbus oculi – Verknüpfung des olfaktorischen Systems mit dem Vegetativum – Übelkeit und Erbrechen) (▶ **Abb. 5**).

Veränderte zirkulatorische Bedingungen könnten Auslöser der Attacken sein. Eine Stauung im Sinussystem innerhalb der intrakranialen Membranen könnte eine Reizung des N. ophthalmicus hervorrufen. Reflektorisch wäre eine Stimulation des sympathischen Nervensystems vorstellbar, was zu einer verminderten Durchblutung führen könnte. Die Abnahme der Durchblutung beginnt okzipital und breitet sich sehr langsam nach parietal und temporal aus. Dort entsteht durch eine Hemmung der kortikalen, neuronalen Aktivität die Aura. In der Folge kommt es zu einer Ausschüttung von vasoaktiven Substanzen. Dies bedingt eine massive Vasodilatation, welche die perivaskulären Gebiete der Duragefäße in einen Entzündungszustand versetzt. Dies führt durch eine exzessive Aktivität der trigeminalen Fasern, v. a. des N. ophthalmicus, zu den beschriebenen Schmerzen. (Deshalb hat auch die früher angewandte effektive Behandlung mit Ergotaminen, die eine extreme Vasokonstriktion zur Folge hat, den Schmerz verschwinden lassen.)

Die Migräne des Erwachsenen wird heute in den meisten Fällen mit Triptanen behandelt, die in das Transmittersystem des Gehirns eingreifen und bei rechtzeitiger Einnahme den Schmerz kupieren können. Verabreicht werden zudem ein leichtes Antidepressivum oder ein Ovulationshemmer ohne Abbruchblutung.

Oft lassen sich leichte bis mittelschwere Attacken des Kindes mit Ruhe in einem abgedunkelten Raum, einem kühlen Lappen auf der Stirn oder im Nacken und Einreiben mit Pfefferminzöl gut behandeln. Leidet das Kind unter schweren Anfällen, sollte schon beim Eintreten der Aura ein wirksames Scherzmittel verabreicht werden, um die Schmerzentwicklung direkt zu unterbrechen.

Dieses Dokument wurde zum persönlichen Gebrauch heruntergeladen. Vervielfältigung nur mit Zustimmung des Verlages.

Fallbeispiel

Anamnese

Das 11-jährige Mädchen leidet seit einem ½ Jahr unter anfallsartigem Kopfschmerz. Die Schmerzattacke beginnt mit Flimmern vor den Augen, dann wird alles neblig und der Kopf dumpf. Manchmal fangen das Gesicht und der rechte Arm an zu kribbeln. Beim 1. Anfall hatte die Patientin ein ganz taubes Gesicht und konnte auf einem Auge nichts mehr sehen, dann begannen die Kopfschmerzen und sie musste sich übergeben. In der Kinderklinik wurden ein EEG geschrieben, die Augen untersucht und ein MRT vom Kopf gemacht. Alles war ohne Befund, ebenso die Laborwerte. Das Mädchen bekam eine Infusion mit Ibuprofen und wurde nach 2 Tagen entlassen. Migräne ist in ihrer Familie nicht bekannt, evtl. könnte der Opa mütterlicherseits an Migräne gelitten haben.

In den nächsten Wochen wiederholten sich die Schmerzattacken immer mit vorherigen Sehstörungen unterschiedlichster Form und Erbrechen. Die Patientin konnte mehrfach nicht am Unterricht teilnehmen. Die Schmerzen traten zu unterschiedlichen Tageszeiten auf. Im Schmerztagebuch war auffällig, dass sich die Schmerzen häufig nach einer starken körperlichen Belastung zeigten oder wenn sie sich während des Lernens stark konzentrierte. Bei körperlicher Belastung bekam die Patientin schnell einen hochroten Kopf.

Die Patientin geht aufs Gymnasium, ist sehr stolz auf ihre guten Leistungen und lernt gern. Sie spielt einmal in der Woche Badminton, setzt jetzt aber öfter eine Sequenz aus, wenn der Kopf zu heiß wird. Sie spielt Klavier und übt täglich. In der Schule singt sie im Chor. Sie hat eine jüngere Schwester. Schwangerschaft und Geburt waren unkompliziert, die Entwicklung verlief regelrecht. Sie wurde nach STIKO-Empfehlung geimpft und war selten krank. Vor 1 Jahr hatte sie im Winter eine schwere Bronchitis. Seitdem bekommt sie schnell Husten. Der Kinderarzt stellte eine Obstruktion der Bronchien fest und verordnete 2-mal täglich Inhalationen mit Salbutamol (ein Sympathikomimetikum, das zur Vasokonstriktion führt). Im letzten ½ Jahr war die Patientin ziemlich gewachsen, vor einigen Wochen hatte sie ihre Menarche. Der Zyklus ist noch unregelmäßig.

Befund und Behandlung

Die Patientin hielt die Schultern hochgezogen und den Rücken gekrümmt. Sie atmete fast nur sternal. Bei ihrem schlanken Körper passte der kleine Bauch nicht zur Physiognomie.

Die körperliche Untersuchung zeigte einen gestauten Schädel und eine Dysfunktion der SSB in Torsion rechts und einen Downstrain, den Thorax in Inspiration mit einer insgesamt fixierten BWS und einer Dysfunktion ERS links von Th2, das Diaphragma im Tiefstand, das Dünndarmpaket in der linken Fossa iliaca fixiert. Das Sakrum zeigte ein L/R. Meine Frage nach Rückenschmerzen wurde bestätigt; sie säßen zwischen den Schulterblättern und im Kreuz, v. a. morgens nach dem Aufstehen.

▶ **Abb. 6** Behandlung der venösen Sinus. (aus: [6])

Ich fragte noch einmal nach einem Sturz. Die Mutter erinnerte sich an einen Sturz von der Schaukel, bei dem das Kind mit dem offenen Mund im Kies gelandet war. Dies erklärte für mich den Downstrain: traumatische Belastung der Maxilla nach kranial, Os ethmoidale und anteriorer Anteil des Corpus ossis sphenoidalis nach kranial, Ala major nach kranial, Sphenoid in Extension.

Zentrale Befunde sind der pralle Schädel, der rigide Thorax, die Dysfunktion der BWS und des Diaphragma abdominale. Mein Ziel bestand in der verbesserten venösen Drainage aus dem Kranium und – als Voraussetzung dafür – in einer deutlichen Steigerung der Mobilität des Thorax. Als Erstes löste ich mit einer sanften Impulstechnik im Sitzen die ERS links von Th2. Mittels Rebound mobilisierte ich Thorax, BWS und Diaphragma abdominale, stimulierte die Zirkulation mithilfe der Leber- und Milzpumpe und löste den Dünndarm. Die Dysfunktion des Sakrums ist weniger deutlich; eine Atemtechnik normalisierte die Beweglichkeit. Ich öffnete die obere Thoraxapertur sowie das Foramen jugulare und spreizte die Kondylen, um die Drainage der venösen Blutleiter vorzubereiten. Ich endete mit dem Sieben-Schritte-Protokoll von Viola Fryman, um das Sinussystem zu entlasten (▶ **Abb. 6**).

Ich erklärte der Patientin und ihrer Mutter, dass wahrscheinlich die seit der schweren Bronchitis bestehenden Atemwegsprobleme eine venöse Stauung im Kopf verursachen, weil das Blut aus dem Kopf in den Brustkorb gelangen muss, um das Herz zu erreichen. Ein Hinweis könnte der rote Kopf bei Anstrengung sein. Das venöse System des Kopfes ist sehr schmerzempfindlich und eine

Dieses Dokument wurde zum persönlichen Gebrauch heruntergeladen. Vervielfältigung nur mit Zustimmung des Verlages.

Stauung in diesem System könnte das Auftreten der Migräne begünstigen. Ziel sei also, die Stauung im Kopf zu vermindern.

Verlauf

Ich vereinbarte ein Behandlungsintervall von zunächst 5 Zyklen im Abstand von 2 Wochen. Nach der 3. Behandlung hatte die Patientin keinen Anfall mehr erlebt. Beim 4. Termin begann ich neben der zirkulatorischen Stimulation mit einer Entlastung der SSB. Weil der Schmerz auch hier primär durch die veränderten Druckverhältnisse im Kranium und im Thorax ausgelöst wird, kann erst nach deren Stabilisation versucht werden, das weiter zurückliegende Trauma zu behandeln. Ansonsten besteht die Gefahr, dass sich der Schmerz verstärkt. Da das Trauma einige Jahre zurückliegt, kann keine komplette Korrektur erwartet werden, aber ein Ausgleich von Spannungen sollte möglich sein. Während der Behandlung des Downstrains bekam die Patientin Schmerzen genau in der Region im Gesicht, in der die Missempfindungen vor den einsetzenden Schmerzen spürbar waren. Ich schloss die Behandlung mit einer Dekompression des Gesichtsschädels ab. Die Patientin fühlt sich irgendwie befreit und hatte das Gefühl, besser atmen zu können.

Die Patientin blieb schmerzfrei und beim 5. Termin kontrollierte ich alle Befunde, entlastete die SSB und beendete die zunächst letzte Behandlung mit einer Drainage der venösen Sinus. Sie blieb noch für 2 Jahre meine Patientin. Obwohl sie schmerzfrei war, hat sie das Bedürfnis, einmal im Quartal zu mir zu kommen, um sich ausrichten zu lassen.

Fazit

Hypothetisch lässt sich der Fall durch verschiedene parallel auftretende Faktoren erklären. Der Beginn der Schmerzen steht in einem deutlichen zeitlichen Zusammenhang mit einer schweren Erkrankung und einer sowohl psychisch als auch physisch neuen Lebenssituation. Der Schlüssel sind die Diaphragmen und damit die Zirkulation:

- Menarche: Diaphragma pelvis und Sakrum
- Bronchitis: Diaphragma abdominale
- hoher Anspruch an sich selbst: obere Thoraxapertur
- vermehrtes Sitzen: OAA-Komplex

Das pathologische Geschehen potenziert sich durch die Fixation des Dünndarms infolge der veränderten Druckverhältnisse im Bereich des Thorax und des Abdomens. Dies beeinträchtigt zusätzlich die Zirkulation. Durch den Sturz von der Schaukel finden sich Beeinträchtigungen in den Geweben des Schädels. Möglicherweise haben die weiteren Faktoren die Kompensationsfähigkeit überschritten. Ob ein Migränegenerator Auslöser ist oder als Konsequenz der Schmerzsensation entsteht (Plastizität des Gehirns!), möchte ich im Raum stehen lassen. Somit leidet die Patientin eigentlich an einem nur in der Osteopathie bekannten Kopfschmerztyp: dem Stauungskopfschmerz.

Autorinnen/Autoren

Kristin Peters

studierte Germanistik, Publizistik und Pädagogik und machte eine Ausbildung zur Physiotherapeutin. Von 1988–1994 leitete sie im Kreiskrankenhaus Lüdenscheid die physiotherapeutische Ambulanz und arbeitete dann in ihrer eigenen Praxis. Von 1994–1999 machte sie die Osteopathieausbildung am IFAO und ist seit 2004 in ihrer Praxis für Osteopathie tätig. Sie ist Dozentin am IFAO.

Korrespondenzadresse

Kristin Peters DO, Physiotherapeutin
Schillerstraße 8a
58511 Lüdenscheid
kristinpeters@t-online.de

Literatur

[1] Barral JP, Croibier A. Manipulation kranialer Nerven. München: Elsevier; 2008

[2] www.dmkg.de: Wenn Kinder Kopfschmerzen haben. 2005

[3] Langer W, Hebgen E. Lehrbuch Osteopathie. 2. Aufl. Stuttgart: Haug; 2017

[4] Michaelis R, Niemann G. Entwicklungsneurologie und Neuropädiatrie. 4. Aufl. Stuttgart: Thieme; 2010

[5] Muntau AC. Intensivkurs Pädiatrie. 4. Aufl. München: Elsevier; 2007

[6] Peters K, Bauer C. Checkliste Kinderosteopathie. Stuttgart: Haug; 2017

[7] Siebert GK. Gesichts- und Kopfschmerzen. Wien: Hanser; 1992

[8] Schünke M, Schulte E, Schumacher U. Prometheus. LernAtlas der Anatomie. Innere Organe. Illustrationen von M. Voll und K. Wesker. 5. Aufl. Stuttgart: Thieme; 2018

[9] Schünke M, Schulte E, Schumacher U. Prometheus. LernAtlas der Anatomie. Kopf, Hals und Neuroanatomie. Illustrationen von M. Voll und K. Wesker. 5. Aufl. Stuttgart: Thieme; 2018

[10] Slipek-Ragnitz J, Dratwa M. Funktionelle Differentialdiagnosen in der Osteopathie. Stuttgart: Thieme; 2018

Bibliografie

DOI https://doi.org/10.1055/a-0875-2778
DO – Deutsche Zeitschrift für Osteopathie 2019; 17: 4–10
© Georg Thieme Verlag KG Stuttgart · New York
ISSN 1610-5044

Dieses Dokument wurde zum persönlichen Gebrauch heruntergeladen. Vervielfältigung nur mit Zustimmung des Verlages.