

Clamshell-Thorakotomie im Rettungsdienst und Schockraum: Indikationen, Anforderungen und Technik

Resuscitative Clamshell-Thoracotomy in Prehospital and Inhospital Emergency Medicine: Indications, Requirements and Technique

Autoren

Marcus Rudolph^{1,2}, Tim Lange³, Martin Göring⁴, Niko R. E. Schneider⁴, Erik Popp⁴

Institute

- 1 Fachbereich Medizin, DRF Stiftung Luftrettung gemeinnützige AG, Filderstadt
- 2 Klinik für Anästhesiologie und operative Intensivmedizin, Universitätsmedizin Mannheim
- 3 Klinik für Anästhesie, Intensiv-, Rettungs- und Schmerzmedizin, BG Klinikum Hamburg
- 4 Klinik für Anästhesiologie Sektion Notfallmedizin, UniversitätsKlinikum Heidelberg

Schlüsselwörter

Clamshell-Thorakotomie, traumatischer Herz-Kreislauf-Stillstand, Herzbeuteltamponade

Key words

Clamshell-thoracotomy, resuscitative thoracotomy, traumatic cardiac arrest, pericardial tamponade

Bibliografie

DOI <https://doi.org/10.1055/a-0869-7162>

Online-publiziert 06.05.2019 | Notarzt 2019; 35: 199–207

© Georg Thieme Verlag KG Stuttgart · New York |

ISSN 0177-2309

Korrespondenzadresse

Dr. Marcus Rudolph

Fachbereich Medizin, DRF Stiftung Luftrettung gemeinnützige AG

Rita-Maiburg-Straße 2, 70794 Filderstadt

marcus.rudolph@drf-luftrettung.de

ZUSAMMENFASSUNG

Die Notfallthorakotomie beim traumatischen Herz-Kreislauf-Stillstand spielte in Deutschland lange Zeit eine untergeordnete Rolle. Nach der Veröffentlichung der Reanimationsleitlinien des ERCs 2015 rückte der Algorithmus zur Versorgung dieses Verletzungsmusters in den Mittelpunkt, und speziell die Notfallthorakotomie war Auslöser einiger kontroverser Diskussionen. Die vorliegende Arbeit beschreibt nun die Indikationen für eine Thorakotomie im Rahmen einer Reanimation und erläutert die nötigen Rahmenbedingungen. Weiterhin wird die Technik Schritt für Schritt beschrieben. Darüber hinaus erfolgt eine kritische Betrachtung der Implementierung der Technik in unser Rettungsdienstsystem sowie der Hinweis auf bestehende Schulungskonzepte.

ABSTRACT

In Germany in the past resuscitative thoracotomy in traumatic cardiac arrest did not get a lot of attention. With the publication of the 2015 ERC Guidelines the revised algorithm for the treatment of reversible causes of traumatic cardiac arrest gained a lot of attention, highlighting the possibly lifesaving impact of resuscitative thoracotomy, hence sparking some controversial discussions. The aim of this paper is to give a step by step description of the technique and to describe indications for resuscitative thoracotomy and to highlight the required prerequisites. Furthermore it provides a critical review of the implementation of resuscitative thoracotomy into a pre hospital care system and summarizes current training concepts.

Einleitung

Die Notfallthorakotomie im Rahmen einer Reanimation spielte in Deutschland lange Zeit, sowohl im Rettungsdienst als auch im Schockraum, eine untergeordnete Rolle. Mit der mutmaßlichen Zunahme penetrierender Verletzungen [1], insbesondere im Rahmen von Gewalttaten, rückte der Fokus der Behandlung während einer Reanimation auf die Beseitigung der Ursachen. Die 2015 erstmalige, explizite Darstellung eines Algorithmus zum traumatischen Kreislaufstillstand in den Leitlinien des ERC [2] führte daher

zur intensiveren Auseinandersetzung mit den dort genannten Techniken wie Notfallthorakotomie, Perikardentlastung und proximale Aortenkompression.

In Europa gelten die britischen Kollegen des Londoner Notarzt-Hubschraubers als Vorreiter. Sie setzten die Technik der Clamshell-Thorakotomie erstmals vor 2 Jahrzehnten prähospital ein und haben ihre insgesamt positiven Ergebnisse veröffentlicht [3]. In den folgenden Jahren fanden sich nun auch vereinzelt prä- und innerklinische Fallberichte von anderen Arbeitsgruppen [4–8].

Die Krux bei der Umsetzung der Leitlinienempfehlung besteht maßgeblich in dem folgenden Konflikt: Auf der einen Seite besteht der durchaus nachvollziehbare Wunsch, eine solch invasive Maßnahme wie die (Clamshell-)Thorakotomie in einem OP-Saal wenn möglich durch einen Herz-/Thoraxchirurgen durchführen zu lassen. Auf der anderen Seite schaffen es Patienten mit einem präklinischen Herz-Kreislauf-Stillstand nach penetrierendem Trauma aber nur in den seltensten Fällen bis in irgendeinen Operationsaal [3]. Entscheidend ist daher, dass es dem Team gelingt, diesen Konflikt zeitnah zu lösen. Das „Verschieben“ der Maßnahme von der Szene (Wohnung, Straße...) in den RTW, vom RTW in den Schockraum oder vom Schockraum in den OP, bedeutet jeweils Zeitverlust, meist ohne sicheren Zugewinn an Aussicht auf Erfolg.

Indikationen

Die Domäne der Notfall- bzw. „resusitativen“ Thorakotomie im Kreislaufstillstand ist die penetrierende Thoraxverletzung mit Perikardtamponade und konsekutivem obstruktivem Kreislaufversagen. Nur bei dieser Art der Verletzung konnte von den Londoner Kollegen ein Überlebensvorteil bei früh durchgeführter Thorakotomie gezeigt werden [9]. Davies et al. haben in der Aufarbeitung ihrer Thorakotomien zeigen können, dass die beste Prognose bei Patienten mit penetrierenden Traumata vorliegt und es entscheidend ist, dass die Latenz bis zur Thorakotomie kurz ist [9]. Die weitere Aufgliederung der untersuchten Patienten ergab, dass die Prognose von kardialen Messerstichen deutlich besser ist als die von durch Schusswaffen verursachten Verletzungen. Andere Verletzungsmuster, wie das stumpfe Thorax-, Abdominal- oder Beckentrauma, können zwar ebenso eine Indikation für eine Thorakotomie (z. B. zur proximalen Aortenkompression, Perikardtamponade) ergeben, sind aber nach derzeitigem Wissensstand mit geringer Erfolgsaussicht verbunden [2]. Dennoch kann sich bei nicht kontrollierbarer Blutung hier eine Indikation zur Notfallthorakotomie ergeben, um eine Okklusion der Aorta zu erreichen [10].

Das wichtigste Ziel einer Clamshell-Thorakotomie beim penetrierenden Trauma stellt die Auflösung einer Perikardtamponade dar. Nur durch die Schnitteröffnung des Perikards kann sehr effektiv geronnenes Blut beseitigt und eine Re-Tamponade ausgeschlossen werden. Da das Blut im Perikard bei schwerverletzten Patienten meist geronnen ist, wenn das Team eintrifft, ist die Perikardpunktion beim hämorrhagischem Perikarderguss daher explizit nicht empfohlen [2]. Lediglich bei antikoagulierten Patienten kann möglicherweise auch durch Punktion eine effektive Drainage erreicht werden. Dies gilt ebenso für das Entfernen geringer perikardialer Flüssigkeitsmengen bei einer Aortendissektion [11]. Die Thorakotomie ermöglicht nach Entlastung der Perikardtamponade durch manuelle Kontrolle oder Naht einer Verletzung die lebensrettende Akutversorgung einer Blutung. Der Zugang zur Aorta ermöglicht die in den Leitlinien erwähnte, hocheffektive proximale Aortenkompression, welche die vitale Perfusion von Koronarien und Gehirn verbessert. Lungenblutungen sind zwar nach Clamshell-Thorakotomie meist gut zugänglich, entziehen sich aber durch die Gewebeschaffenheit einer einfachen Blutungskontrolle durch Druck oder Naht. Der sogenannte Hilustwist (Rotation der Lunge um den Lungenhilus) könnte dann evtl. ge-

eignet sein, um durch Torquierung einer Lungenseite die Blutung zu stoppen.

Über die Effektivität der internen Herzmassage verglichen mit der üblichen externen Thoraxkompression liegen kontroverse Daten vor [24, 25]. Der allgemeine Konsens besagt jedoch, dass nur für die Durchführung einer internen Herzmassage eine Thorakotomie nicht indiziert ist.

Selten können auch vermeintlich stumpfe Verletzungen zu Penetrationen führen: Bekannt sind mindestens 2 Fälle mit Rippen- bzw. Sternumfraktur, die jeweils zur Ventrikelperforation mit Perikardtamponade geführt haben (Persönliche Kommunikation London HEMS).

Das ERC unterscheidet in den Reanimationsempfehlungen von 2015 das penetrierende vom stumpfen Trauma. Zwar ist die Durchführung der Thorakotomie identisch, die vorgegebenen maximalen Zeitintervalle bei der Indikationsstellung unterscheiden sich aber (Infobox 1). Im gleichen Jahr veröffentlichte auch die Eastern Association for the Surgery of Trauma (EAST) eine Empfehlung zur Thorakotomie im Schockraum bei beiden Traumaformen (Infobox 2) [18]. Bei stumpfen Traumen ergibt sich insgesamt eine schlechte Prognose [14]. Hier kann durch den sonografischen Nachweis einer Perikardtamponade die Indikation zur Thorakotomie gestellt werden. Einen entsprechenden detaillierten Algorithmus haben die australischen Kollegen vom Team des Hubschraubers aus Sydney publiziert [15]. Die Notfallsonografie macht hier erst den Nachweis einer Perikardtamponade möglich und soll bei dieser Indikation frühestmöglich eingesetzt werden. Bei penetrierendem Trauma im Bereich der „Cardiac Box“ sollte direkt zur Thorakotomie übergegangen werden.

INFOBOX 1

Zeitintervalle zur Indikationsstellung nach ERC

- Keine Thorakotomie, wenn in den letzten 15 Minuten keine Lebenszeichen vorlagen
- Innerklinische Thorakotomie beim stumpfen Trauma und weniger als 10 min präklinischer Reanimation
- Innerklinische Thorakotomie beim penetrierenden Torso-Trauma und weniger als 15 min Reanimation

Anforderungen an Material und Team

Die Minimalanforderungen an Material zur Thorakotomie sind abhängig von Art und Setting der Prozedur. Für eine prähospital Clamshell-Thorakotomie sind Skalpell, stabile Kleiderschere und chirurgische Schere ausreichend (► **Abb. 1 a**). Eine Gigli-Säge kann die Sternotomie erleichtern, wird aber bei korrekter Schnittführung durch das kaudale Ende des Sternums bzw. das Xiphoid selten benötigt. Wichtig erscheint die Verwendung einer stabilen Schere (► **Abb. 1 b** und **c**). Ein Rippenspreizer verbessert den Überblick und erleichtert das Handling, der Thorax kann bei der (präklinischen) Clamshell-Thorakotomie jedoch auch durch einen Helfer offengehalten werden, dies erscheint ein Vorteil im Gegensatz zur lateralen Thorakotomie (► **Abb. 2**). Zur Entlastung der Perikardtamponade und zur proximalen Aortenkompression ist dieses Instrumentarium ausreichend. Zur Versorgung einer kar-

INFOBOX 2

Zeitintervalle zur Indikationsstellung nach Eastern Association for the Surgery of Trauma

Üblicherweise wird Thorakotomie nach mehr als 15 min Kreislaufstillstand als sinnlos angesehen. Weiterhin ist neurologisch intaktes Überleben nach mehr als 15 min unabhängig vom Verletzungsmechanismus selten. Die Evidenz für diese Zeitintervalle ist allerdings limitiert.

Empfehlungen der EAST für die Indikationsstellung der Thorakotomie in der Notaufnahme:

- penetrierende thorakale Verletzung, Pulslosigkeit, Lebenszeichen vorhanden – starke Empfehlung für die resusitative Thorakotomie
- penetrierende thorakale Verletzung, Pulslosigkeit, keine Lebenszeichen vorhanden – bedingte Empfehlung für die resusitative Thorakotomie
- penetrierende extrathorakale Verletzung, Pulslosigkeit, Lebenszeichen vorhanden – bedingte Empfehlung für die resusitative Thorakotomie
- penetrierende extrathorakale Verletzung, Pulslosigkeit, keine Lebenszeichen vorhanden – bedingte Empfehlung für die resusitative Thorakotomie
- stumpfes Verletzungsmuster, Pulslosigkeit, Lebenszeichen vorhanden – bedingte Empfehlung für die resusitative Thorakotomie
- stumpfes Verletzungsmuster, Pulslosigkeit, keine Lebenszeichen vorhanden – bedingte Empfehlung gegen die resusitative Thorakotomie

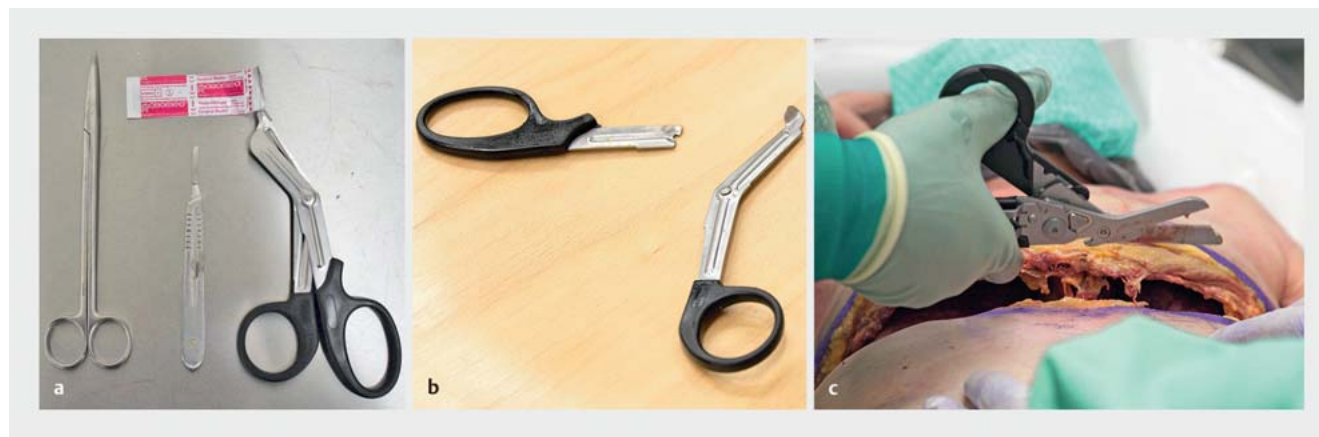
dialen Stichwunde ist nach digitaler Blutungskontrolle ggf. Nahtmaterial und/oder ein Klammernahtgerät (Stapler/Tacker) notwendig [16, 17].

Im Schockraum wäre eine erweiterte Ausrüstung inkl. Rippen spreizer und Gefäßklemmen hilfreich. Dort und im OP wird der

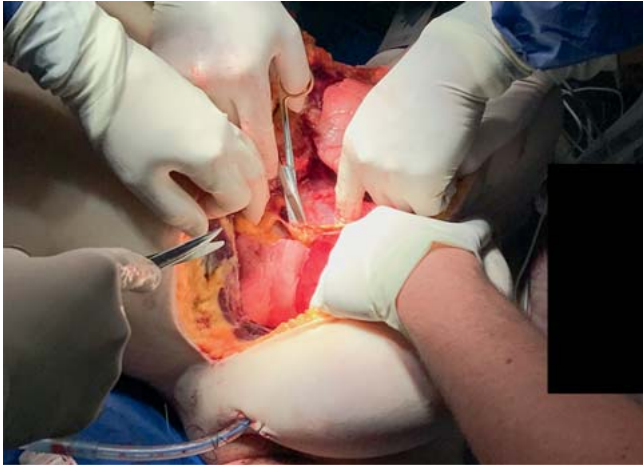
Fokus auf einer nachhaltigen Versorgung der Verletzungen liegen, welche auch die Notwendigkeit einer Herzlungenmaschine erzeugen kann.

Das Team spielt in dieser Extremsituation eine entscheidende Rolle. Idealerweise sind 2 in der Technik erfahrene Kräfte vorhanden. Dies ermöglicht bei der Clamshell-Thorakotomie ein paralleles Arbeiten und somit eine Verkürzung des Zeitintervalls (Ziel < 90 s) bis zur Visualisierung des reversiblen Problems. Technisch ist die Prozedur sehr einfach [19]. Präklinisch ist sie daher auch durch erfahrene Notärzte nach adäquater Ausbildung (z. B. PERT-Kurs, Heidelberger INTECH Advanced o. ä.) [20, 30] zu leisten. Eine Tätigkeit in einer operativen Fachrichtung scheint für die Entlastung der Perikardtamponade oder die proximale Aortenkompression nicht erforderlich. Für die definitive Therapie, wie komplexer Blutstillung und weiterer Rekonstruktion verletzter Strukturen, bedarf es dann jedoch der operativen Expertise.

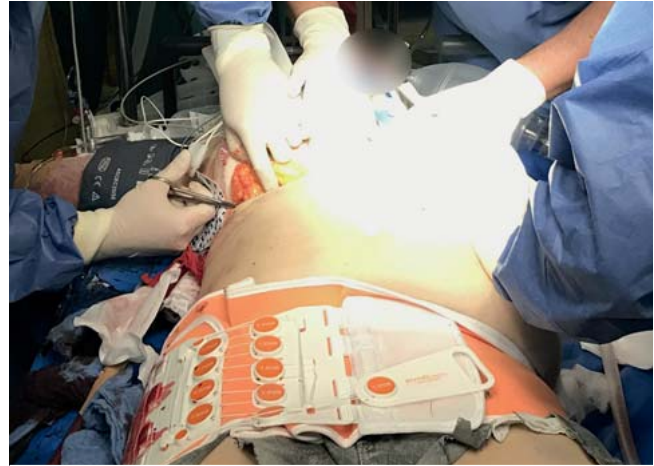Im Schockraum ist die Durchführung durch ein trainiertes Team, das den Fokus auf die schnelle Eröffnung des Thorax legt, ideal. Hierbei sollte bedacht werden, dass die Clamshell-Thorakotomie eine Notfallprozedur ist, die bei elektiven Operationen nicht zum Einsatz kommt. Eine Expertise in dieser Technik besteht daher selbst bei erfahrenen Herz-/Thoraxchirurgen in den seltensten Fällen. Die Aufteilung „Clamshell durch trainierten Notfallmediziner präklinisch und im Schockraum“ und „(definitive) Versorgung durch Chirurgen im OP-Saal“ erscheint geeignet und wird daher in den genannten Kursen vertreten. Präklinisch wird ohnehin nur der erfahrene Notarzt als Anwender infrage kommen. Aufgrund der notwendigen Expertise und Erfahrung (s. u.) ist es in Deutschland aktuell nicht möglich und wahrscheinlich auch perspektivisch nicht sinnvoll, jeden Notarzt in der Technik der Clamshell-Thorakotomie zu schulen, zumal bereits zum jetzigen Zeitpunkt andere invasive Techniken nicht flächendeckend beherrscht werden [21]. Somit ist die Ausbildung der Teams nur an speziellen Notfallzentren möglich. Einer unkontrollierten Durchführung der Technik durch Unkundige soll kein Vorschub geleistet werden.



► **Abb. 1** Minimalanforderungen an Material zur Thorakotomie (a). Sollte die Klammerschere auch zum Durchtrennen des Sternums verwendet werden, wird eine stabile Version (b versus c) benötigt.



► **Abb. 2** Offenhalten der Clamshell-Thorakotomie durch einen Helfer, der oberhalb des Kopfes positioniert ist.



► **Abb. 3** Clamshell-Thorakotomie im Schockraum mit 3 Personen.

Ort der Thorakotomie

Die Frage nach dem besten Ort und besten Setting ist immer wieder Inhalt kontroverser Diskussionen.

Sollte der traumatische Kreislaufstillstand in der Präklinik eingetreten sein, ergeben sich mehrere Optionen, die abgewogen werden müssen:

Durchführung im OP

Auch wenn im OP-Saal die vermutlich besten infrastrukturellen Voraussetzungen bestehen, verbietet sich in der Peri-Arrest-Situation geradezu ein Transport in den OP. Das Verbringen des Patienten in den OP ist regelhaft mit hohem zeitlichen Aufwand verbunden.

Vor dem Hintergrund, dass Thoraxkompressionen bei der Perikardtamponade oder dem Spannungspneumothorax (nahezu) nicht wirksam sind, ist es nicht möglich, durch die Herzdruckmassage auf dem Transport die Perfusion vulnerabler Organe zu erhalten. Die Zeit bis in den OP bedeutet somit No-Flow [2, 20]. Hinzu kommt, dass eine direkte Übergabe vom Rettungsdienst in den OP in den meisten Kliniken unüblich ist, sodass es hier naturgemäß zu weiteren Zeitverlusten und organisatorischen Schwierigkeiten kommt. Ferner verleitet ein kardiochirurgischer OP dazu, in übliche, sehr umfangreiche Verfahrensweisen (sterile Abdeckung, mediane Sternotomie, umfangreiches und komplexes Instrumentarium) zu verfallen.

Durchführung im Schockraum

Ein nach den Vorgaben der DGU ausgerüsteter Schockraum bietet eine mehr als ausreichende Infrastruktur und personelle Besetzung (quantitativ) zur Durchführung einer Notfallthorakotomie (► **Abb. 3**).

Leider ergeben sich bei präklinisch eingetretenem traumatischen Kreislaufstillstand ebenfalls die bereits genannten Probleme Zeitverlust und ineffiziente Reanimation auf dem Transport.

Durchführung im RTW oder auf der Straße

Zweifelsohne sind die Bedingungen außerhalb der Klinik deutlich schlechter als innerklinisch. Auf der anderen Seite kann nur dort die No-Flow Zeit kurz gehalten und die zugrunde liegende Pathologie (Herzbeuteltamponade) schnell (ggf. temporär) behoben werden. Wichtig ist es hierbei, auf die Sicherheit des Teams zu achten (keine Durchführung in Gefahrenbereichen) und sich über die notwendigen Transportwege Gedanken zu machen. Häufig empfiehlt es sich, den Patienten vorher auf die Trage zu verbringen, da dieser so höher liegt. Das vereinfacht die Prozedur und macht eine anschließende Umlagerung mit hochgradig instabilem Thorax überflüssig.

Auf jeden Fall empfiehlt es sich, auch bei Durchführung im Fahrzeug, einen 360°-Zugang zum Patienten sicherzustellen.

Zusammenfassend bleibt somit festzustellen, dass der Patient die Notfallthorakotomie im Kreislaufstillstand dort benötigt, wo er sich gerade befindet und dass ein größerer Zeitverlust nicht in Kauf genommen werden kann, da sich die Prognose durch die verlängerte No-Flow-Zeit verschlechtert. Einzig ein Verbringen aus dem Gefahrenbereich bzw. aus der Wohnung muss akzeptiert werden. Die Basistherapie mittels Kontrolle externer Blutungen, Atemwegsicherung und Schaffung eines vaskulären Zugangs muss parallel zur Durchführung der Thorakotomie möglich sein.

Sollte das präklinische Team eine prähospital Thorakotomie nicht durchführen können, der Transport in eine nahegelegene Klinik jedoch möglich erscheinen, sollte dieser unter Reanimation schnellstmöglich erfolgen. Somit kann dann im Verlauf die Notfallthorakotomie im Schockraum erwogen werden, wie sowohl die Leitlinien des ERC als auch die Empfehlungen der EAST dies vorsehen [2, 18]. Es muss jedoch, wie bereits erwähnt, klar berücksichtigt werden, dass bei obstruktivem Schock die externe Thoraxkompression deutlich weniger effektiv ist als im Rahmen einer konventionellen Reanimationsituation. Die Thoraxkompression hat in einem solchen Fall „eine geringere Priorität als die sofortige Behandlung der reversiblen Ursachen“ [2, 22].

Technik

Wenngleich es verschiedene Techniken der (Notfall)Thorakotomie gibt, so setzte sich in den letzten Jahren die als Clamshell-Thorakotomie bezeichnete Technik durch. Die Prozedur ist schnell, einfach zu erlernen [19, 20] und verfügt über eine hohe Erfolgsquote in Bezug auf die Identifikation der Ursache des Kreislaufstillstandes. Insbesondere die bessere anatomische Übersicht, ohne die Notwendigkeit von OP-Lampen und Rippenspreizern, lassen sie der lateralen Thorakotomie überlegen sein. Demgegenüber steht ein größeres, aber für die Prognose irrelevantes Gewebetrauma bei der Clamshell-Thorakotomie.

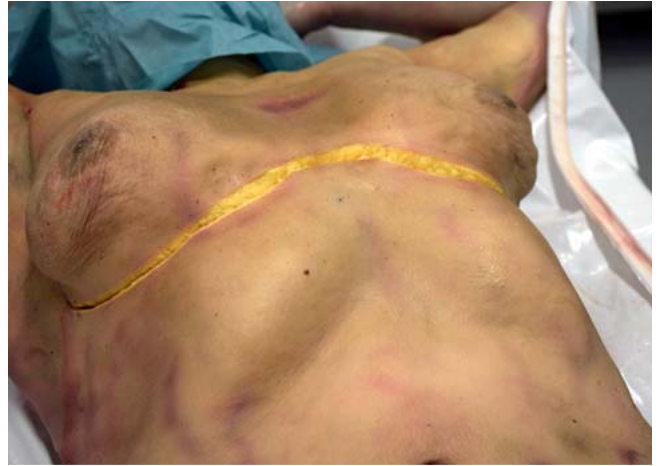Es bestehen unterschiedliche Auffassungen, ob die Auswahl des Zugangsweges mediane Sternotomie, laterale oder Clamshell-Thorakotomie von der Erfahrung des Operateurs/Notfallmediziners abhängig gemacht werden sollte. Eigene Erfahrungen zeigen, dass selbst extrem erfahrene Operateure im Schockraum keine zeitnahe mediane Sternotomie etablieren können (Ausrüstung, Assistenz, unüblicher Arbeitsplatz) und dass selbst eine schnell durchgeführte laterale Sternotomie nicht geeignet ist, um das Problem auch schnell zu lösen. Aus unserer Sicht kommt daher nur die Clamshell-Thorakotomie prä- wie innerklinisch im Kreislaufstillstand infrage [22, 23].

Vorgehen bei der Clamshell-Thorakotomie

- Zunächst wird der Patient in Rückenlage mit gutem Zugang zum Thorax gelagert. Falls noch nicht geschehen, sollten Intubation, Beatmung und intravenöser Zugang zeitgleich durch andere Teammitglieder geschehen, um die Thorakotomie nicht zu verzögern.
- Es erfolgte eine Überprüfung, dass kein Kreislauf vorhanden, der Kreislaufstillstand innerhalb der letzten 10 (stumpfes Trauma) bzw. 15 (penetrierendes Trauma) Minuten eingetreten ist und die angenommene Pathologie (ggf. Sonografie) reversibel sein könnte. Thoraxkompressionen und Beatmung werden dann eingestellt.
- Es sollte keine Zeit zur Herstellung aseptischer Verhältnisse aufgewendet werden. Eine kurze Desinfektion kann durch Übergießen mit Desinfektionsmittel erfolgen. Sterile Handschuhe dienen ausschließlich dem Eigenschutz, da sie regelhaft stabiler sind als die üblichen unsterilen Handschuhe.
- Unter Einsatz eines Skalpells und einer stumpfen Klemme werden bilateral ca. 4 cm lange Thorakostomien (Durchtrennen der Interkostalmuskulatur und Eröffnung der Pleura) im 5. ICR in der Medioaxillarlinie durchgeführt (identische Technik und Lokalisation wie zur Anlage von Thoraxdrainagen in Bülow-Position)

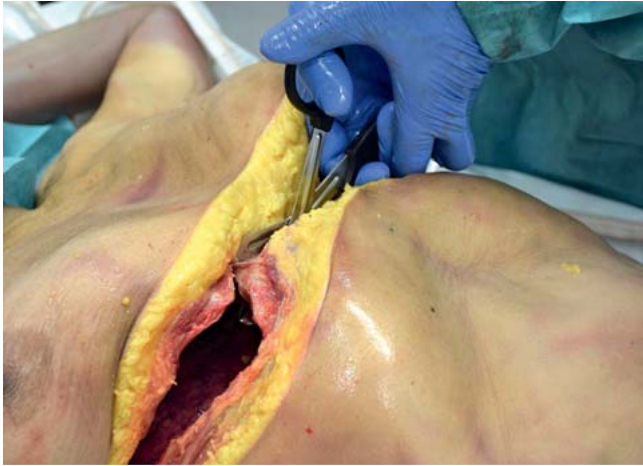HINWEIS

Sollte ein Spannungspneumothorax die zugrunde liegende Pathologie sein und an dieser Stelle ein Spontankreislauf eintreten (return of spontaneous circulation, ROSC), wird die Prozedur hier beendet.

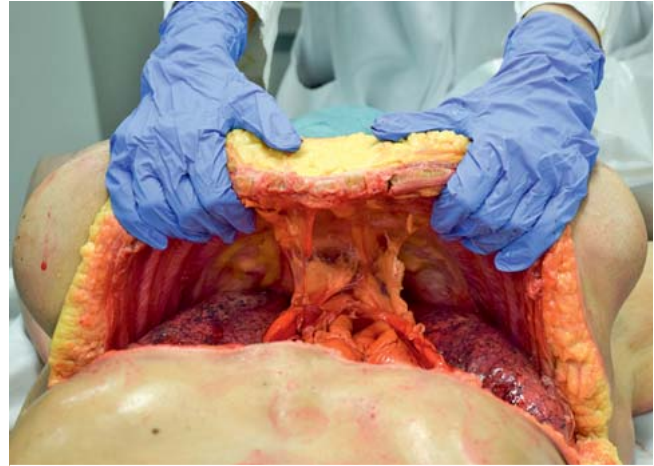


► **Abb. 4** Die beiden Thorakostomien werden durch einen tiefen Hautschnitt entlang des 5. ICR miteinander verbunden

- Die beiden Thorakostomien werden durch einen tiefen Hautschnitt entlang des 5. ICR miteinander verbunden (► **Abb. 4**).
- Während die Lunge mit 2 Fingern geschützt/in den Thorax gedrückt wird, werden mit einer (Kleider)Schere sämtliche Schichten unterhalb des Hautschnitts inklusive der Pleura bis zum Sternum durchtrennt. Dies wird sowohl von rechts als auch von links durchgeführt und nur eine kleine sternale Brücke belassen.
- Im nächsten Schritt wird das Sternum entweder direkt mit der stabilen Schere oder unter Zuhilfenahme einer Gigli-Säge durchtrennt. Kommt eine Gigli-Säge zum Einsatz, so führt man das eine Ende des Drahts mit der Klemme unter dem Sternum durch, befestigt anschließend beide Enden mit den Griffen und trennt dann das Sternum durch Sägebewegungen durch (► **Abb. 5**).
- Nun eröffnet man die „Clamshell“ (der Name ergibt sich aufgrund der Ähnlichkeit zu einer Muschel) durch Einsetzen und Öffnen eines Spreizers. Falls dieser nicht verfügbar ist, wird der Thorax von einem Helfer offengehalten (► **Abb. 6**). Der Thorax sollte so weit geöffnet werden, dass die gesamte Thoraxhöhle einzusehen ist. Falls sich der Thorax nicht weit genug öffnen lässt, hilft es, die Schnitte nach dorsal zu erweitern.
- Jetzt wird die Vorderwand des Perikards mit einer chirurgischen Klemme zeltförmig angehoben und mit einer chirurgischen Schere (bspw. Metzenbaumschere) oder mit dem Skalpell medial in longitudinaler (kraniokaudal) Richtung eröffnet (► **Abb. 7**). Die Schnittführung schont den N. phrenicus, der beidseits an der lateralen Wand des Perikards verläuft. Ein zu kurzer Schnitt verhindert gute Sicht auf das Herz.
- Nun werden Blut und Blutkoagel aus dem Perikard mit der Hand entfernt.
- Anschließend gibt es 3 mögliche Szenarien:
 - Das Herz beginnt spontan wieder zu schlagen. In diesem Fall sollten Verletzungen am Herz wie unten beschrieben verschlossen werden.
 - Das Herz beginnt langsam mit verringertem Auswurf zu schlagen. In dieser Situation sollte versucht werden, Wun-



► **Abb. 5** Durchtrennen des Sternums mit einer Kleiderschere. Cave: Das hier gezeigte Modell ist nicht für alle Situationen stabil genug.



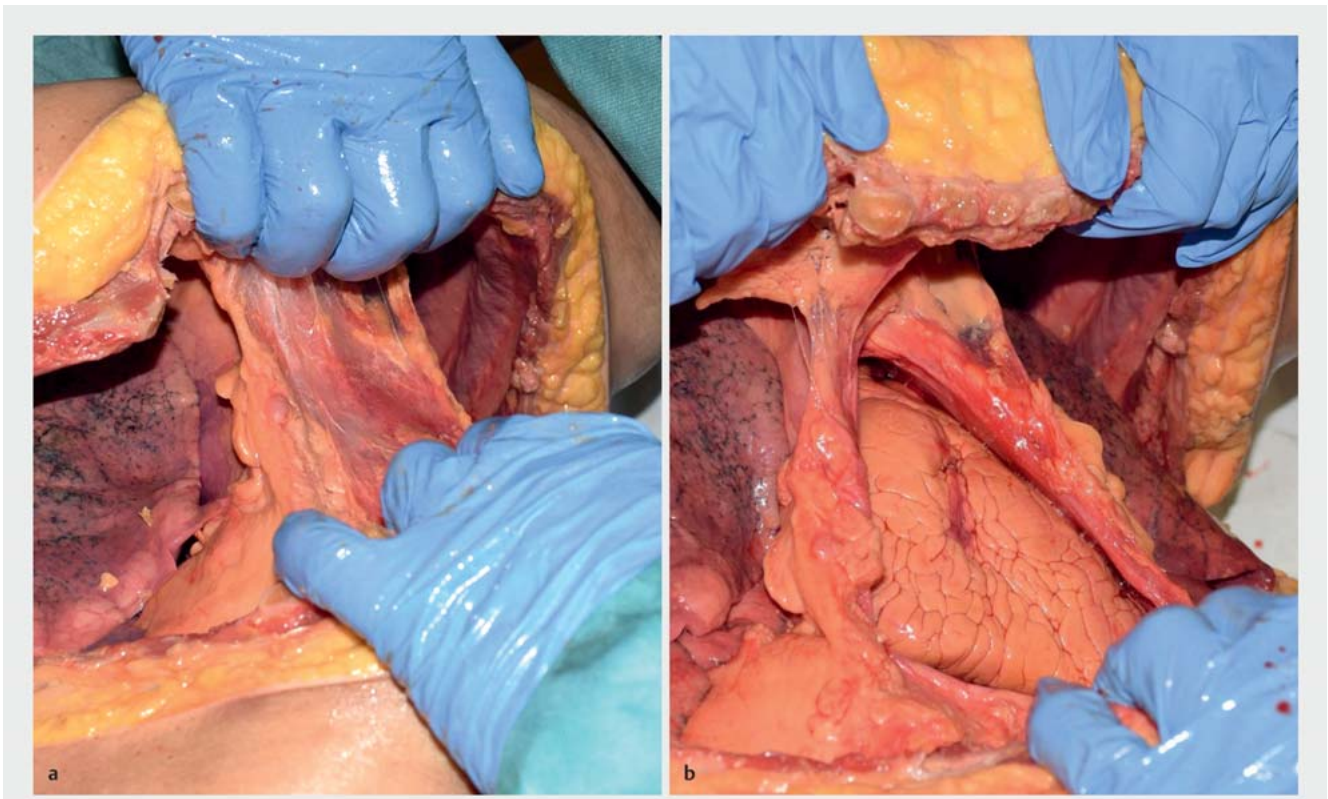
► **Abb. 6** Offenhalten der Clamshell-Thorakotomie durch einen Helfer, der oberhalb des Kopfes positioniert ist.

den schnell zu schließen, anschließend sollte versucht werden, den Auswurf durch unterstützende interne Herzdruckmassage und den Einsatz positiv inotroper Substanzen zu verbessern.

- Das Herz verbleibt ohne sichtbare Kontraktionen. In dieser Situation muss nach einem schnellen Verschluss etwaiger

kardialer Wunden versucht werden, das Herz wie in der vorherigen Situation beschrieben zu starten. Mitunter kann ein einfaches „Anschnipsen“ des Herzens mit dem Finger dieses wieder starten.

- Falls Herzmassage erforderlich ist, sollte diese von bestmöglicher Qualität sein. Es empfiehlt sich eine 2-händige Technik,



► **Abb. 7** Dargestellt ist der durch Clamshell-Thorakotomie erzeugte Blick auf das Perikard vor (a) und nach dessen Eröffnung (b).

bei der das Herz nach apikal mit einer Frequenz von 100/min „gemolken“ wird. Wichtig ist, das Herz nicht zu weit aus dem Thorax anzuheben, um die venöse Füllung nicht zu verschlechtern. Ein Helfer sollte hierbei zusätzlich die deszendierende Aorta komprimieren (sog. proximale Aortenkompression), um die koronare und zerebrale Perfusion zu verbessern.

- Blutungskontrolle/Nahttechniken:
 - Verletzungen < 1 cm können temporär mit dem Finger oder einem Tupfer verschlossen werden. Sollte dies erfolgreich sein, sollte von weiteren Maßnahmen abgesehen werden, um den Defekt nicht zu vergrößern. Beim Eintritt eines Spontankreislaufes sollte der Transport mit dieser Blutungskontrolle erfolgen. Falls bei persistierendem Kreislaufstillstand eine Herzmassage erfolgen muss und die Blutstillung mittels Tupfer nicht effektiv ist, kann vor dem Transport doch die erweiterte Wundversorgung mittels Katheter oder Naht nötig werden.
 - Für die Versorgung größerer Defekte kann ein Blasenkathe- ter in die Öffnung eingeführt und dann geblockt zurück- gezogen werden. Diese Technik verringert allerdings das Volumen der Herzkammer, weshalb das kleinste, notwendi- ge Blockungsvolumen (< 10 ml) gewählt werden sollte. Bei dieser Technik kann man eine Infusion über ein entspre- chendes System anschließen (Cave: Konnektionsprobleme), um Blut oder Volumenersatz direkt ins Herz zu applizieren. Es muss strikt darauf geachtet werden, nicht zu viel Zug auszuüben, um ein Ausreißen des geblockten Ballons zu verhindern.
 - Sollten die beiden erstgenannten Techniken nicht erfolg- reich sein, kann das Herz mittels Stapler versorgt oder ge- näht werden (Cave: Koronarien).
- Sollte eine Defibrillation erforderlich sein, können interne Paddles mit einer Energie von 10 Joule verwendet werden. Sind diese nicht verfügbar, kommen externe Klebeelektroden in üb- licher Position nach Schließen der Clamshell mit der empfohle- nen Energie zum Einsatz.
- Falls die Prozedur erfolgreich ist, ist es möglich, dass der Pa- tient aufwacht und einer Analgosedierung bedarf. Hierbei ist Augenmaß gefordert, um den noch labilen Kreislauf nicht durch Medikamentengabe (Cave: kein Propofol) erneut zu ge- fährden. Die Wahrscheinlichkeit des Erwachens kurz nach der Prozedur erscheint größer als bei Reanimationen bei nicht traumatischer Ursache, da die No-Flow-Zeit bei korrekter Indi- kation gering war.
- Im Falle einer Perikardtamponade nach singulärer Stichwunde liegt häufig keine ausgeprägte Hypovolämie vor. Bei Blutungen aus größeren Gefäßen ist neben der beschriebenen Blutungs- kontrolle bereits die präklinische Gabe von Blutprodukten wie Erythrozytenkonzentraten oder Plasma hilfreich, um den Kreis- lauf zu stabilisieren. Einschränkend muss darauf hingewiesen werden, dass dies in Deutschland aktuell nur in wenigen Ret- tungszentren möglich ist [26, 27].
- Bei ROSC muss auch mit auftretenden Blutungen, speziell aus den Aa. mammae internae gerechnet werden. Diese kann in der Regel durch manuelle Kompression kontrolliert werden. Größere Gefäße können mit Arterienklemmen verschlossen werden.

- Sobald der Kreislauf wiederhergestellt ist, sollte der Patient in einem geeigneten Krankenhaus angemeldet und dort in den (kardio)chirurgischen OP zur definitiven Versorgung verbracht werden. Spezielle Anmeldeprotokolle, die geeignet sind, mit wenigen Worten die innerklinisch komplexen Prozeduren an- zustoßen (Bereitstellung von ausreichend Blutprodukten, OP- Team, OP-Saal), verbessern die weitere Versorgung in der Kli- nik [28, 29].

Schulung

Eine intensive Schulung und Vorbereitung auf die Durchführung einer Clamshell-Thorakotomie ist unabdingbar. Auf keinen Fall sollte man bei fehlender chirurgischer Expertise nur nach reinem Theoriestudium oder Ansehen von Videotutorials eine solch inva- sive Technik durchführen. Ganz explizit möchte man keine unkri- tische, liberale Anwendung dieser hochinvasiven Technik generie- ren.

Die Londoner Kollegen begannen mit der Schulung am Schwe- nemodell, hieraus ist der britische PERT-Kurs entstanden. Dort wird nach einer theoretischen Einführung über Indikation, Kontra- indikation und Technik die Clamshell-Thorakotomie Schritt für Schritt am Schweinekadaver geübt. Im Anschluss werden auch kardiale Nahttechniken am Schweineherz trainiert. Somit kann die Gewinnung der Expertise Clamshell-Thorakotomie und Entlas- tung der Perikardtamponade ausreichend abgebildet werden [20]. Andere Luftrettungsdienste wie z. B. aus Sydney haben die- ses Schulungsmodell übernommen. Vorteil dieser Methode ist das rasche Erlernen der Technik, die dann auf den Menschen über- tragen werden kann. Weiterhin ist das Training am Schweinekada- ver unabhängig von anatomischen Instituten und so einfacher in der Breite durchzuführen. Nachteil ist die unterschiedliche Di- mension wie auch z. B. eine deutlich dickere Thoraxwand.

In Heidelberg wird seit 2 Jahren das INTECH Advanced-Training angeboten. Hier kann die Technik der Clamshell-Thorakotomie nach theoretischer Einführung, Demonstration und verschiede- nen Skill-Stations an Leichen des Anatomischen Instituts geübt werden [30].

Nach initialem Training an Schwein oder Leiche kann zum Teamtraining und Kompetenzerhalt auch ein Training an Simula- tionspuppen erfolgen, hier werden auf dem Markt zunehmend Optionen angeboten. Mit Manikins bietet sich auch die Möglich- keit, ein komplettes Teamtraining durchzuführen, um die in den Kursen isoliert gelernte Technik in ein Gesamtkonzept einzubet- ten. Nur durch Verzahnung mit den üblichen Arbeitsabläufen beim schwerverletzten Patienten wie Etablierung eines Atemwegs und eines vaskulären Zugangs lässt sich das Outcome optimieren. Somit erscheint dieses Training als Add-on zum reinen Erlernen der Technik sehr sinnvoll.

Eine weitere Methode, um sich auf die Situation und die Durch- führung der Technik vorzubereiten, ist das Mentaltraining. Aus der Sportpsychologie kommend wird dieses Training von Spitzen- athleten genutzt, um ihre Leistung zu optimieren. Hierbei geht man mental Schritt für Schritt die durchzuführenden Maßnahmen durch, kann die Abläufe optimieren und somit die Prozedur deut- lich suffizienter gestalten. Dieses Konzept hält nun auch in der Medizin Einzug, es konnten sowohl eine bessere Durchführung

von Skills als auch eine bessere Teamperformance nachgewiesen werden [31, 32]. Somit erscheint das mentale Training als Ergänzung zu den oben genannten Hands-on-Kursen eine zusätzliche Bereicherung zu sein.

Zusammenfassung

Die Clamshell-Thorakotomie ist eine einfach zu erlernende, mit wenigen Mitteln schnell durchführbare Prozedur zur notfallmäßigen Therapie einer penetrierenden, traumatisch bedingten Thoraxverletzung, die auch von Nichtchirurgen erlernt und durchgeführt werden kann. Aufgrund der guten Übersicht lassen sich Blutungsquellen leicht detektieren und eine Perikardentlastung einfach durchführen.

Zur erweiterten Blutungskontrolle können Maßnahmen wie die proximale Aortenkompression oder Wundverschluss mittels Naht oder Stapler in Betracht gezogen werden. Einfacher mechanischer Druck auf die Wunde (Abdrücken der Blutung) lässt sich leicht umsetzen, hier kann auch ein Tupfer zu Hilfe genommen werden. Die Verwendung eines Klammernahtgeräts ist eine etablierte Methode, um Wunden schnell zu verschließen.

Das Equipment, also eine Kleiderschere, ein Skalpell und eine Metzenbaum-Schere, sind in jedem Rettungswagen oder Notarzteinsatzfahrzeug vorhanden und müssen nicht gesondert mitgeführt werden.

Die Durchführenden müssen ihre Umgebung und ihr Equipment kennen; des Weiteren müssen sie über die nötige Ausbildung und Erfahrung verfügen. Der Herz-Kreislauf-Stillstand sollte beobachtet sein und nicht länger als 10 (max. 15 beim penetrierenden Trauma) Minuten bestehen. Andere Verletzungen, wie z. B. ein schweres Schädel-Hirn-Trauma als Ursache des Herz-Kreislauf-Stillstandes sollten ausgeschlossen werden.

Die Prozedur muss erlernt und regelmäßig trainiert werden. Das durchführende Team sollte über ein gemeinsames mentales Modell verfügen, um verschiedene dringliche Maßnahmen simultan durchführen zu können.

Ein optimales Crew Ressource Management ist die zwingende Voraussetzung, um eine bestmögliche Versorgung des Patienten zu erreichen.

Interessenkonflikt

Die Autoren geben an, dass kein Interessenkonflikt besteht.

Literatur

- Becker G. Messerangriffe: Uneindeutige Daten und fragwürdige Behauptungen. Im Internet: <https://www.zeit.de/politik/deutschland/2018-03/messerangriffe-statistiken-innenministerium-debatte>; Stand: 06.01.2019
- Truhlář A, Deakin CD, Soar J et al. European Resuscitation Council Guidelines for Resuscitation 2015. *Resuscitation* 2015; 95: 148–201. doi:10.1016/j.resuscitation.2015.07.017
- Davies GE, Lockey DJ. Thirteen Survivors of Prehospital Thoracotomy for Penetrating Trauma: A Prehospital Physician-Performed Resuscitation Procedure That Can Yield Good Results. *J Trauma* 2011; 70: E75–E78. doi:10.1097/TA.0b013e3181f6f72f
- Corral E, Silva J, Suárez RM et al. A Successful Emergency Thoracotomy Performed in the Field. *Resuscitation* 2007; 75: 530–533. doi:10.1016/j.resuscitation.2007.06.025
- Rudolph M, Schneider NR, Popp E. Clamshell-Thorakotomie nach thorakalen Messerstichen. *Unfallchirurg* 2017; 120: 344–349. doi:10.1007/s00113-016-0287-9
- Puchwein P, Prenner G, Fell B et al. Erfolgreiche präklinische Thorakotomie bei einem 17-jährigen Mann. *Unfallchirurg* 2014; 117: 849–852. doi:10.1007/s00113-013-2484-0
- Lustenberger T, Labler L, Stover JF et al. Resuscitative Emergency Thoracotomy in a Swiss Trauma Centre. *Br J Surg* 2012; 99: 541–548. doi:10.1002/bjs.7706
- Narvestad JK, Meskinfarnard M, Søreide K. Emergency Resuscitative Thoracotomy Performed in European Civilian Trauma Patients with Blunt or Penetrating Injuries: A Systematic Review. *Eur J Trauma Emerg Surg* 2016; 42: 677–685. doi:10.1007/s00068-015-0559-z
- Lockey D, Crewdson K, Davies G. Traumatic Cardiac Arrest: Who Are the Survivors? *Ann Emerg Med* 2006; 48: 240–44. doi:10.1016/j.annemergmed.2006.03.015
- Mitchell TA, Waldrep KB, Sams VG et al. An 8-Year Review of Operation Enduring Freedom and Operation Iraqi Freedom Resuscitative Thoracotomies. *Mil Med* 2015; 180: 33–36. doi:10.7205/MILMED-D-14-00440
- Kleber C, Giesecke MT, Lindner T et al. Requirement for a Structured Algorithm in Cardiac Arrest Following Major Trauma: Epidemiology, Management Errors, and Preventability of Traumatic Deaths in Berlin. *Resuscitation* 2014; 85: 405–410. doi:10.1016/j.resuscitation.2013.11.009
- Adler Y, Charron P, Imazio M et al. 2015 ESC Guidelines for the Diagnosis and Management of Pericardial Diseases: The Task Force for the Diagnosis and Management of Pericardial Diseases of the European Society of Cardiology (ESC) Endorsed by: The European Association for Cardio-Thoracic Surgery (EACTS). *Eur Heart J* 2015; 36: 2921–2964. doi:10.1093/eurheartj/ehv318
- Van Vledder MG, Van Waes OJF, Kooij FO et al. Out of Hospital Thoracotomy for Cardiac Arrest after Penetrating Thoracic Trauma. *Injury* 2017. doi:10.1016/j.injury.2017.04.002
- Slessor D, Hunter S. To Be Blunt: Are We Wasting Our Time? Emergency Department Thoracotomy Following Blunt Trauma: A Systematic Review and Meta-Analysis. *Ann Emerg Med* 2015; 65: 297–307.e16. doi:10.1016/j.annemergmed.2014.08.020
- Sherren PB, Reid C, Habig K et al. Algorithm for the Resuscitation of Traumatic Cardiac Arrest Patients in a Physician-Staffed Helicopter Emergency Medical Service. *Crit Care* 2013; 17: 308. doi:10.1186/cc12504
- Degiannis E, Bonanno F, Titius W et al. Treatment of penetrating injuries of neck, chest and extremities. *Chirurg* 2005; 76: 945–958
- Velmahos GC, Degiannis E, Doll D. *Penetrating Trauma: A practical Guide on operative Technique and peri-operative Management*. Berlin, Heidelberg: Springer; 2016
- Seamon MJ, Haut ER, Van Arendonk K et al. An evidence-based approach to patient selection for emergency department thoracotomy: A practice management guideline from the Eastern Association for the Surgery of Trauma. *J Trauma Acute Care Surg* 2015; 79: 159–173. doi:10.1097/TA.0000000000000648
- Wise D. Emergency Thoracotomy: 'how to Do It.' *Emerg Med J* 2005; 22: 22–24. doi:10.1136/emj.2003.012963
- Konig T, Perkins Z, Davies G. Training Non-Surgeons to Perform Resuscitative Thoracotomy. *Scand J Trauma Resusc Emerg Med* 2013; 21 (Suppl. 1): A2. doi:10.1186/1757-7241-21-S1-A2
- Timmermann A, Russo SG, Eich C et al. The Out-of-Hospital Esophageal and Endobronchial Intubations Performed by Emergency Physicians. *Anesth Analg* 2007; 104: 619–623. doi:10.1213/01.ane.0000253523.80050.e9

- [22] Möller CT, Schoonbee CG, Rosendorff G. Haemodynamics of cardiac tamponade during various modes of ventilation. *Br J Anaesth* 1979; 51: 409–415. doi:10.1093/bja/51.5.409
- [23] Flaris AN, Simms ER, Prat N et al. Clamshell Incision Versus Left Antero-lateral Thoracotomy. Which One Is Faster When Performing a Resuscitative Thoracotomy? The Tortoise and the Hare Revisited. *World J Surg* 2015; 39: 1306–1311. doi:10.1007/s00268-014-2924-1
- [24] Puchwein P, Sommerauer F, Clement HG et al. Clamshell Thoracotomy and Open Heart massage—A Potential Life-Saving Procedure Can Be Taught to Emergency Physicians. *Injury* 2015; 46: 1738–1742. doi:10.1016/j.injury.2015.05.045
- [25] Suzuki K, Inoue S, Morita S et al. Comparative Effectiveness of Emergency Resuscitative Thoracotomy versus Closed Chest Compressions among Patients with Critical Blunt Trauma: A Nationwide Cohort Study in Japan. *PLoS One* 2016; 11: e0145963. doi:10.1371/journal.pone.0145963
- [26] Dahmen J, Brade M, Gerach C et al. Erfolgreiche präklinische Notfallthorakotomie nach stumpfem Thoraxtrauma: Fallbericht mit Darstellung gewonnener Erkenntnisse. *Unfallchirurg* 2018; 121: 839–849. doi:10.1007/s00113-018-0516-5
- [27] Holcomb JB, Donathan DP, Cotton BA et al. Prehospital Transfusion of Plasma and Red Blood Cells in Trauma Patients. *Prehosp Emerg Care* 2015; 19: 1–9. doi:10.3109/10903127.2014.923077
- [28] Reed MJ, Glover A, Byrne L et al. Experience of Implementing a National Pre-Hospital Code Red Bleeding Protocol in Scotland. *Injury* 2017; 48: 41–46. doi:10.1016/j.injury.2016.09.020
- [29] Weaver AE, Hunter-Dunn C, Lyon RM et al. The Effectiveness of a 'Code Red' Transfusion Request Policy Initiated by Pre-Hospital Physicians. *Injury* 2016; 47: 3–6. doi:10.1016/j.injury.2015.06.023
- [30] Schneider N, Kießner T, Weilbacher F et al. Invasive Notfalltechniken – INTECH Advanced: REBOA, Perikardiozentese und Clamshell-Thorakotomie. *Notf Rett Med* 2019; 22: 87–99. doi:10.1007/s10049-018-0475-y
- [31] Lorello GR, Hicks CM, Ahmed SA et al. Mental practice: a simple tool to enhance team-based trauma resuscitation. *CJEM* 2016; 18: 136–142. doi:10.1017/cem.2015.4
- [32] Rao A, Tait I, Alijani A. Systematic Review and Meta-Analysis of the Role of Mental Training in the Acquisition of Technical Skills in Surgery. *Am J Surg* 2015; 210: 545–553. doi:10.1016/j.amjsurg.2015.01.028