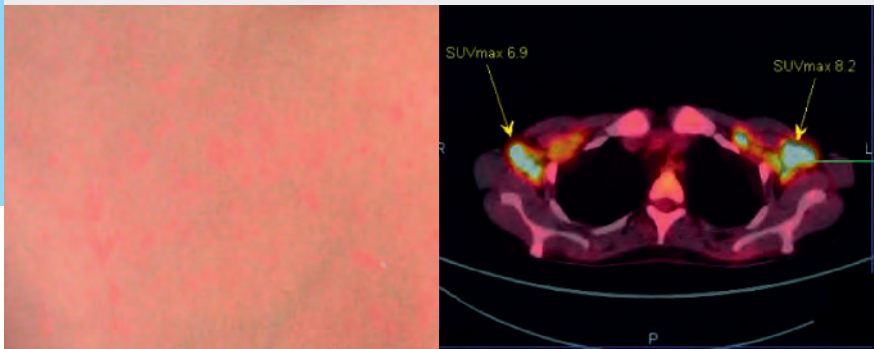
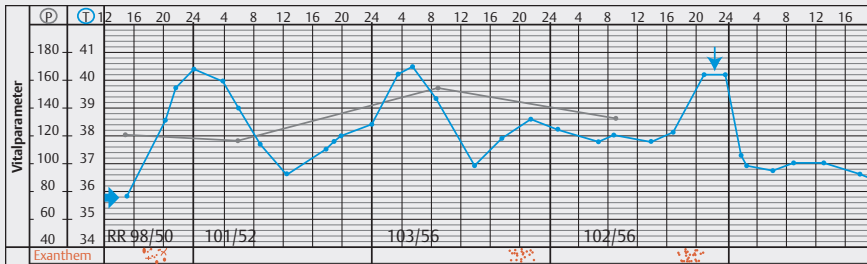


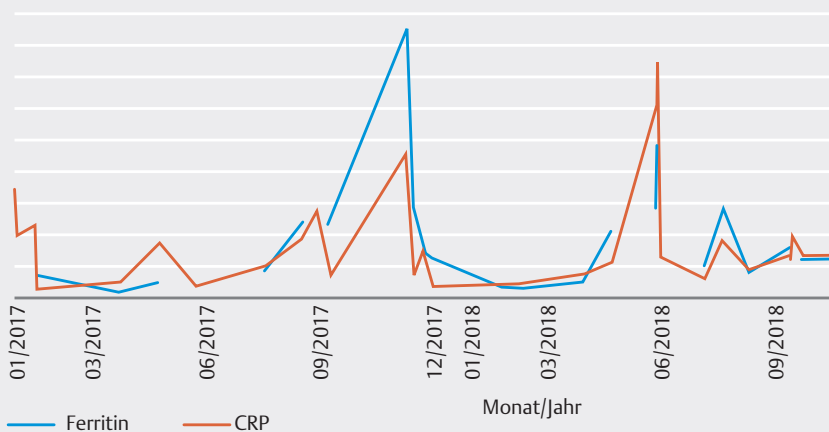
Case Report

September 2019



Still-Syndrom

Chancen durch eine frühe Behandlung mit Anakinra (Kineret®) bei systemischer juveniler idiopathischer Arthritis (SJIA) und Adult-Onset Still's Disease (AOSD)



Case Report

Heft September, 11. Jahrgang, September 2019,
ISSN 1611-7875

Dieser Case Report ist den Zeitschriften Aktuelle Rheumatologie, Pädiatrie up2date, DMW und Aktuelle Dermatologie beigelegt. Diese Ausgabe des Case Report entstand mit freundlicher Unterstützung der Swedish Orphan Biovitrum GmbH, Martinsried.

Diese Publikation erscheint außerhalb des Verantwortungsbereichs der Herausgeberchaften der Aktuelle Rheumatologie, Pädiatrie up2date, DMW und Aktuelle Dermatologie.

Herausgeber

Univ. Prof. Dr. Dirk Föll
Universitätsklinikum Münster,
Klinik für Pädiatrische Rheumatologie und Immunologie, Albert-Schweitzer-Campus 1,
Gebäude D3, Domagkstraße 3, 48149 Münster
E-Mail: dfoell@uni-münster.de

Autoren

Prof. Dr. Gerd Horneff
Asklepios Klinik Sankt Augustin,
Arnold-Janssen Str. 29, 53757 Sankt Augustin
E-Mail: g.horneff@asklepios.com

Prof. Dr. Hendrik Schulze-Koops
Sektion Rheumatologie und
Klinische Immunologie
Medizinische Klinik IV
Ludwig-Maximilians-Universität München
Pettenkoferstr. 8a, 80336 München

Dr. Christina Gebhardt
Sektion Rheumatologie und
Klinische Immunologie
Medizinische Klinik IV
Ludwig-Maximilians-Universität München
Pettenkoferstr. 8a, 80336 München

Kristina Eising
Asklepios Klinik Sankt Augustin,
Arnold-Janssen Str. 29, 53757 Sankt Augustin
E-Mail: k.eising@asklepios.com

Dr. Udo Schneider
Campus Charité, Medizinische Klinik für
Rheumatologie und klinische Immunologie,
Charitéplatz 1, 10117 Berlin
E-Mail: udo.schneider@charite.de

Dr. Hannah Schenker
Medizinische Klinik 3, Universitätsklinikum
Erlangen, Maximiliansplatz 2, 91054 Erlangen
E-Mail: hannah.schenker@uk-erlangen.de

Prof. Dr. Bernhard Manger
Medizinische Klinik 3, Universitätsklinikum
Erlangen, Maximiliansplatz 2, 91054 Erlangen
E-Mail: bernhard.manger@uk-erlangen.de

Für den Verlag

Joachim Ortleb, Irina Rochau
E-Mail: Joachim.Ortleb@thieme.de

redaktionelle Mitarbeiter

Christine Vetter, Köln

Vertrieb

Malik Zighmi
E-Mail: Malik.Zighmi@thieme.de

Satz

Fotosatz Buck, Kumhausen
E-Mail: mail@fotosatzbuck.de

Titelbild

Swedish Orphan Biovitrum GmbH, Martinsried

Verlag

Georg Thieme Verlag KG Stuttgart · New York
Rüdigerstr. 14, 70469 Stuttgart
Postfach 30 11 20, 70451 Stuttgart
Tel. 07 11 / 89 31-0, Fax 07 11 / 89 31-2 98
www.thieme.de

Druck

W. Kohlhammer Druckerei GmbH + Co. KG,
Augsburger Str. 722, 70329 Stuttgart

Manuskripte

Alle Manuskripte sind direkt an den Verlag zu senden. Grundsätzlich werden nur solche Manuskripte angenommen, die frei von Rechten Dritter sind. Für unaufgefordert eingesandte Manuskripte wird keine Haftung übernommen. Mit der Annahme des Manuskripts erwirbt der Verlag für die Dauer der gesetzlichen Schutzfrist (§ 64 UrHG) die ausschließliche Befugnis zur Wahrnehmung der Verwertungsrechte im Sinne der §§ 15 ff. des Urheberrechtsgesetzes, insbesondere auch das Recht der Übersetzung, der Vervielfältigung durch Fotokopie oder ähnliche Verfahren und der EDV-mäßigen Verwertung.

Copyright

Der Report und alle in ihm enthaltenen einzelnen Beiträge und Abbildungen sind für die Dauer des Urheberrechts geschützt. Jede Verwertung außerhalb der Grenzen des Urheberrechtsgesetzes ist ohne Zustimmung des Verlags unzulässig und strafbar. Das gilt insbesondere für Vervielfältigungen, Übersetzungen, Mikroverfilmungen und Einspeicherung und Verarbeitung in elektronischen Systemen.

Fotokopien

Fotokopien für den persönlichen und sonstigen Gebrauch dürfen nur von einzelnen Beiträgen oder Teilen davon als Einzelkopien hergestellt werden. Die Aufnahme des Reports in Lesezirkel ist nicht gestattet.

Wichtiger Hinweis

Wie jede Wissenschaft ist die Medizin ständigen Entwicklungen unterworfen. Forschung und klinische Erfahrung erweitern unsere Erkenntnisse, insbesondere was Behandlung und medikamentöse Therapie anbelangt. Soweit in diesem Heft eine Dosierung oder eine Applikation erwähnt wird, darf der Leser zwar darauf vertrauen, dass Autoren, Herausgeber und Verlag große Sorgfalt darauf verwandt haben, dass diese Angabe dem Wissensstand bei Fertigstellung des Reports entspricht.

Für Angaben über Dosierungsanweisungen und Applikationsformen kann vom Verlag jedoch keine Gewähr übernommen werden. Jeder Benutzer ist angehalten, durch sorgfältige Prüfung der Beipackzettel der verwendeten Präparate und gegebenenfalls nach Konsultation eines Spezialisten festzustellen, ob die dort gegebene Empfehlung für Dosierungen oder die Beachtung von Kontraindikationen gegenüber der Angabe in diesem Report abweicht. Eine solche Prüfung ist besonders wichtig bei selten verwendeten Präparaten oder solchen, die neu auf den Markt gebracht wurden. Jede Dosierung oder Applikation erfolgt auf eigene Gefahr des Benutzers. Autoren und Verlag appellieren an jeden Benutzer, ihm etwa auffallende Ungenauigkeiten dem Verlag mitzuteilen.

Gebrauchsnamen

Die Wiedergabe von Gebrauchsnamen, Handelsnamen, Warenbezeichnungen und dgl. in diesem Report berechtigt nicht zu der Annahme, dass solche Namen ohne Weiteres von jedermann benutzt werden dürfen; oft handelt es sich um gesetzlich geschützte eingetragene Warenzeichen, auch wenn sie nicht als solche gekennzeichnet sind.

Case Report

September 2019

2	Impressum	8	Fall 2
3	Editorial	10	Fall 3
4	Herausforderung Still-Syndrom: Das „window of opportunity“ nutzen	12	Fall 4
6	Fall 1	14	Anakinra im Fokus



Univ.-Prof. Dr. med.
Dirk Föll, Münster

Still-Syndrom – von der Ausschlussdiagnose, hin zur effektiven Frühtherapie

Beim Still-Syndrom handelt es sich um eine seltene, systemische autoinflammatorische Erkrankung. Der Begriff umfasst die sich meist bereits im frühen Kindesalter manifestierende systemische juvenile idiopathische Arthritis (SJIA) sowie die Adult-Onset Still's Disease (AOSD). Die systemische juvenile idiopathische Arthritis gilt als eine Form des Kinderrheumas. Sie wurde nach ihrem Erstbeschreiber Sir George Frederic Still benannt. Pathogenetisch gilt die SJIA besonders in der Initialphase als eine autoinflammatorische Erkrankung. Forschungen zur Krankheitsentstehung haben gezeigt, dass eine Überaktivität der angeborenen Immunität, insbesondere des Interleukin-1 (IL-1) eine Schlüsselrolle einnehmen. Identische Mechanismen wurden bei Erwachsenen mit „Adult-Onset Still's Disease“ (AOSD) identifiziert.

Die Krankheitslast ist groß und sowohl durch krankheits- und therapieinduzierte Komplikationen bestimmt. Nach wie vor werden die Patienten häufig mit hohen Glukokortikoiddosen behandelt. Es besteht Konsens über das Ziel, früh nach Beginn der Behandlung eine glukokortikoidfreie Remission zu erreichen. Heute steht mit der Blockade des proinflammatorischen Schlüsselzytokins IL-1 eine effektive zielgerichtete und zugelassene Therapie zur Verfügung. Die Tatsache, dass Patienten teilweise zu spät oder überhaupt nicht unter Einbeziehung aktueller Therapieoptionen behandelt werden, beruht auch auf einer diagnostischen Unsicherheit. So wird die SJIA weiterhin oft als Ausschlussdiagnose gesehen. Auch die AOSD ist bei Präsentation mit Fieber unklarer Genese nicht immer einfach zu diagnostizieren.

Die nachfolgenden Fallberichte zeigen, dass eine frühere Therapieeinleitung beim Still-Syndrom zu einer raschen und anhaltenden Krankheitskontrolle führen kann. Sie zeigen aber auch Beschwerdebilder, bei denen sogar maligne Erkrankungen in die Differenzialdiagnosen einbezogen werden müssen. Schließlich demonstrieren die Fallberichte, dass selbst bei unterbliebener Frühtherapie durch den Einsatz von Anakinra auch bei ansonsten therapierefraktärem Still-Syndrom noch eine Remission erreicht werden kann.

Die vorliegenden Fallberichte stellen das vielfältige klinische Erscheinungsbild des Still-Syndroms in unterschiedlichen Altersphasen dar und zeigen das Spektrum der Einsatzmöglichkeiten für Anakinra.

Herausforderung Still-Syndrom: Das „window of opportunity“ nutzen

ZUSAMMENFASSUNG

Bei der Behandlung des Still-Syndroms zeichnet sich derzeit ein Paradigmenwechsel hin zu einer möglichst frühzeitigen Diagnosestellung und einem frühen Therapiebeginn ab. Eine Option ist eine frühe effektive Behandlung mit Anakinra (Kineret®), nachdem der Wirkstoff kürzlich die Zulassungserweiterung für die Behandlung des Still-Syndroms erhalten hat. Wird das „window of opportunity“,

die frühzeitige, initiale Behandlung ohne Vortherapie mit Glukokortikoiden durch eine Therapie mit Anakinra genutzt, wie es auch in den PRO-KIND-Handlungsempfehlungen [1] empfohlen wird, so bestehen für die Patienten gute Chancen auf die Verhinderung von Langzeitschäden und auf eine langfristig medikamentenfreie Remission der Erkrankung.

SJIA und AOSD zeigen eine vergleichbare Epidemiologie und weisen ein ähnliches klinisches Bild auf [2]. Sie gehen mit einer hohen IL-1-Aktivität einher und mit einer analogen Symptomatik sowie einem ähnlichem klinischem Verlauf [3, 4]. Beim sogenannten „window of opportunity“ handelt es sich um die These, dass eine frühe Behandlung der SJIA in der Anfangsphase der Erkrankung, z. B. mit Anakinra, bei der Mehrzahl der Patienten zur schnellen Symptomkontrolle und zur dauerhaften Remission führt. Für den Bereich der AOSD wird dieser Ansatz derzeit diskutiert.

Rasch modulierend in den Krankheitsverlauf eingreifen

Es ist damit folgerichtig, bei beiden Krankheitsbildern durch eine frühzeitige IL-1-Blockade modulierend in den Krankheitsverlauf einzugreifen, um so die Progression aufzuhalten und Folgeschäden zu verhindern. Zu realisieren ist dieser Therapieansatz, da der rekombinante IL-1-Rezeptorantagonist nunmehr als einziges Biologikum zur Erstlinientherapie des Still-Syndroms, also ohne Vorbehandlung mit Glukokortikoiden und als Monotherapie zugelassen ist [5]. Die Zulassungserweiterung gilt für:

- Erwachsene, Jugendliche, Kinder und Kleinkinder ab einem Alter von 8 Monaten und mit einem Körpergewicht von mind. 10 kg, die
- aktive systemische Merkmale einer moderaten bis hohen Krankheitsaktivität aufweisen,
- oder bei Patienten mit anhaltender Krankheitsaktivität nach Behandlung mit nichtsteroidalen Antirheumatika (NSAR) oder Glukokortikoiden.

Anakinra kann als Monotherapie oder in Kombination mit anderen entzündungshemmenden Arzneimitteln und Basistherapeutika verabreicht werden [5]. Die Zu-

lassung sowohl für SJIA als auch AOSD trägt u. a. aktuellen Erkenntnissen zur Pathogenese der Erkrankung Rechnung, aufgrund derer nunmehr von einem Kontinuum von der kindlichen SJIA in die Erwachsenen-Krankheitsform, also in die AOSD, auszugehen ist.

Fieber, Exanthem, Gelenkschmerzen

Charakteristische Symptome des Still-Syndroms sind ein intermittierendes Fieber mit begleitenden täglichen Fieberspitzen, Arthritiden sowie ein lachsfarbener, flüchtiger Hautausschlag (Still-Exanthem). Die Gelenkentzündung fehlt initial allerdings häufig, was gerade im Kindesalter die Einordnung in das ILAR-Klassifikationsschema erschwert und die Diagnosestellung verzögern kann. Demgegenüber ist für AOSD basierend auf den Yamaguchi-Kriterien etabliert, dass die Diagnose auch ohne Arthritis gestellt werden kann (► **Tab. 1**). Gerade bei AOSD gelten Halsschmerzen quasi als „Red Flag“. Hinzu kommen Lymphknotenschwellungen und eine Hepatosplenomegalie. Bei einigen Patienten können lebensbedrohliche Komplikationen wie etwa ein Makrophagen-Aktivierungs-Syndrom (MAS) auftreten. Da die Erkrankung oft mit Halsschmerzen beginnt, wird nicht selten zunächst an eine bakterielle oder virale Infektion als Ursache gedacht [6, 7]. Bei den Laborbefunden sind zumeist erhöhte BSG und CRP sowie hohe Ferritin-Werte und ausgeprägt erhöhte Werte von S100-Proteinen auffällig. Autoimmunphänomene bestehen dabei nicht, die Patienten sind ANA/RF-negativ.

Zwei Phasen der Erkrankung

Es gibt verschiedenen Ausprägungen der Erkrankung wie den autoinflammatorischen Phänotyp, bei dem Fie-

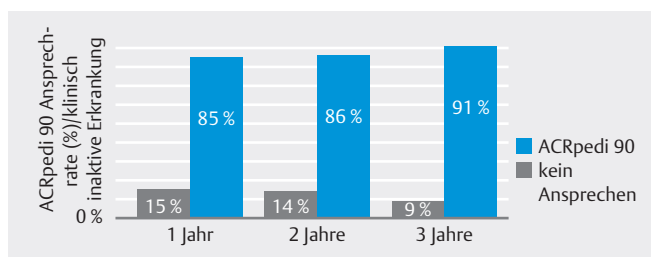
ber und Hautveränderungen sowie systemische Entzündungszeichen im Vordergrund stehen. Auf der anderen Seite gibt es aber auch Patienten, die sich mit einem ausgesprochen aggressiven Gelenkbefall vorstellen und bei denen destruktive Arthritiden im Vordergrund stehen. Bei diesen Patienten sind die systemischen Zeichen der Autoinflammation weniger präsent. Während man früher die 2 Phänotypen parallel zueinander untersucht hat, geht man inzwischen eher von einem 2-Phasen-Modell der Erkrankung aus. Dabei steht eine autoinflammatorische Anfangsphase mit Überaktivierung der angeborenen Immunität – und einer besonderen Schlüssel-funktion für Zytokine wie IL-1 – im Vordergrund, was die Bedeutung des „window of opportunity“ für die Therapie unterstreicht. Bei Voranschreiten der Erkrankung scheint es dann einen Wechsel der molekularen Mechanismen und auch der klinischen Präsentation hin zur Entwicklung einer schweren Arthritis zu geben. Damit ergibt sich schon aus rein theoretischen Überlegungen heraus die Forderung, die Autoinflammation in der Anfangsphase zu durchbrechen, um die Entstehung der chronisch-destruierenden Gelenkentzündung zu verhindern.

Rasche Symptomlinderung, lange medikamentenfreie Remission

Es gibt inzwischen Belege aus Fallseriensammlungen sowie Studien, wonach eine frühzeitige Initialbehandlung mit Anakinra die Patienten in eine rasche Krankheitsremission bringen kann. So war Studien zufolge bei 67 % der Patienten bereits innerhalb von nur 1 Monat der primäre Endpunkt erreicht mit einem ACRpedi 30, der Normalisierung der Körpertemperatur und einer Normalisierung oder Reduktion der BSG und des CRP um mind. 50 % [8]. Der Einsatz von Kortikosteroiden konnte minimiert oder komplett vermieden werden. Es ist ferner mit Anakinra das Erreichen einer medikamentenfreien Remission möglich [8] (► **Abb. 1**). So waren in Studien nach 3 Jahren 91 % der Patienten in Remission, davon 80 % ohne Medikation [9]. Nach 5 Jahren erreichten 95 % Remission davon 72 % ohne Medikation [10]. Das Sicherheitsprofil von Anakinra beim Still-Syndrom ist gut und vergleichbar mit dem bei Patienten mit Cryopyrin-assoziierten periodischen Syndromen (CAPS) und Rheumatoider Arthritis (RA). Unbedingt zu achten ist allerdings auf die mögliche Entwicklung eines potenziell lebensbedrohlichen MAS. Die behandelnden Ärzte sollten daher auf Symptome einer Infektion, rasant steigende Ferritin-Werte und/oder auf eine Verschlimmerung des Still-Syndroms achten, da es sich hierbei um Hinweise auf die Entwicklung eines MAS handeln kann.

► **Tab. 1** Kriterien für die Diagnostik von AOSD nach Yamaguchi [7].

5 oder mehr Kriterien nötig (davon min. 2 Hauptkriterien)	
Hauptkriterien	
<input type="checkbox"/>	Fieber >39 °C, 1 Woche oder länger
<input type="checkbox"/>	Arthralgie oder Arthritis, 2 Wochen oder länger
<input type="checkbox"/>	typischer Hautauschlag
<input type="checkbox"/>	Leukozytose > 10 000/mm ³ mit > 80 % polymorphkernigen Zellen
Nebenkriterien	
<input type="checkbox"/>	Halsschmerzen
<input type="checkbox"/>	Entwicklung einer signifikanten Lymphadenopathie
<input type="checkbox"/>	Hepatomegalie oder Splenomegalie
<input type="checkbox"/>	Auffälliger Leberfunktionstest
<input type="checkbox"/>	Negativ für antinukleäre Antikörper (IF), Rheumafaktoren (IgM)
Ausschlusskriterien	
<input type="checkbox"/>	Infektionen
<input type="checkbox"/>	Malignome (überwiegend malignes Lymphom)
<input type="checkbox"/>	andere rheumatische Erkrankungen (haupts. systemische Vasculitis)



► **Abb. 1** Frühe Behandlung mit Anakinra kann in Remission führen [9].

Autorinnen/Autoren



Univ. Prof. Dr. med. Dirk Föll

Universitätsklinikum Münster,
Klinik für Pädiatrische Rheumatologie
und Immunologie,
Münster

Literatur

- [1] Hinze C et al. Monatsschrift Kinderheilkunde 2018; 166 (19): 905–907
- [2] Jamilloux Y et al. Immunol Res 2015; 61 (1–2): 53–62
- [3] Toplak N et al. Drug Des Devel Ther 2018; 12: 1633–1643
- [4] Mavragani CP et al. Int J Inflam 2012; 2012: 879020
- [5] Fachinformation Kineret®; Stand: März 2018
- [6] Hofer M et al. Best Pract Res Clin Rheumatol 2002; 16: 379–396
- [7] Yamaguchi M et al. J Rheumatol 1992; 19: 424–430
- [8] Quartier P et al. Ann Rheum Dis 2011; 70 (5): 747–754
- [9] Vastert SJ et al. Arthritis Rheumatol 2014; 66 (4): 1034–1043
- [10] Ter Haar NM et al. Arthritis Rheumatol 2019; 71 (7): 1163–1173

Fall 1

Rasche Remission bei 2-jährigem Jungen mit juveniler idiopathischer Arthritis

ZUSAMMENFASSUNG


Ein intermittierendes Fieber mit schließlich täglichen Fieberspitzen führt zur Verlegung eines 2-jährigen Jungen in unsere Klinik. Nach entsprechenden Untersuchungen wird die Diagnose einer systemischen juvenilen idiopathischen Arthritis gestellt (SJIA) und eine Monotherapie mit Anakinra begonnen. Es zeigt sich ein gutes An-

sprechen auf die Therapie, die rasch zum Sistieren der Symptomatik und innerhalb von nur 3 Monaten zu einer vollen Remission führt. Auf die Gabe von Glukokortikoiden konnte somit verzichtet werden, wodurch die unerwünschten Nebenwirkungen einer Steroidtherapie vermieden wurden.

Anamnese

Der kleine Junge ist 2 Jahre alt, 90 cm groß und wiegt 13,1 kg. Er ist altersgerecht entwickelt und wird aufgrund eines bereits seit 17 Tagen bestehenden intermittierenden Fiebers mit täglichen Fieberspitzen in die Klinik eingewiesen. Während des Fieberanstiegs ist die Ausbildung eines Exanthems zu beobachten (► **Abb. 1**). In der Klinik, in der der Junge zuvor behandelt wurde, waren wiederholt hohe Entzündungsparameter gemessen worden (► **Tab. 1**). Blut- und Liquorkulturen wie auch die Bildgebung mit Röntgenuntersuchung und

Sonografie waren jedoch ebenso wie die Infektionserologie ohne auffälligen Befund. Eine probatorische antibiotische Therapie mit Cefotaxim, Azithromycin und zuletzt Tazobactam hatte keine Entfieberung bewirkt und auch eine kurzzeitige Therapie mit Aciclovir bzw. Ganciclovir zeigte keinen Erfolg. Der Junge wurde daher mit dem Verdacht auf eine rheumatische Erkrankung in unsere Klinik verlegt. Es bestehen keine Grund- oder Begleiterkrankungen. Erbliche Erkrankungen sind in der Familie nicht bekannt.



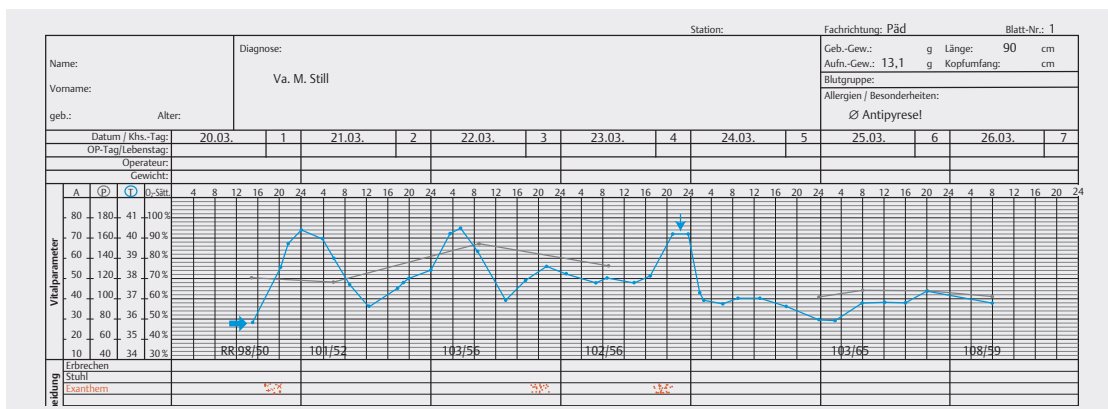
► **Abb. 1** Typisches Exanthem (Still's Rash).

Symptomatik

Klinisch ist ein intermittierendes Fieber zu beobachten mit Fieberspitzen in den Abend- und Nachtstunden bis max. 40,4 °C (► **Abb. 2**). Während des Fieberanstiegs entwickelt sich ein lachsfarbenes, feinmakulöses Exanthem im Bereich der Achseln, Leisten, Oberschenkel und am Stamm. Das Exanthem verblasst bei der Entfieberung wieder. Es bestehen Arthralgien der oberen Sprunggelenke und der Handgelenke.

► **Tab. 1** Laborparameter im Verlauf.

	bei Diagnose	nach Anakinra	zu Therapieende
Datum	21.03.2014	26.03.2014	14.08.2014
CRP	101,37 mg/l	22,55 mg/l	12,3 mg/l
Ferritin	1770,4 µg/l	446 µg/l	43 µg/l
BSG	100 mm/h	61 mm/h	38 mm/h
Leukozyten	16 450/µl	12 060/µl	14 930/µl
Transaminasen	GOT 27, GPT 9 U/l	GOT 25, GPT 8 U/l	GOT 27, GPT 17 U/l
Rheumafaktor	18	n. b.	n. b.
ANA	1 : 80	n. b.	n. b.
IL-18	>10 000 pg/ml	n. b.	n. b.
S100	14 110 ng/ml	n. b.	210 ng/ml
IL-6	n. b.	n. b.	n. b.



► **Abb. 2** Fieberkurve ab Diagnose.

Allerdings gibt es weder klinisch noch sonographisch Hinweise auf eine Arthritis. Der Junge weist Lymphknotenschwellungen zervikal und inguinal auf sowie eine Hepatosplenomegalie. Eine Pharyngitis besteht nicht. Er klagt aber über Kopfschmerzen. Eine Meningitis, Sepsis, andere Infektionskrankheiten und ein Kawasaki-Syndrom wurden als Ursache ausgeschlossen.

Diagnosestellung und Therapie

Aufgrund der klinischen Symptomatik wird in Anlehnung an die Yamaguchi-Kriterien, nach einer Dokumentation des Fieberverlaufs über 3 Tage, im März 2014 die Diagnose „systemische juvenile idiopathische Arthritis“ gestellt und eine Monotherapie mit Anakinra in einer Dosierung von 50 mg 1-mal täglich s. c., entsprechend einer Dosis von 4 mg/kg KG, begonnen.

Krankheitsverlauf

Auf die Behandlung reagiert der Junge mit einer prompten Entfieberung. Sein Zustand bessert sich rasch und bei den engmaschigen Verlaufskontrollen zeigt sich kein Wiederauftreten der Symptomatik. Nach einer 3-monatigen Behandlung wird das Dosisintervall gestreckt* und die Medikation nur noch alle 2 Tage verabreicht. Dreieinhalb Monate nach Behandlungsbeginn wird Anakinra komplett abgesetzt. Eine Kontrolluntersuchung liefert 14 Tage später leicht erhöhte Entzündungsparameter (CRP, BSG), die auf einen Atemwegsinfekt zurückzuführen sind. Der Patient ist ansonsten fieber- und insges. beschwerdefrei.


* Dosierung wird nicht in vollem Umfang von der Zulassung abgedeckt. Bitte entnehmen Sie die zugelassene Dosierung der aktuellen Kineret®-Fachinformation.

Ein Jahr nach der Erstmanifestation des Morbus Still kommt es zu einem erneuten Schub mit Fieber, Arthralgien und einem Exanthem. Der Junge kann wieder erfolgreich mit Anakinra behandelt werden. Nach der ersten Gabe von Anakinra entfiebert er prompt und bleibt beschwerdefrei. Nach 3-monatiger Behandlung, analog des Schemas von Vastert et al. wird die Gabe auf jeden zweiten Tag verringert* und bei andauernd inaktiver Erkrankung in Monat 4 beendet. Das Kind befindet sich seither – nunmehr seit 3 Jahren – ohne Medikation in klinischer Remission. Unerwünschte Ereignisse wurden unter der Therapie nicht beobachtet. Um Eltern und Patienten mit den s. c. Injektionen vertraut zu machen sind eingehende Patientenschulungen sinnvoll. Dabei wird genau auf das Krankheitsbild, den möglichen Verlauf und die Therapiemöglichkeiten eingegangen. Es wird auch erklärt, wie wichtig die regelmäßige Medikamenteneinnahme ist.

Fazit für die Praxis

Der vorgestellte Fallbericht dokumentiert, dass durch eine frühzeitige Therapie mit Anakinra eine rasche Remission bei der systemischen juvenilen idiopathischen Arthritis zu erzielen ist. Im aktuell beschriebenen Fall war bereits nach 3 Monaten eine volle Remission erreicht. Damit können die insbes. bei Kindern und Kleinkindern problematischen unerwünschten Effekte einer langfristigen Kortisontherapie durch eine Behandlung mit Anakinra vermieden werden.

Autorinnen/Autoren



Prof. Dr. Gerd Horneff und Kristina Eising
Asklepios Klinik Sankt Augustin,
Sankt Augustin

Fall 2

Promptes Ansprechen eines Patienten mit AOSD – nach initialer Fehldiagnose eines Hodgkin-Lymphoms

ZUSAMMENFASSUNG

Eine junge Frau entwickelt nach einem vermeintlichen Infekt des Respirationstrakts mit Halsschmerzen und Fieber über Monate ein anhaltendes Krankheitsgefühl, was schließlich sogar zum Abbruch der Schulausbildung führt. Es wird die Verdachtsdiagnose eines

Hodgkin-Lymphoms gestellt, die die Patientin enorm verunsichert, sich aber bei den weiterführenden Untersuchungen nicht bestätigt. Die Patientin leidet vielmehr an einem Still-Syndrom. Sie spricht rasch auf eine Behandlung mit Anakinra an.

Anamnese

Die 18-jährige Patientin ist 160 cm groß und wiegt 53 kg. Nach einem Atemwegsinfekt persistiert seit Monaten ein allgemeines Krankheitsgefühl und es kommt zu Fieber, Arthralgien, Halsschmerzen und einem flüchtigen Exanthem. Die systemischen Entzündungsparameter sind deutlich erhöht und es wird von einer rheumatologischen Erkrankung ausgegangen, ohne dass eine spezifische Diagnose gestellt wird. Die Patientin reagiert mit einem Teilansprechen auf nicht-steroidale Antirheumatika (NSAR).

Die Exstirpation inguinaler Lymphknoten zeigt keinen spezifischen Befund. Bei progredienter Lymphknotenvergrößerung und Splenomegalie wird ein 2. Lymphknoten zervikal entnommen. Es wird als Verdachtsdiagnose ein Hodgkin-Lymphom vermutet, was jedoch vom Referenzzentrum nicht bestätigt wird. Die Patientin wird nunmehr, knapp ein Jahr nach Auftreten der initialen Symptomatik, in unsere Klinik eingewiesen. Sie hat aufgrund der Erkrankung inzwischen ihre Schulausbildung in der 12. Klasse abgebrochen.

Die Familienanamnese ist unauffällig.

Symptomatik und Untersuchungsbefunde

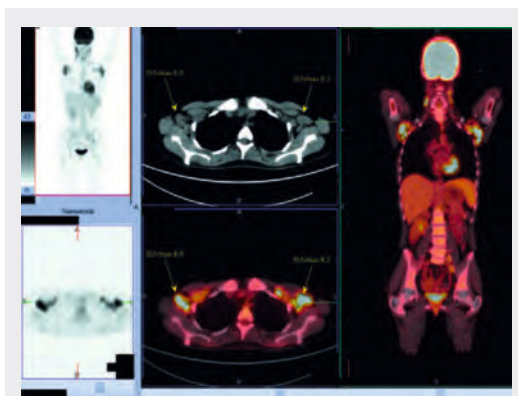
Es besteht ein intermittierendes Fieber bis 39,5 °C und Schüttelfrost. Die Patientin klagt außerdem über Arthralgien der kleinen Fingergelenke, der Knie, Hüftgelenke und Ellenbogen ohne klinisch/sonographisch fassbare Arthritis. Sie fühlt sich sehr matt und wird liegend in die Klinik eingewiesen.

Auffällig ist ein intermittierend flüchtiges lachsfarbenes Exanthem. Begleitend liegt eine Pharyngitis vor sowie eine Lymphadenopathie und eine ausgeprägte Hepatosplenomegalie (► **Abb. 1** und **Abb. 3**).

Die Laborbefunde zeigen Auffälligkeiten: CRP 132 mg/l, Ferritin 2580 µg/l, BSG 88 ml/h, Leukozyten 9,72/nl, Transaminasen GOT 58 U/l, ANA 1 : 2560. Die Rheumafaktoren sind negativ.

Als Begleiterkrankung besteht eine Depression, die sich bereits im Kindesalter manifestiert hat. Die Patientin weist außerdem eine ausgeprägte Spritzenphobie auf.

Im August 2016 wird aufgrund der vorliegenden Befunde die Diagnose eines Still-Syndroms und konkret eines „Adult-Onset Still’s Disease“ (AOSD) gestellt.



► **Abb. 1** PET-CT Scan mit Nachweis einer axillär betonten aber auch zervikalen und inguinalen Lymphadenopathie.

Therapie und Krankheitsverlauf

Die Patientin ist insgesamt introvertiert und reagiert im Allgemeinen mit großer Skepsis auf Therapievorschläge. Es wird mit ihrer Zustimmung dann doch eine Behandlung mit Anakinra in einer Dosierung von 100 mg/d begonnen, worauf sich praktisch sofort eine erhebliche klinische Besserung ergibt.

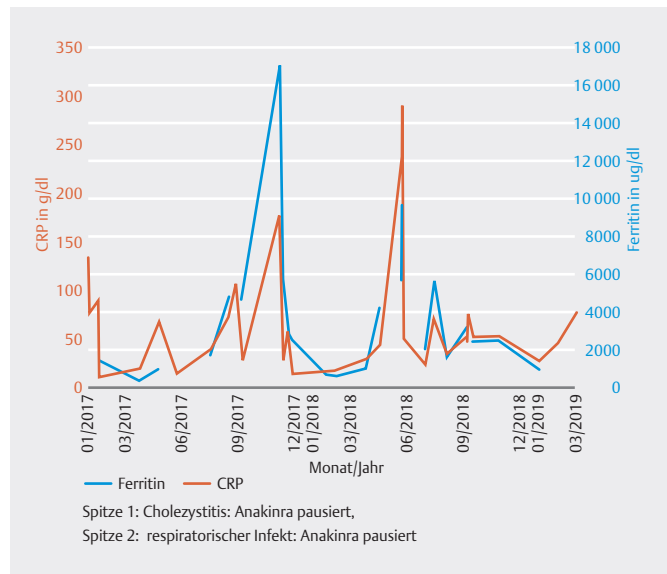
Die zuvor praktisch bettlägerige Patientin entfiebert schnell. CRP und Ferritin sinken rasch und deutlich. Sie ist gut zu mobilisieren und berichtet eine deutlich verbesserte Lebensqualität. Sie kann schon nach wenigen Tagen die Klinik verlassen und zeigt sich im weiteren Verlauf im ärztlichen Gespräch deutlich offener. Die Behandlung mit Anakinra hat somit nicht nur die klinische Besserung bewirkt, sondern stellte quasi auch eine vertrauensbildende Maßnahme bei der sehr verunsicherten Patientin dar.

Aufgrund der Spritzenphobie erfolgt im weiteren Verlauf eine Therapieumstellung auf Canakinumab. Es ergibt sich jedoch kein der Anakinra-Behandlung vergleichbarer Therapieeffekt, wobei die Patientin selbst trotz ihrer Spritzenphobie eine Rückumstellung auf Anakinra wünscht. Ein erneuter Therapieumstellungsversuch auf Anti-IL-6-Antikörper verläuft ebenfalls ohne den unter Anakinra erreichten Erfolg.

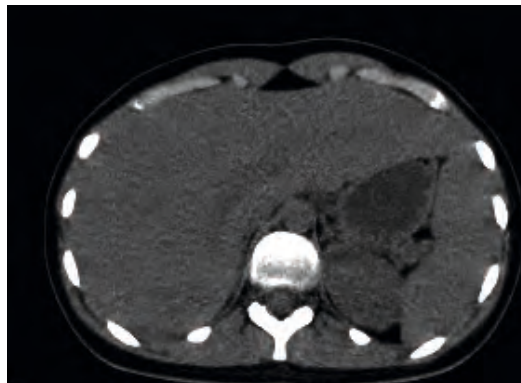
Trotz des erneut guten Ansprechens auf Anakinra wird keine Vollremission erwirkt, es bleibt bei einer schubförmig auftretende „Restaktivität“ der Erkrankung. Auch nach zweimaliger Therapiepause auf Grund einer Cholezystitis und eines angenommenen respiratorischen Infekts spricht die Patientin erneut rasch auf die Kineret®-Therapie an (► **Abb. 2**). Die Patientin wird zur Schubkoupierung kurzfristig zusätzlich mit Glukokortikoiden behandelt. Methotrexat lehnt sie aufgrund eines nicht auszuschließenden Kinderwunschs ab. Insgesamt ist die initial nicht zuletzt infolge der Verdachtsdiagnose einer malignen Erkrankung völlig verunsicherte Frau regelrecht aufgeblüht. Mit dem Behandlungsergebnis ist sie hochzufrieden und plant nunmehr, eine Ausbildung zur Krankenschwester zu beginnen.

Fazit für die Praxis

Bei intermittierend auftretendem Fieber ist auch bei Patienten im Erwachsenenalter an die Möglichkeit eines Still-Syndroms zu denken. Ist die Diagnose gesichert, kann durch eine Behandlung mit Anakinra oft eine sehr rasche und anhaltende klinische Besserung bei guter Verträglichkeit erwirkt werden. Vor allem bei einer nicht ungewöhnlichen langen Vorgeschichte bewirkt der prompt einsetzende Therapieerfolg zudem eine deutliche Stärkung der Arzt-Patienten-Beziehung, was sich bei fortbestehender „Restaktivität“ der Erkrankung oftmals als sehr positiv erweist.



► **Abb. 2** CRP- und Ferritinverlauf unter Anakinra-Therapie und in Therapiepausen.



► **Abb. 3** „kissing organ“-Phänomen bei Hepatosplenomegalie.

Autorinnen/Autoren



Dr. Udo Schneider

Campus Charité,
Medizinische Klinik für Rheumatologie
und klinische Immunologie,
Berlin

Fall 3

Still-Syndrom bei einer 42-jährigen HIV-Patientin

ZUSAMMENFASSUNG

Eine 42-jährige HIV-positive Frau klagte 2007 erstmals über Arthralgien und Myalgien. Im Verlauf weniger Monate kamen Allgemeinsymptome wie Fieber und ein Gewichtsverlust hinzu sowie ein Exanthem und Halsschmerzen. Es wurde die Diagnose einer „Adult-Onset Still's Disease“ (AOSD) gestellt und nach einer ergeb-

nislosen Vortherapie mit Steroiden und Immunglobulinen mit Anakinra behandelt. Nach einer erheblichen Besserung des klinischen Bildes wurde die Therapie aufgrund nicht tolerierbarer Injektionsreaktionen umgestellt. Auch bei Folgetherapien traten Unverträglichkeiten auf.

Anamnese

Die gebürtige Brasilianerin lebte seit Jahren schon in Deutschland. Sie erhielt aufgrund der HIV-Infektion eine antiretrovirale Kombinationstherapie mit einer Viruslast unterhalb der Nachweisgrenze und gutem Immunstatus.

Symptomatik und Untersuchungsbefunde

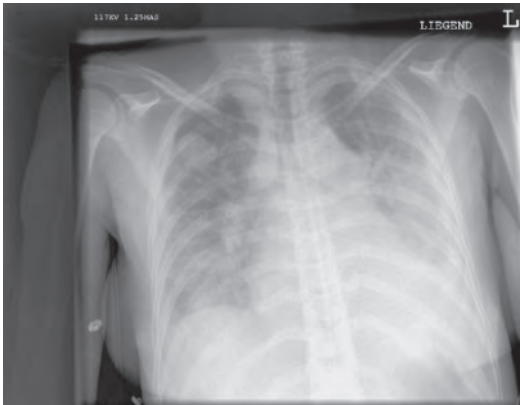
Die Patientin wurde mit seit Tagen vorbestehendem Fieber bis 39° C sowie Arthralgien und Gelenk- und Muskelschmerzen stationär aufgenommen. Betroffen waren insbesondere die Hand- und Fingergelenke sowie die Kniegelenke. Zusätzlich bestanden Halsschmerzen mit einer Rötung der Rachenhinterwand

und ein Exanthem. Dieses wurde initial als unspezifisch beschrieben. Im Rahmen der stationären Betreuung der Patientin zeigte sich während der Fieberschübe ein lachsfarbenes Exanthem.

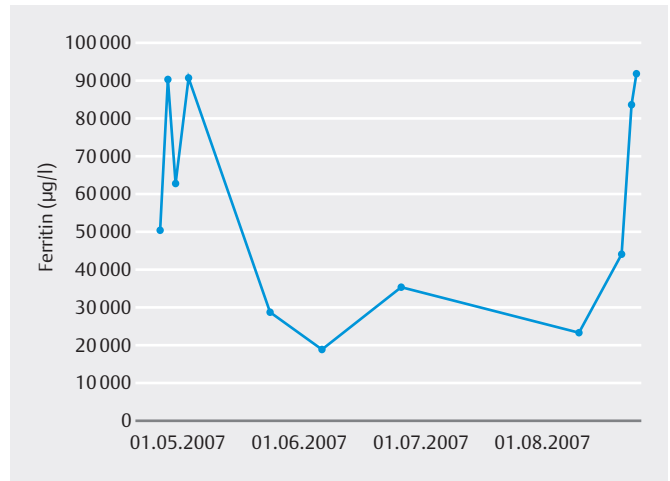
Zusätzlich konnten eine Hepatosplenomegalie sowie Pleura- und Perikardergüsse diagnostiziert werden. In der Computertomografie fiel eine zervikale, thorakale und abdominelle Lymphadenopathie auf. Die Tumorsuche im Rahmen einer ersten diagnostischen Abklärung blieb ohne Befund. Bei der Suche nach einer infektiologischen Ursache ergab sich ein positiver CMV-Befund. Aufgrund der Serositiden, dem klinisch lachsfarben imponierendem Exanthem und den exzessiv erhöhten Ferritin-Werten wurde die Differenzialdiagnose einer CMV-assoziierten Polyarthritits jedoch zugunsten eines AOSD verworfen.

► Tab. 1 Laborparameter im Verlauf.

	bei Diagnose	vor Kineret®	nach Kineret®	zu Therapieende
Datum		April/Mai 2007	Ende Mai/Anfang Juni	
CRP	bei Erstvorstellung 7,24 mg/dl	1,93 mg/dl	Minimum 2,02 mg/dl	6,67 mg/dl
Ferritin	bei Erstvorstellung 4849 µg/l, dann bis zu 90 000 µg/l	bis ca. 90 000 µg/l	gesunken auf ca. 19 000 µg/l	23 000 µg/l
BSG	> 120/1 h	> 120/1 h	108/1 h	> 120/1 h
Leukozyten	um 30 G/l	um 20 G/l	16 G/l	22,9 G/l
Transaminasen	42 U/l	111 U/l (GOT), 52 U/l (GPT)	54 U/l (GOT), GPT normalisiert	GOT 129 U/l, GPT 70 U/l
Rheumafaktor	geringgradig: 12 IU/ml (Referenz > 10 IU/ml) erhöht	nicht mehr bestimmt	nicht mehr bestimmt	nicht mehr bestimmt
ANA	negativ	nicht mehr bestimmt	nicht mehr bestimmt	nicht mehr bestimmt
IL-18	nicht bestimmt	nicht bestimmt	nicht bestimmt	nicht bestimmt
S100	nicht bestimmt	nicht bestimmt	nicht bestimmt	nicht bestimmt
IL-6	nicht bestimmt	nicht bestimmt	nicht bestimmt	119 pg/ml (mehrere Mo. nach Kineret-Ende)



► **Abb. 1** Röntgen-Thorax bei pulmonaler Beteiligung vor Kineret, beidseits (re. stärker als li.) deutliche, auslaufende Ergüsse. Perikarderguss ebenfalls computertomografisch gesichert.



► **Abb. 2** Ferritin-Verlauf unter der Therapie mit Anakinra.

Die Patientin erfüllte alle Yamaguchi-Kriterien:

Major-Kriterien:

- Fieber > 39 °C, eine Woche und länger
- Arthralgie oder Arthritis, 2 Wochen und länger
- typischer Rash
- Leukozytose > 10 000/mm³ mit > 80 % polymorphonukleärem Zellen

Minor-Kriterien

- Halsentzündung
- Lymphadenopathie
- Hepatomegalie oder Splenomegalie
- abnormale Leberwerte
- negativer Test auf antinukleäre Antikörper (IF)

Diagnosestellung und Therapie

Es wurde die Diagnose AOSD gestellt und zunächst eine Therapie mit hochdosierten Steroiden eingeleitet, ohne jedoch den erwarteten Therapieerfolg zu erzielen. Auch die Behandlung mit Immunglobulinen führte nicht zu einer Besserung. Erst nach einem Therapieversuch mit Anakinra, 100 mg/Tag, zeigte sich eine erhebliche Besserung der Klinik bei der Patientin. Diese befand sich zu diesem Zeitpunkt aufgrund ihres schlechten Allgemeinzustands bei pulmonaler Beteiligung mit entzündlichen Infiltraten auf der Intensivstation (► **Abb. 1**).

Weiterer Verlauf

Unter Anakinra kam es zu einem rapiden Abfall des Ferritin (► **Abb. 2**), zur Entfieberung und zur Kreislaufstabilisierung. Die Serositiden waren rückläufig wie auch

die Gelenkbeteiligung und das Exanthem. Allerdings musste die Therapie nach wenigen Wochen wegen intolerabler Injektionsreaktionen beendet werden. Der Einsatz von Ciclosporin unterdrückte im Weiteren anhaltend die Fieberepisoden, während die Arthritiden auch auf Versuche mit MTX und TNF-Inhibitoren (auch auf Ciclosporin) keine ausreichende Besserung zeigten. Erstaunlicherweise zeigte sich eine klinische Besserung beim Wechsel von Prednisolon auf eine Äquivalenzdosis von Dexamethason, jedoch entwickelte die Patientin nunmehr ein ausgeprägtes Cushing-Syndrom. Sowohl die Behandlung mit Infliximab wie auch mit Tocilizumab musste wegen Unverträglichkeitsreaktionen abgebrochen werden. Es wurde eine off-label-Therapie mit Canakinumab begonnen, die bei komorbiter Behandlung mit Prednisolon und Ciclosporin klinisch eine eindrucksvolle Besserung über mehrere Monate zeigte.

FAZIT FÜR DIE PRAXIS

Der vorgestellte Fallbericht dokumentiert, dass durch Anakinra selbst bei komorbiden Patienten mit einer Adult-Onset Still's Disease ein sehr schnelles laborchemisches wie auch klinisches Ansprechen erwirkt werden kann.

Autorinnen/Autoren



Prof. Dr. Hendrik Schulze-Koops und Dr. Christina Gebhardt

Sektion Rheumatologie u. Klin. Immunologie, Medizinische Klinik IV, Ludwig-Maximilians-Universität München

Fall 4

Remission unter Anakinra bei therapierefraktärem adulten Still-Syndrom

ZUSAMMENFASSUNG

Aufgrund eines auf Kortison und DMARDs refraktären, seit Monaten vorbestehenden adulten Still-Syndroms wird ein 40-jähriger Mann eingewiesen. Der Patient hat infolge seiner Symptomatik einen hohen Leidensdruck. Er reagiert innerhalb von nur 24 Stunden mit

einer ausgeprägten Besserung des Allgemeinbefindens auf eine Behandlung mit Anakinra. Im weiteren Verlauf kommt es zur Vollremission der Erkrankung, die inzwischen seit rund 12 Jahren anhält.

Anamnese

Ein 40-jähriger Mann, 178 cm groß und 78 kg schwer, leidet seit Oktober 2005 unter rezidivierenden wechselnden Gelenkschmerzen und -schwellungen, insbes. beider Kniegelenke. Die Beschwerden sprechen partiell auf Schmerzmittel und Kortikosteroide an.

Es treten Fieberschübe bis 40 °C auf (► **Abb. 1**), begleitend zeigt sich ein makulopapulöses Exanthem. Die Suche nach einem Erreger als Ursache der Beschwerden bleibt ergebnislos, eine kalkulierte antibiotische Therapie führt nicht zu einer Besserung der Symptomatik. Im November 2005 wird bei anhaltendem Fieber und erhöhtem CRP, Ferritin und einer „Sturzsenkung“ erstmals der Verdacht auf ein Still-Syndrom geäußert.

Es wird eine Kortison-Stoßtherapie mit Prednisolon 150 mg in absteigender Dosierung begonnen. Darunter kommt es zu keiner wesentlichen Besserung des Befindens, die Fieberschübe sistieren. Im weiteren Verlauf erfolgen Therapieversuche mit Hydroxychloroquin, Azathioprin und Methotrexat – ebenfalls ohne durchschlagenden Therapieerfolg.

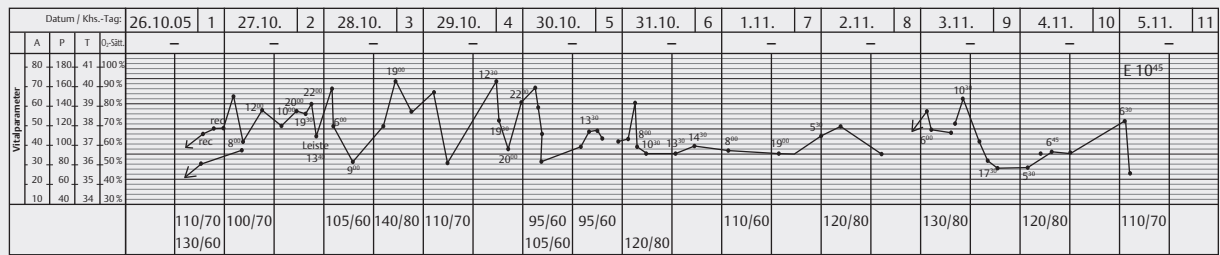
Bis Januar 2006 verschlechtert sich der Zustand des Patienten weiterhin. Er leidet unter schubartigen Symptomen, rezidivierenden Fieberschüben mit einhergehendem Exanthem, Arthralgien in wechselnden Gelenken, einem starkem Krankheitsgefühl und es kommt zu einem deutlichen Gewichtsverlust. Im Februar 2006 treten zusätzlich pectanginöse Beschwerden auf und der Mann klagt über ein Fremdkörpergefühl in der Brust. Sonographisch kommt ein Perikard- und Pleuraerguss zur Darstellung und es erfolgt die Überweisung in unsere Klinik. Als Begleiterkrankung ist ein Vorhofflimmern bekannt.

Symptomatik und Untersuchungsbefunde

Der Patient klagt über zunehmende Müdigkeit, Abgeschlagenheit, Myalgien sowie Halsschmerzen. Sonographisch zeigt sich ein zirkulärer Perikarderguss (► **Abb. 2**) ohne hämodynamische Relevanz sowie ein Pleuraerguss. Abdomensonographisch ist

► **Tab. 1** Laborparameter im Verlauf.

	bei Diagnose	vor Anakinra	nach Anakinra	zu Therapieende
CRP	114 mg/l	242 mg/l	23 mg/l	11,5 mg/l
Ferritin	17380 ng/ml	35585 ng/ml	14869 ng/ml	10,8 ng/ml
BSG	76 mm/h			10 mm/h
Leukozyten	51 650/µl	46 800/µl	16400/µl	8080/µl
Transaminasen	AST 23, ALT 41 U/l	AST 36, ALT 22 U/l	AST 42, ALT 21 U/l	AST 16, ALT 19 U/l
Rheumafaktor	negativ			
ANA	negativ			
IL-18				
IL-2		IL-2 1473 U/ml	IL-2 1267 U/ml	
S100				
IL-6		21,7 pg/ml	11 pg/ml	



► **Abb. 1** Fieberkurve bei Erstdiagnose.

eine Splenomegalie nachweisbar. Die Laboruntersuchungen ergeben ein deutlich erhöhtes CRP und Ferritin (► **Tab. 1**).

Es bestätigt sich der Verdacht auf ein adultes Still-Syndrom bei

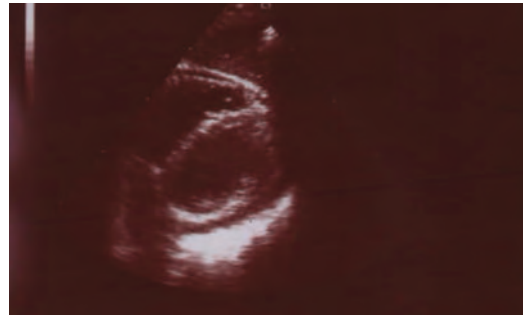- rezidivierenden insbes. abendlichen Fieberschüben bis 40 °C seit mehr als 3 Monaten sowie
- Arthritiden im linken und im weiteren Verlauf auch im rechten Knie, in den Kiefergelenken, Ellenbogengelenken und Großzehengrundgelenken,
- einem makulopapulösem Exanthem am Stamm und den Extremitäten mit Auftreten während der Fieberschübe,
- Halsschmerzen mit „Schwellungsgefühl“ im Hals,
- einer mediastinalen Lymphadenopathie,
- einer Polyserositis und
- einer Splenomegalie.

Der Patient erfüllt die Yamaguchi-Kriterien mit den Major-Kriterien Fieber > 39 °C für mehr als 1 Woche, Arthralgien für mehr als 2 Wochen, typisches Exanthem, Leukozytose > 10 000/ul sowie den Minor-Kriterien einer Splenomegalie, Rheumafaktoren- und ANA-Negativität und Halsschmerzen.

Therapie und Krankheitsverlauf

Aufgrund der unzureichenden Symptomkontrolle unter Kortison und DMARDs wird eine immunsuppressive Therapie mit Anakinra, 100 mg s.c. pro Tag, begonnen. Es resultiert innerhalb eines Tages eine schlagartige Besserung des Allgemeinbefindens des Patienten. Im weiteren Verlauf kommt es außerdem zu einem raschen Rückgang der Entzündungsparameter sowie des Serumferritins. Auch der Perikarderguss bildet sich zurück.

Die Fieberschübe sistierten und die Behandlung mit Anakinra wird zunächst fortgesetzt und nach 3 Monaten bei Vollremission beendet.



► **Abb. 2** Perikarderguss.

Der Patient befindet sich inzwischen seit 12 Jahren in Remission. Er selbst wie auch seine Ehefrau sind mit der Behandlung und dem Verlauf hochzufrieden. Sie geben die Therapie vor dem Hintergrund des extremen Leidensdrucks in der initialen Phase als „lebensrettende Maßnahme“ an.

Fazit für die Praxis

Die Kasuistik demonstriert, dass das Vollbild eines adulten, bislang unter Kortison und DMARDs therapieresistenten Still-Syndroms, durch eine Behandlung mit Anakinra innerhalb kurzer Zeit in eine langfristig anhaltende Remission geführt werden kann.

Autorinnen/Autoren



Dr. Hannah Schenker und Prof. Dr. Bernhard Manger

Medizinische Klinik 3, Universitätsklinikum Erlangen, Erlangen

Anakinra im Fokus

ZUSAMMENFASSUNG

Bei Anakinra handelt es sich um einen rekombinanten Antagonisten des Interleukin-1-Rezeptors. Der Wirkstoff bindet an den Rezeptor und hemmt damit die Interaktion mit Interleukin-1, einem Zytokin, das Entzündungsreaktionen triggert. Mit dem Interleukin-1-Rezep-

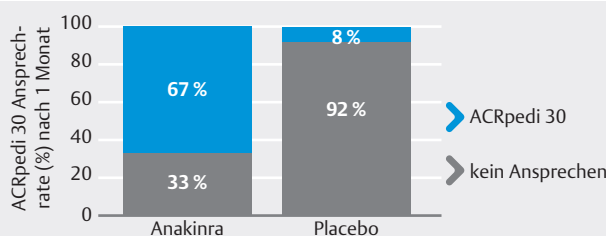
torantagonisten ist bei Patienten mit Still-Syndrom in aller Regel eine rasche Symptomlinderung zu erwirken. Beim frühzeitigen Einsatz des Wirkstoffs ist zudem das Erreichen einer dauerhaften Remission möglich.

Indikation Still-Syndrom

Aufgrund der Zulassungserweiterung von Anakinra (Kineret®) ist nunmehr auch für die Behandlung des Still-Syndroms ein humaner Interleukin-1-Rezeptorantagonist (IL-1-RA) verfügbar [1]. Der Wirkstoff kann dabei sowohl zur Behandlung der systemischen juvenilen idiopathischen Arthritis (SJIA) als auch des Still-Syndroms des Erwachsenen (Adult-Onset Still's Disease, AOSD) angewendet werden.

- bei Erwachsenen, Jugendlichen, Kindern und Kleinkindern im Alter von 8 Monaten oder älter und
- mit einem Körpergewicht von mind. 10 kg,
- die aktive systemische Merkmale einer moderaten bis hohen Krankheitsaktivität aufweisen, sowie
- bei Patienten mit anhaltender Krankheitsaktivität nach einer Behandlung mit nichtsteroidalen Antirheumatika (NSAR) oder Glukokortikoiden.

Dabei kann Anakinra als Monotherapie oder in Kombination mit anderen entzündungshemmenden Arzneimitteln und Basistherapeutika (DMARD) eingesetzt werden. Die empfohlene Dosierung für Patienten mit einem Körpergewicht von mind. 50 kg beträgt 100 mg/Tag als subkutane Injektion. Patienten mit einem Körpergewicht unter 50 kg sollten eine gewichtsabhängige Dosis erhalten, beginnend mit einer Anfangsdosis von 1–2 mg/kg/Tag. Bei Kindern mit unzureichendem Ansprechen kann die Dosis auf bis zu 4 mg/kg/Tag erhöht werden. Das Therapieansprechen sollte nach einem Monat beurteilt werden.



► **Abb. 1** Eine frühzeitige Behandlung mit Anakinra führt bei der Mehrzahl der Patienten zur schnellen Symptomlinderung [2].

Klinische Wirksamkeit und Sicherheit

Die schnelle, klinische Wirksamkeit und Sicherheit von Anakinra wurden in einer randomisierten, placebo-kontrollierten Studie mit 24 SJIA-Patienten dokumentiert (► **Abb. 1**).

Weitere Daten zum Still-Syndrom weisen darauf hin, dass Anakinra eine rasche Rückbildung systemischer Merkmale wie Fieber, Hautausschlag und der Erhöhung der Akut-Phase-Reaktion induzieren kann. In vielen Fällen kann dadurch die Glukokortikoid-Dosierung reduziert werden [1].

In einer prospektiven, nicht kontrollierten Kohorten-Beobachtungsstudie mit 20 Patienten mit neu aufgetretener SJIA wurde nach fehlendem Ansprechen auf NSAR, aber vor einer Behandlung mit DMARD, systemischen Glukokortikoiden oder anderen biologischen Arzneimitteln Anakinra als initiale Therapie eingesetzt. Nach einer Nachbeobachtungszeit über ein Jahr zeigten 18 von 20 Patienten mind. ein Ansprechen gemäß den adaptierten ACRpedi70-Kriterien, und 17 von 20 Patienten zeigten ein Ansprechen gemäß den adaptierten ACRpedi90-Kriterien sowie einen inaktiven Krankheitsstatus (► **Abb. 2**).

In einer prospektiven Single-Center Studie [4] erhielten neu manifestierte systemische JIA-Patienten mit einer unbefriedigenden Reaktion auf NSAIDs eine rIL-1RA-Monotherapie entsprechend dem Treat-to-Target-Konzept. Patienten mit einer unvollständigen Reaktion auf 2 mg/kg rIL-1RA erhielten anschließend 4 mg/kg rIL-1RA, zusätzlich Prednisolon oder wechselten auf eine alternative Therapie. Bei Patienten, die eine inaktive Erkrankung (ID) erreichten, wurde rIL-1RA nach 3 Monaten getapert und anschließend gestoppt. 42 Patienten wurden für einen Median von 5,8 Jahren nachverfolgt. Das Ergebnis:

- Die Monotherapie mit Anakinra als Erstlinientherapie war bei neu auftretenden systemischen JIA-Patienten hochwirksam.
- Die mittlere Zeit, um ID zu erreichen, betrug 33 Tage

► **Tab. 1** Krankheitsaktivität und Medikation bei Patienten mit und ohne Arthritis bei Krankheitsbeginn [4].

Zeitpunkt	Patienten mit Arthritis (n = 30)		Patienten ohne Arthritis (n = 12)	
	inaktive Erkrankung	aktive Erkrankung	inaktive Erkrankung	aktive Erkrankung
1 Monat (n = 30/12)	15 (50%) 14 rIL-1RA 1 rIL-1RA+GC	15 (50%) 11 rIL-1RA 4 rIL-1RA+GC	10 (83,3%) 9 rIL-1RA 1 rIL-1RA+GC	2 (16,7%) 1 rIL-1RA 1 rIL-1RA+GC
3 Monate (n = 30/12)	24 (80%) 20 rIL-1RA 3 rIL-1RA+GC 1 rIL-1RA+MTX+GC	6 (20%) 1 rIL-1RA 4 rIL-1RA+GC 1 MTX+GC	11 (91,7%) 10 rIL-1RA 1 rIL-1RA+GC	1 (8,3%) 1 rIL-1RA+GC
1 Jahr (n = 30/12)	20 (67,7%) 14 medikamentenfrei 5 rIL-1RA 1 MTX+GC	10 (23,8%) 2 ohne Therapie [§] 1 rIL-1RA 3 CANA 3 TCZ 1 ETA	12 (100%) 8 medikamentenfrei 3 rIL-1RA 1 TCZ	0
3 Jahre (n = 24/11)*	23 (95,8%) 17 medikamentenfrei 2 rIL-1RA 1 CANA 2 TCZ 1 MTX	1 (4,2%) 1 CANA	10 (90,9%) 8 medikamentenfrei 1 CANA 1 TCZ	1 (9,1%) 1 rIL-1RA
5 Jahre (n = 21/4)*	21 (100%) 15 medikamentenfrei 2 rIL-1RA 2 CANA 1 TCZ 1 ia GC, NSAID	0	3 (75%) 3 medikamentenfrei	1 (25%) 1 TCZ

[§] vorangegangene Schübe ohne Therapie

* 6/30 Patienten mit und 1/12 Patienten ohne Arthritis mit unter 3-jährigem Follow up, wobei ein Patient mit Arthritis als Folge eines Makrophagenaktivierungssyndrom verstarb; 9/30 Patienten mit Arthritis und 8/12 ohne Arthritis mit unter 5-jährigem Follow up.

- Bereits nach 1-monatiger Therapie hatten 23 Patienten (55 %) eine vollständig inaktive Krankheit (ID) unter rIL-1RA-Monotherapie
- Nach 3-monatiger Therapie hatten 35 Patienten (83 %) eine ID mit rIL-1RA als Monotherapie ohne Verwendung von Glukokortikoiden erreicht.

[4] ter Haar, et al. Treat to Target using First-Line Recombinant Interleukin-1 Receptor Antagonist Monotherapy in new onset systemic Juvenile Idiopathic Arthritis, Wiley Periodicals 2019

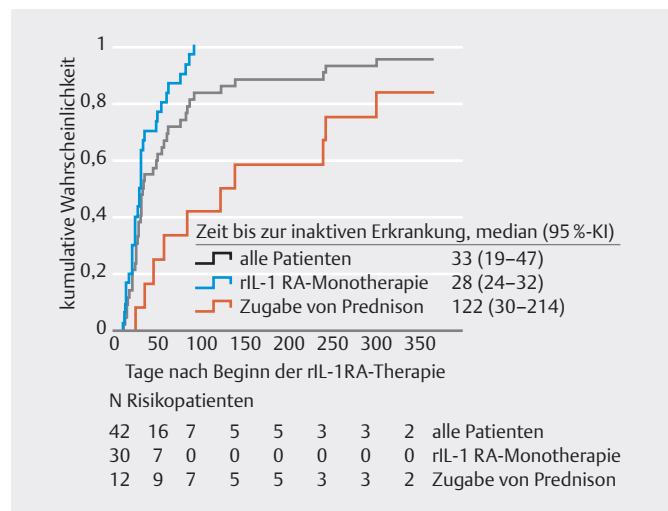
Autorinnen/Autoren



Christine Vetter
Medizinjournalistin, Köln

Literatur

- [1] Fachinformation Kineret®; Stand: März 2019
- [2] Quartier P, Allantaz F, Cimaz R et al. Ann Rheum Dis 2011; 70 (5): 747–754
- [3] Vastert SJ, de Jager W, Noordman BJ et al. Arthritis Rheumatol 2014; 66 (4): 1034–1043



► **Abb. 2** Zeit bis zur inaktiven Erkrankung [4].

