

Update HKB-Läsion

Verletzungen des hinteren Kreuzbands HKB-Verletzungen werden in der Regel durch ein direktes Trauma des flektierten Knies verursacht und sind deutlich seltener als VKB-Rupturen. Das Wissen um die optimale physiotherapeutische Behandlung ist daher oft nicht präsent. Die britischen Kniespezialisten Richard Norris und Daniel Massey schaffen mit diesem physiopraxis-Refresher Abhilfe.

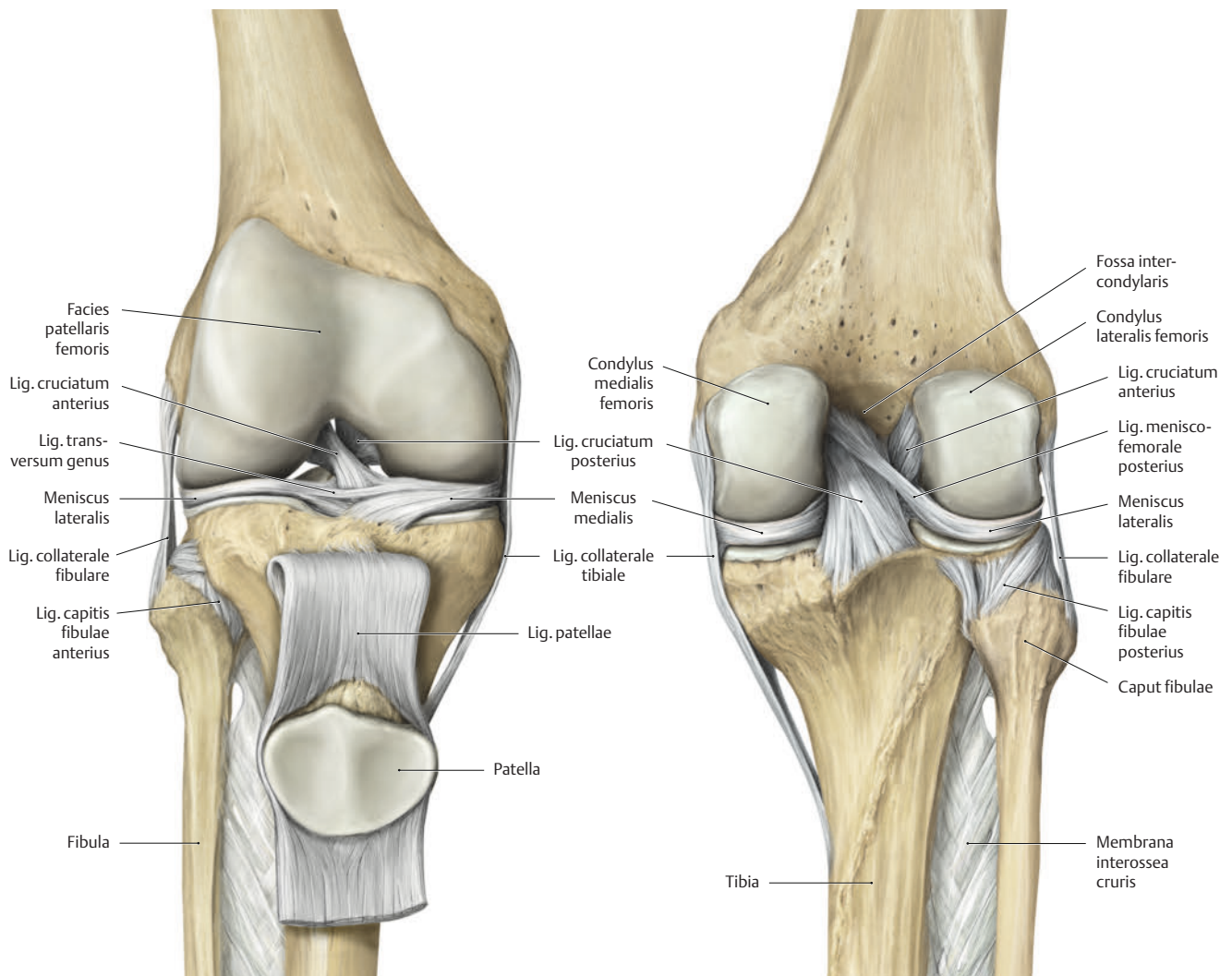


ABB.1 Das hintere Kreuzband zieht vom vorderen Anteil der Fossa intercondylaris des Condylus medialis zur Area intercondylaris posterior der Tibia.

Lernziele

- Sie kennen die Pathophysiologie der hinteren Kreuzbandläsion und wissen, welche typischen Bewegungen und Sportarten eine solche Verletzung begünstigen.
- Sie können die Tests für das hintere Kreuzband praktisch anwenden und daraus eine Behandlung ableiten.
- Sie kennen die Nachbehandlung bei einer konservativen sowie operativen Versorgung.

Das hintere Kreuzband (HKB) ist Teil des Kniegelenks und besteht aus einem anterolateralen und einem posteromedialen Bündel, die die Tibia mit dem Femur verbinden (☞ ABB. 1). Die Spannung innerhalb der beiden Stränge verändert sich je nach Position des Kniegelenks und hängt auch davon ab, ob eine Bewegung passiv oder aktiv ausgeführt wird (☞ ABB. 2). Insgesamt betrachtet wirkt eine größere Kraft auf das HKB, wenn das Knie flektiert oder hyperextendiert wird.

Man geht davon aus, dass das HKB dem Knie strukturelle Stabilität verleiht, da es die beiden Knochen direkt miteinander verbindet. Außerdem gibt es funktionale Stabilität, indem es das Nervensystem mit Informationen hinsichtlich der Stellung des Kniegelenks versorgt (Propriozeption).

Reißt meist bei flektiertem Kniegelenk → Das HKB sichert die zentrale Restriktion für die posteriore Translation der proximalen Tibia auf den Femur. Der Mechanismus, der in der Regel einer isolierten Verletzung des Bandes zugrunde liegt, ist eine nach posterior

oder auf die proximale Tibia einwirkende Kraft bei flektiertem Kniegelenk, etwa bei einem Sturz auf das Knie. Eine HKB-Verletzung kann auch eintreten, wenn das Kniegelenk exzessiv flektiert wird, während eine nach unten gerichtete Kraft auf den Oberschenkel wirkt.

Das HKB spielt außerdem eine Rolle beim Widerstand gegen seitwärts gerichtete und Rotationsbewegungen des Kniegelenks sowie gegen Hyperextension. Daher kann das HKB auch durch kräftige Seitwärtsbewegungen, Rotation und Hyperextension verletzt werden. Dies geschieht allerdings in der Regel selten, ohne dass dabei nicht auch andere zentrale Bänder des Kniegelenks verletzt werden.

Bei etwa zwei bis drei Prozent aller Sportverletzungen handelt es sich um Verletzungen des HKB. Sie treten insbesondere bei Kontaktsportarten wie Fußball oder Handball und bei Sportarten mit Tackling wie Rugby oder American Football auf. Zudem liegt bei bis zu 40 Prozent aller Patienten mit schwerem Trauma, zum Beispiel nach Verkehrsunfällen, die sich mit Schwellungen innerhalb des Kniegelenks (Effusionen) vorstellen, eine HKB-Verletzung vor.

Dadurch dass die meisten isolierten HKB-Verletzungen durch stumpfe Gewalteinwirkung auf die Vorderseite der proximalen Tibia verursacht werden, kann an der Kontaktstelle eine Schnitt- oder Schürfwunde, eine Schwellung und/oder ein Hämatom sichtbar sein. Bei schweren Verletzungen kann das Knie aufgrund einer Dislokation der Tibia auch deformiert wirken. Werden bei der Dislokation zentrale Blutgefäße verletzt, können assoziierte neurovaskuläre Anzeichen und Symptome auftreten.

Der Pathomechanismus einer Verletzung des hinteren Kreuzbands ist eine nach posterior auf die proximale Tibia wirkende Kraft bei flektiertem Kniegelenk.

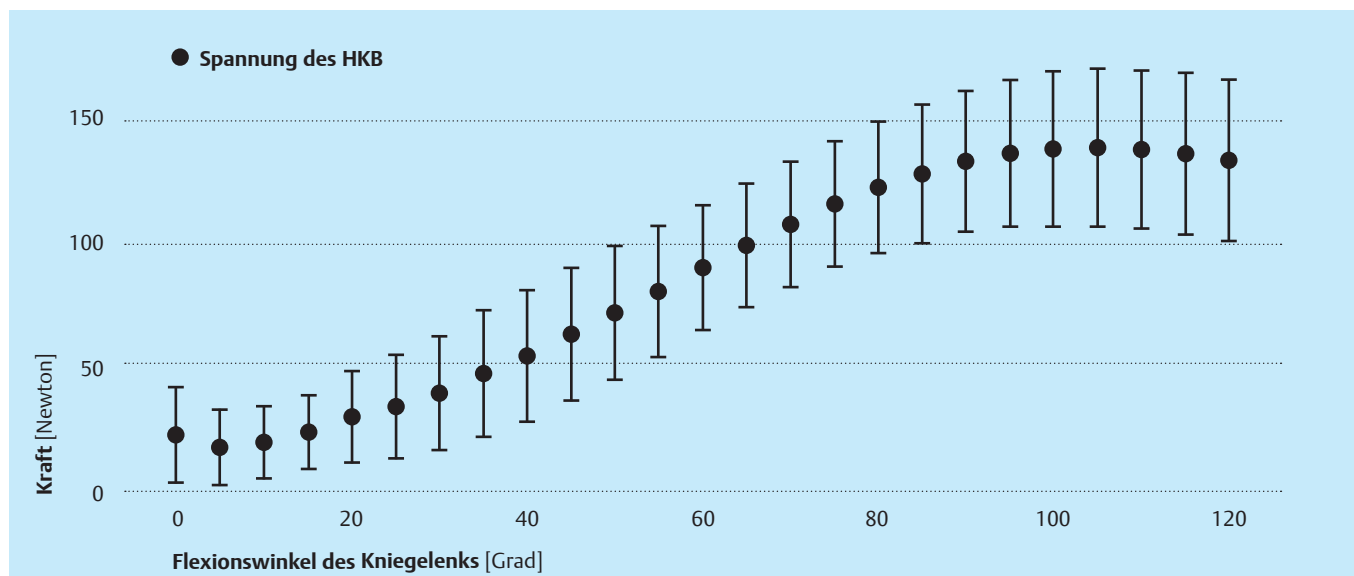


ABB. 2 Spannung des hinteren Kreuzbands in Abhängigkeit zur Beugung des Kniegelenks [13]

Hinterer Schubladentest (Posterior Drawer Test)

Der hintere Schubladentest wird mit dem Patienten in Rückenlage bei 45° Hüftgelenkflexion, 90° Kniegelenkflexion und dem Fuß in neutraler Position durchgeführt. Der Untersucher sitzt auf dem Fuß des Patienten und umfasst die Rückseite der proximalen Tibia mit den Fingern, die Daumen liegen auf dem Tibiaplateau.

Mit einem Schub von ventral nach dorsal auf die Tibia kann der Untersucher feststellen, ob eine verstärkte posteriore Reposition und ein „Endpunkt“ spürbar sind.

Interpretation

Eine verstärkte posteriore Reposition der proximalen Tibia im Vergleich zum gesunden Bein zeigt eine partielle oder vollständige Ruptur des HKB. Laxheit mit Endpunkt deutet auf eine Verletzung 1.–2. Grades (☞ TAB. 1) hin, während Laxheit ohne Endpunkt für eine Ruptur des HKB spricht.

Während des Tests sollte der Untersucher darauf achten, dass die Tibia und der Fuß nicht nach außen rotieren, denn dadurch würde eine posterolaterale Kraft auf die Tibia einwirken, die geeignet ist, eine HKB-Verletzung in Kombination mit einer Verletzung der posterolateralen Strukturen zu diagnostizieren.

Klassifikation

Die Differenz zwischen den beiden Körperseiten bei der posterioren Translation des Kniegelenks während des Tests wird mit der IKDC-Skala bewertet (☞ TAB. 1):

Test	Normal	Grad 1+	Grad 2+	Grad 3+
Posterior Drawer	0–2 mm	2–5 mm	5–10 mm	>10 mm

TAB. 1 IKDC-Bewertungsskala

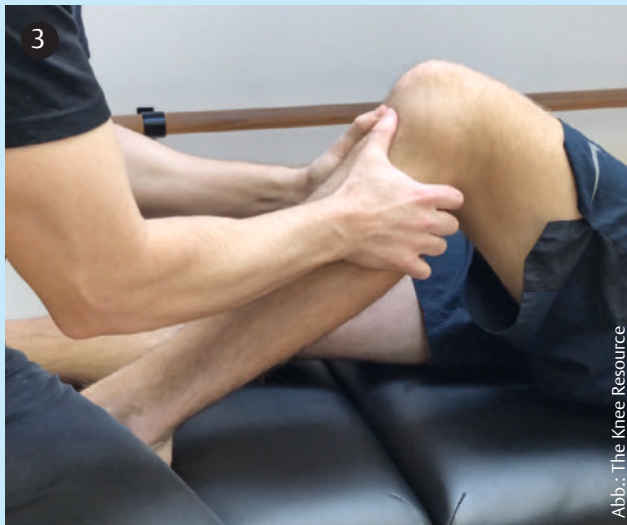

ABB. 3 Positiver hinterer Schubladentest links

ABB. 4 Positives Sag Sign links

ABB. 5 Positiver Godfrey's Test links

Sag Sign/Step-off Test und Godfrey's Test

Bei diesem Test befindet sich der Patient in Rückenlage, die Hüftgelenke sind 45° und die Kniegelenke 90° flektiert. Die Position der proximalen Tibia wird mit der des nicht betroffenen Beins verglichen, indem man überprüft, ob diese nach hinten „absackt“ (☞ ABB. 4).

Beim Godfrey's Test handelt es sich um eine Variation des Sag Sign/Step-off Tests, bei dem der Untersucher die Fersen des Patienten anhebt, bis die Hüften und Knie jeweils 90° flektiert sind und sich die Tibiae in einer horizontalen Position befinden (☞ ABB. 5).

Interpretation

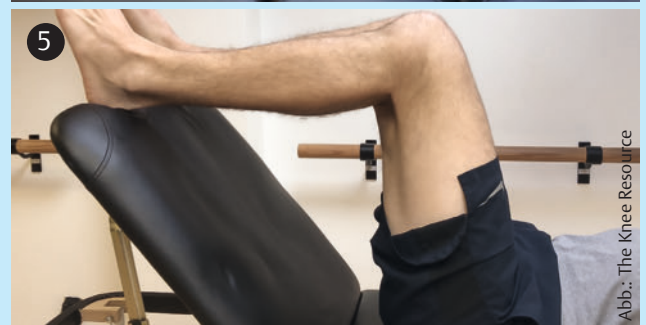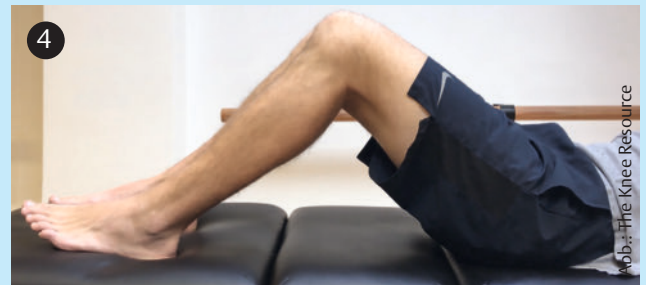Das mediale Tibiaplateau sollte sich 1 cm anterior zum medialen Femurkondylus befinden. Liegt eine HKB-Ruptur vor, „sackt“ die proximale Tibia aufgrund der Schwerkraft nach posterior, und der „Step-off“ (Abstand) geht verloren.

Quadriceps Active Test

Dieser Test wird in der Sag-Sign-Position mit entspannter Gliedmaßen durchgeführt. Der Patient kontrahiert den M. quadriceps, um die proximale Tibia anterior zu repositionieren, ohne dabei das Knie zu extendieren. Der Untersucher prüft, ob sich die „abgesackte“ proximale Tibia repositioniert.

Interpretation

Bei einer HKB-Ruptur „sackt“ die proximale Tibia in die posteriore Subluxation, und die Patellarsehne wird nach anterior verschoben. Eine Kontraktion des Quadrizeps im betroffenen Knie führt zu einer anterioren Reposition der proximalen Tibia um mindestens 2 mm.





Nicht immer mit starken Schmerzen verbunden → Die Patienten berichten oft von einem Geräusch (Knall, Krachen oder Knacken), einem Gefühl des Reißens, erheblichen Schmerzen oder einer unmittelbar aufgetretenen Schwellung innerhalb des Gelenks (Hämarthrose), die gelegentlich mit einem Hämatom in der Kniekehle einhergeht. Bei Patienten, die die Kriterien der Ottawa-Knie-Regeln erfüllen, oder Betroffene die eine Hämarthrose aufweisen, die mit Spannungsgefühlen verbunden ist, ist ein Röntgenbild indiziert, um eine Fraktur auszuschließen. Es kann aber auch vorkommen, dass Menschen gar nicht merken, dass sie sich eine HKB-Ruptur zugezogen haben, da sie zum Zeitpunkt der Verletzung nur vage Symptome haben, wie leichte Beschwerden in der Kniekehle oder Schmerzen, die nur beim Knien auftreten.

Solange das Knie relativ gerade gehalten wird, etwa beim Gehen oder Joggen, kann dies unter Umständen trotz HKB-Ruptur beschwerdefrei sein. Erst wenn bei stärkerer Flexion des Kniegelenks eine größere Kraft auf das HKB einwirkt, wenn etwa Geschwindigkeit abgebremst wird oder wenn man Treppen oder ein abschüssiges Gelände hinabgeht, sind Schmerzen spürbar.

Ist die Instabilität auch bei gestrecktem Knie spürbar, ist unter Umständen zusätzlich das mediale oder laterale Band verletzt. In chronischen Fällen kann es bei Patienten zu schleichend einsetzenden Schmerzen im anterioren und/oder medialen Knie kommen, da die Belastung dieser Regionen durch Laxheit des HKB steigt.



Wird eine HKB-Ruptur konservativ versorgt, sollte der Patient für zwei Wochen nicht vollbelasten und das Kniegelenk nicht über 90° beugen.

Diagnostik

HKB-Verletzungen treten häufig während einer Dislokation des Kniegelenks auf. Bei 18 Prozent aller Kniegelenkdislokationen werden vaskuläre Strukturen verletzt, die die Gliedmaße in ihrer Existenz bedrohen oder sogar lebensgefährlich sein können. Liegt bei einem Patienten also eine Dislokation vor oder besteht der Verdacht darauf, hat die Untersuchung auf vaskuläre Verletzungen oberste Priorität.

Um die Unversehrtheit des HKB zu überprüfen, werden klinische Tests eingesetzt, die die posteriore Translation der Tibia quantifizieren (☞ S. 26). Da nur wenig qualitativ hochwertige empirische Daten vorliegen, ist die Auswahl des am besten geeigneten Tests schwierig. Ein negatives Sag Sign scheint am besten geeignet, um eine HKB-Verletzung auszuschließen, während ein positiver Quadriceps Active Test der sicherste Weg ist, festzustellen, dass eine HKB-Verletzung besteht. Der hintere Schubladentest (Posterior Drawer Test) wird am häufigsten untersucht – den Nutzen des Tests festzustellen, ist jedoch schwierig.

☑ HKB-Läsion

Limitierungen nach der Verletzung [15]

Während der ersten 2 Wochen:

- keine Kniegelenkflexion > 90°
- keine Vollbelastung

Während der ersten 12 Wochen:

- keine Bewegungen, die zu einem „Absenken“ der proximalen Tibia führen
- keine Hyperextension des Knies
- keine isolierten Übungen für die ischiokrurale Muskulatur
- keine Übungen in der geschlossenen Kette > 70°
- nicht knien
- nicht joggen

Bildgebung → Auf Röntgenbildern sind isolierte HKB-Rupturen häufig nicht sichtbar. Röntgen ist daher nicht indiziert, es sei denn, es besteht der Verdacht einer knöchernen Beteiligung. Auch wenn das HKB auf einem Röntgenbild nicht direkt visualisiert werden kann, können durchaus indirekte Anzeichen sichtbar sein, die den Verdacht auf eine HKB-Verletzung erhärten können.

HKB-Abrissfraktur → Bei einer HKB-Abrissfraktur (☞ ABB. 6–8, S. 28) handelt es sich um einen „Abriss“ am Ansatz des HKB an der Tibia. Dies ist der häufigste Typ einer isolierten HKB-Läsion. Solche Frakturen können sich schon auf einem Röntgenbild zeigen, eine Bildgebung mittels CT kann jedoch zusätzlich notwendig sein, um mehr Details sichtbar zu machen und Grundlagen für die Auswahl des Behandlungsansatzes zu liefern.

Von lateral betrachtet kann man bei einer HKB-Verletzung eine posteriore Translation der Tibia erkennen, die auf einen Mangel an Unterstützung durch das Band hindeutet (☞ ABB. 9, S. 28). Röntgenbilder in kniender Haltung lassen sich einsetzen, um die Differenz in der posterioren tibialen Translation auf beiden Körperseiten zu messen und somit die Laxheit des HKB. Eine Differenz von 8–12 mm deutet auf eine isolierte HKB-Verletzung hin, während eine Differenz von mehr als 12 mm ein Hinweis auf eine kombinierte Verletzung von HKB und posterolateraler Ecke ist.

Die MRT-Bildgebung verfügt über eine hohe diagnostische Genauigkeit im Hinblick auf eine HKB-Verletzung. Bei einer sagittalen T2-Bildgebung gilt ein maximaler Durchmesser von anterior nach posterior von 6 mm für ein HKB als normal. Ein Durchmesser über 6 mm deutet auf eine Ruptur des HKB hin (☞ ABB. 10, S. 28). Ein MRT ist auch hilfreich bei der Diagnose von Abrissläsionen (HKB-Abriss ohne Beteiligung von Knochenstrukturen) oder assoziierten Verletzungen, die einen Einfluss auf die Behandlung haben können.

Therapie

Welche Therapie für eine isolierte oder kombinierte HKB-Verletzung am besten geeignet ist, ist unklar. Aktuelle Leitlinien basieren

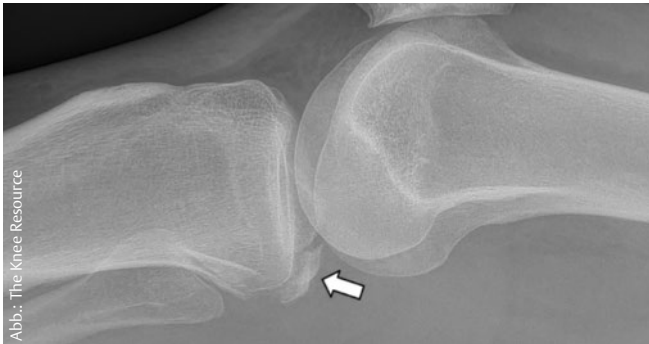

ABB. 6 Abrissfraktur des HKB

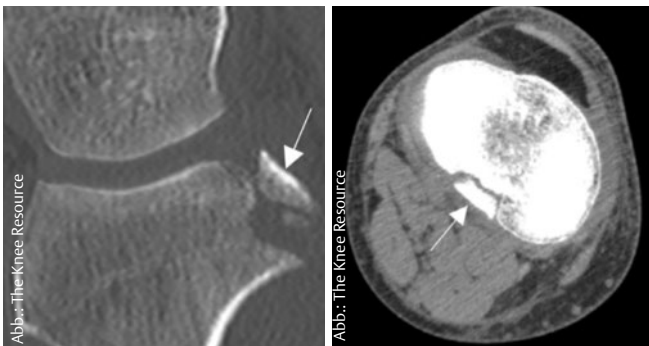


ABB. 7 UND 8 Laterales (li) und axiales CT-Bild einer HKB-Abrissfraktur

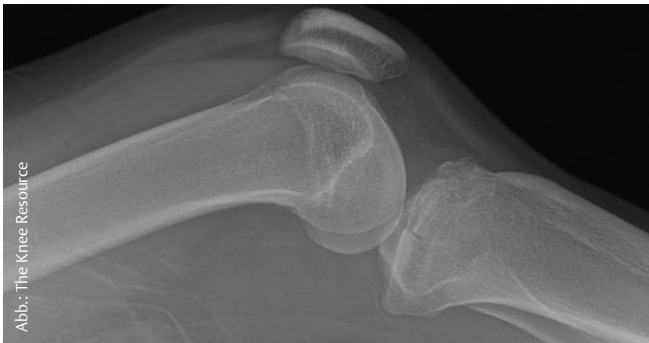

ABB. 9 Posteriore Translation der Tibia bei einer Fraktur des Tibiaplateaus in Kombination mit einer HKB-Verletzung

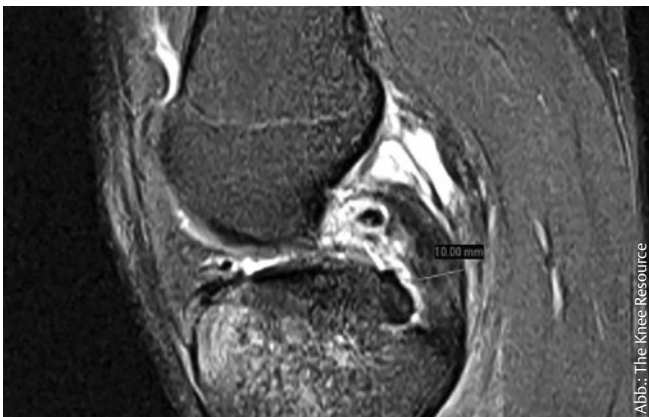

ABB. 10 MRT-Bild einer HKB-Verletzung 2. Grades mit einem a.p.-Durchmesser von >6 mm

auf unzureichender Evidenz oder Expertenmeinungen. Laut aktuellem Wissensstand erzielt ein chirurgischer Eingriff bei einer Verletzung mehrerer Bänder (inklusive des HKB) gegenüber einer nicht operativen Behandlung die besseren Ergebnisse (z.B. im Hinblick auf Stabilität, Wiederherstellung der Arbeitsfähigkeit oder Sport).

Konservative Therapie → Das HKB verfügt über eine intrinsische Fähigkeit zur Heilung und kann sich nach einer Ruptur selbst regenerieren. Mechanische Beanspruchung stimuliert die Heilung des Bandes. Eine übermäßige Beanspruchung kann allerdings dazu führen, dass das HKB in verlängerter Position heilt. Traditionell gilt, dass eine nicht operative Therapie bei HKB-Verletzungen 1. und 2. Grades angebracht ist, doch jüngsten Erkenntnissen zufolge können Hochleistungssportler auch bei einer Instabilität 3. Grades gute Ergebnisse erzielen, wenn sie eine angemessene konservative Therapie binnen vier Wochen nach der Verletzung erhalten.

In der Phase unmittelbar nach der Verletzung sollten zunächst sämtliche Beschwerden in Zusammenhang mit Schmerzen im Kniegelenk, Schwellungen und dem Bewegungsradius behandelt werden. Erst dann kann der Schwerpunkt auf eine volle Beanspruchung, Muskelkräftigung und andere neuromuskuläre Übungen gelegt werden. Kräftigungsübungen zielen auf den M. quadriceps ab und verhindern aktiv eine posteriore Translation der Tibia. Mit propriozeptiven Übungen wird die dynamische Stabilität des Knies gefördert (👁 FÜR DIE PRAXIS). Wichtig ist, dass der Patient zu Beginn einige Limitierungen einhält (👁 HKB-LÄSION, S. 27).



Beginnen Patienten binnen vier Wochen mit der Therapie, können sie je nach Grad der Verletzung im Schnitt nach 15–18 Wochen zum Sport zurückkehren.

Operative Therapie → Ein chirurgischer Eingriff ist indiziert, wenn Patienten mit einer isolierten HKB-Verletzung trotz angemessener, nicht operativer Therapie persistente Symptome haben. Wie eine optimale postoperative Rehabilitation aussieht, ist noch nicht abschließend geklärt. Der Chirurg kann postoperative Einschränkungen festlegen (👁 FÜR DIE PRAXIS). Sämtliche Richtlinien und Protokolle sollten dem behandelnden Therapeuten klar kommuniziert werden.

HKB-Abrissfrakturen → HKB-Abrissfrakturen können konservativ oder operativ therapiert werden – je nach Ausmaß der Fraktur und dem bei der klinischen Untersuchung festgestellten Grad der Instabilität. Nicht repositionierte, kleine knöcherne Fragmente mit Laxheit 1. oder 2. Grades werden häufig nicht operiert, während große, repositionierte Fragmente mit Laxheit 3. Grades in der Regel durch eine OP therapiert werden. Offene und arthroskopische chirurgische Prozeduren führen zu ähnlichen Ergebnissen und sind mit spezifischen Risiken verbunden.



Für die Praxis

Nachbehandlungsschemata zum Download

Schritt für Schritt beschreiben die Kniespezialisten Richard Norris und Daniel Massey die konservative Nachbehandlung sowie die physiotherapeutische Rehabilitation nach einem operativen Eingriff bei Läsionen des hinteren Kreuzbands.



Die Nachbehandlungsschemata für die Praxis können Sie unter www.thieme-connect.de/products/physiopraxis > „Ausgabe 1/19“ herunterladen und ausdrucken, oder Sie scannen den QR-Code und haben die Dateien bequem für unterwegs auf Ihrem Smartphone oder Tablet.



Die optimale Rehabilitation im Anschluss an die konservative oder chirurgische Therapie einer HKB-Abrissfraktur wurde noch nicht definiert. Die Behandlungsprinzipien sind jedoch mit den oben beschriebenen Prinzipien im Anschluss an eine HKB-Ruptur vergleichbar.

Prognose

Vorausgesetzt, dass binnen vier Wochen nach einer HKB-Verletzung eine angemessene konservative Therapie begonnen wurde, konnte für Patienten mit einer Verletzung 2. Grades gezeigt werden, dass sie nach 10–26 Wochen (durchschnittlich nach 15 Wochen) ihre sportliche Aktivität in vollem Umfang wieder aufnehmen konnten. Bei Patienten mit einer Verletzung 3. Grades dauerte es 10–40 Wochen (durchschnittlich 18 Wochen), bis sie wieder im vollen Umfang sportlich aktiv waren.

Die Mehrzahl der Patienten, deren HKB-Ruptur konservativ therapiert wird, kann sportliche Aktivitäten im gleichen Ausmaß wieder ausüben, wie dies vor der Verletzung der Fall war. Bei Patienten, die sich einer chirurgischen Rekonstruktion unterziehen müssen, wird eine Wiederaufnahme sportlicher Aktivitäten frühestens neun Monate nach dem Eingriff empfohlen. Es gibt keine klaren Kriterien dafür, wann sportliche Aktivitäten nach einer HKB-Verletzung wieder aufgenommen werden können. Die jüngsten Studien verfolgen einen individualisierten Ansatz in Abhängigkeit von der Response der Sportler während des Rehabilitationsprozesses. Die Heilung des HKB sollte klinisch nachweisbar sein (Endpunkt mit festem An-

schlag beim hinteren Schubladentest). Einige Experten vertreten die Auffassung, dass Patienten die gleichen Kriterien erfüllen sollten wie für eine Wiederaufnahme sportlicher Aktivitäten nach einer Verletzung des vorderen Kreuzbands.

Es gibt keine eindeutigen Faktoren, mit denen Personen identifiziert werden können, bei denen chronische Instabilität des HKB voraussichtlich zu einer Behinderung, Schmerzen oder Arthrose im Knie führt.

Richard Norris und Daniel Massey

Literaturverzeichnis und Nachbehandlungsschemata zum Download

www.thieme-connect.de/products/physiopraxis > „Ausgabe 1/19“

Autoren



Richard Norris und Daniel Massey sind Physiotherapeuten und Kniespezialisten aus Großbritannien. In ihrem wissenschaftlichen Blog „The Knee Resource“ (www.thekneeresource.com) informieren sie evidenzbasiert über alle Themen rund um Verletzungen des Kniegelenks.

Fragen zu HKB-Läsionen

1. Welche Funktion hat das hintere Kreuzband im Kniegelenk?

- A sichert die zentrale Restriktion für die anteriore Translation der Tibia
- B verhindert eine übermäßige Innenrotation
- C sichert die zentrale Restriktion für die posteriore Translation der Tibia
- D verhindert eine übermäßige Außenrotation
- E verhindert eine übermäßige Flexion

2. Bei welchem Flexionswinkel hat das hintere Kreuzband die höchste Spannung?

- A 60 Grad
- B 105 Grad
- C 25 Grad
- D 90 Grad
- E 120 Grad

3. Wann ist bei Verdacht auf eine HKB-Ruptur ein Röntgenbild indiziert?

- A Der Patient gibt Schmerzen über 5/10 Punkten auf der VAS an.
- B Die Verletzung ist beim Sport passiert.
- C Der Patient erfüllt die Kriterien der Ottawa-Knie-Regeln und hat eine Hämarthrose.
- D Der Patient hatte bereits eine Verletzung im Kniegelenk.
- E Der Patient ist über 65 Jahre alt.

4. Was ist ein Indiz dafür, dass neben dem HKB zusätzlich das mediale oder laterale Band verletzt ist?

- A Die Instabilität ist nur bei gebeugtem Knie spürbar.
- B Der Patient gibt Schmerzen über 7/10 Punkten auf der VAS an.
- C Die Schwellung des Kniegelenks tritt verzögert auf.
- D Der Patient hat kaum Schmerzen.
- E Die Instabilität ist auch bei gestrecktem Knie spürbar.

5. Wann hat die Untersuchung auf vaskuläre Verletzungen oberste Priorität?

- A Es besteht der Verdacht auf eine Dislokation des Gelenks.
- B Der Patient gibt Schmerzen über 5/10 Punkten auf der VAS an.
- C Es ist eine deutliche Schwellung am Fußrücken zu erkennen.
- D Der Patient gibt Schmerzen über 8/10 Punkten auf der VAS an.
- E Der Patient hatte in der Vergangenheit bereits eine HKB-Läsion

6. Was zählt nicht zu den Limitierungen in den ersten zwölf Wochen nach einer HKB-Ruptur?

- A keine Hyperextension des Kniegelenks
- B keine Übungen in geschlossener Kette > 70°
- C keine Vollbelastung
- D nicht knien
- E keine isolierten Übungen für die ischiokrurale Muskulatur

7. Wann erzielt eine operative Versorgung ein besseres Ergebnis als eine konservative Therapie?

- A wenn es sich um eine Reruptur des HKB handelt
- B wenn die OP in der ersten Woche nach dem Trauma erfolgt
- C wenn der Patient nach dem Trauma Schmerzen über 7/10 Punkten auf der VAS hat
- D wenn das HKB nur angerissen ist
- E wenn neben dem HKB noch weitere Bänder verletzt sind

8. Welche Aussage ist korrekt?

- A Das HKB kann sich nach einer Ruptur selbst regenerieren.
- B Das hintere Kreuzband reißt deutlich häufiger als das vordere Kreuzband.
- C Patienten nach HKB-Ruptur sollten direkt nach dem Trauma vollbelasten.
- D Eine Ruptur des HKB ist immer vollkommen geräuschlos.
- E Bei über 50 Prozent der HKB-Läsionen treten vaskuläre Schädigungen auf.

9. Wann dürfen Patienten nach operativer Versorgung einer HKB-Ruptur zum Sport zurückkehren?

- A nach 4 Monaten
- B frühestens nach 9 Monaten
- C nach 12 Wochen
- D spätestens nach 5 Monaten
- E frühestens nach einem Jahr

10. Welche Aussage ist falsch?

- A Die meisten Patienten mit konservativer Versorgung des HKB können ihren Sport wieder in gleichem Maße ausführen wie zuvor.
- B Vor der Rückkehr zum Sport sollte die Heilung des HKB klinisch nachweisbar sein.
- C Während des hinteren Schubladentests ist es wichtig, dass Tibia und Fuß nicht nach außen rotieren.
- D Es gibt eindeutige Faktoren, bei welchen Patienten eine Instabilität im Kniegelenk zu Schmerzen und Arthrose führt.
- E Ein negatives Sag Sign ist am besten geeignet, um eine Verletzung des HKB auszuschließen.

Lösungen

Wenn Sie so geantwortet haben, liegen Sie richtig:
1C, 2B, 3C, 4E, 5A, 6C, 7E, 8A, 9B, 10D