Published online: 2019-01-21

Leitliniengerechte Therapie der PAVK – Aktuelle Studienlage und Ausblick

Guideline-Oriented Therapy of Lower Extremity Peripheral Artery Disease (PAD) – Current Data and Perspectives

Autoren
Jonas Kersting[1], Lars Kamper[1], Marco Das[2], Patrick Haage[1]

Institute
1 Radiology, Helios University Hospital Wuppertal, University Witten/Herdecke, Wuppertal, Germany
2 Radiology, HELIOS Klinikum Duisburg, Germany

Key words
aorta, blood vessels, vascular, angiography, angioplasty, arteriosclerosis

eingereicht 22.03.2018
akzeptiert 01.08.2018

Bibliografie
DOI https://doi.org/10.1055/a-0690-9365
Online-Publikation: 21.1.2019
Fortschr Röntgenstr 2019; 191: 311–322
© Georg Thieme Verlag KG, Stuttgart · New York
ISSN 1438-9029

Korrespondenzadresse
Dr. Jonas Kersting
Klinik für diagnostische und interventionelle Radiologie, HELIOS Universitätsklinikum Wuppertal, Heusnerstraße 40, 42283 Wuppertal, Germany
Tel.: ++ 49/2 02/8 96 20 87
jonas.kersting@rub.de

ZUSAMMENFASSUNG

Hintergrund Die periphere arterielle Verschlusskrankheit (PAVK) hat aufgrund des demografischen Wandels eine zunehmende gesundheitsökonomische Relevanz. PAVK-Patienten sind häufig mehrfach vorerkrankt und dementsprechend komplex und interdisziplinär zu behandeln. Der endovaskulär-interventionellen Therapie fällt dank rascher technischer Entwicklungen eine immer zentralere Rolle zu.

Methode Allgemeines Review mit Literaturrecherche, ausgehend von der aktuellen deutschen S3-Leitlinie zur Therapie der PAVK sowie aktuellen internationalen Leitlinien. Im Hinblick auf moderne Therapieverfahren fand die aktuelle Studienlage Berücksichtigung.

Ergebnisse Die Kenntnis aktueller Leitlinien und Handlungsempfehlungen sowie neuer therapeutischer Tendenzen und Ansätze ist essenziell zur suffizienten Behandlung von PAVK-Patienten. Zudem ist eine enge Zusammenarbeit zwischen interventioneller Radiologie und Gefäßchirurgie der Schlüssel zum Erfolg. Neben konservativen Ansätzen und den Bypass-OP-Verfahren haben die endovaskulären Ansätze stark an Bedeutung gewonnen. Diese sind in den PAVK-Stadien TASC A und B seit vielen Jahren Methode der Wahl und zeigen nunmehr vielversprechende Ergebnisse in der Behandlung von diffizilen TASC-C- und -D-Konstellationen. Eine primär endovaskuläre Strategie ist in einer Vielzahl der Fälle leitliniengerecht.

Schlussfolgerung Die primär endovaskuläre Vorgehensweise ist mittlerweile bei der Mehrzahl auch komplexer Läsionen der Becken-Bein-Achse zum Standard geworden. Der endovaskuläre Ansatz zeigt läsionsbezogen gut belegte Vorteile gegenüber der Bypass-Chirurgie, so zum Beispiel im Unterschenkelsegment eine Senkung der Mortalität. Weitere Evidenz wird zukünftig durch mehrere großangelegte randomisierte Multicenterstudien erwartet.

Kernaussagen:
- Suffiziente Diagnostik essenziell zur Einordnung und Therapiefindung bei PAVK
- Therapieentscheidung idealerweise in interdisziplinärer Fallkonferenz
- Ausschöpfung konservativer sowie medikamentöser Therapie vor Intervention im Stadium der intermittierenden Claudicatio
- Primär endovaskulärer Ansatz bei supra- und infrainguinalen Läsionen
- Zusätzliche Evidenz von kommenden randomisierten Studien zu erwarten

Zitierweise
- Kersting J, Kamper L, Das M et al. Guideline-Oriented Therapy of Lower Extremity Peripheral Artery Disease (PAD) – Current Data and Perspectives. Fortschr Röntgenstr 2019; 191: 311–322

ABSTRACT

Background Because of the demographic change, lower extremity peripheral artery disease (PAD) is becoming increasingly relevant with respect to health economics. PAD patients often suffer from multiple diseases. Consequently, therapy is commonly complex and requires an interdisciplinary approach. Because of rapid technical developments, inter-

This document was downloaded for personal use only. Unauthorized distribution is strictly prohibited.

ventional endovascular therapy regimens play an increasingly important role.

Method Review and literature search on the basis of the current German S3 guidelines on the therapy of PAD as well as international guidelines. In terms of state-of-the-art therapies, relevant current studies were considered.

Results Knowledge of existing guidelines and recommendations as well as new therapeutic approaches is essential for the adequate therapy of PAD patients. A close cooperation between the interventional radiologist and the vascular surgeon is the key to success. In addition to established conservative approaches and invasive bypass surgery, the endovascular approach has been a mainstay in the TASC A and B environment for years. It has recently shown promising results in advanced PAD conditions, such as TASC C and D. An endovascular-first strategy is defined in most guidelines.

Conclusion A primarily endovascular-first strategy has become the standard in the majority of even complex lesions of the lower extremity arterial system. Regarding the crural segment, a decrease in mortality compared to bypass surgery has been demonstrated. Further evidence can be expected from ongoing randomized multicenter trials.

Einleitung/Definition

Als periphere arterielle Verschlusskrankheit (PAVK) bezeichnet man eine Einschränkung der Durchblutung der die Extremitäten versorgenden Arterien oder seltener der Aorta. Dies kann graduell (Stenose) oder komplett (Okklusion) der Fall sein [1].

Aufgrund der zunehmend alternden Gesellschaft und der steigenden Zahlen von an Diabetes mellitus erkrankten Patienten nehmen die Inzidenz und somit auch die Prävalenz der PAVK stetig zu [1]. 2009 war die PAVK für 3 % aller Hospitalisierungen verantwortlich. Insbesondere die Zahl der Fälle des schweren Stadiums IV nach Fontaine steigt an [2]. Eine Studie rechnet mit steigenden gefäßmedizinischen Fallzahlen bis 2020 voraussichtlich um mehr als 40 % [1].

In Deutschland liegt die Prävalenz der PAVK über alle Altersklassen bei 3 – 10 % [3]. Ein 70-jähriges deutsches Patientenkollektiv besitzt eine Prävalenz von 20 % [1].

Diagnostik

Nach der Anamnese und der klinischen Untersuchung stellt der Knöchel-Arm-Index (Ankle-brachial Index; ABI) eine schnell verfügbare und kostengünstige Diagnostik dar [4]. Pathologisch und hinweisend auf eine PAVK ist ein ABI-Wert < 0,9. Die Sensitivität für das Vorliegen einer mindestens 50 %igen Stenose beträgt dann nahezu 95 % in Ruhe bei einer Spezifität von annähernd 100 % [1]. Falsch negative Werte können bei stark kalzifizierten Gefäßen erhoben werden.

Die farbkodierte Duplexsonografie (FKDS) ist sehr gut verfügbar, kostengünstig und nichtinvasiv. Der erfahrene Untersucher erzielt mit der FKDS in der PAVK-Diagnostik eine Sensitivität von 88 % und eine Spezifität von 96 % [5]. Als nachteilig muss der hohe ärztliche Zeitaufwand angeführt werden.

Sollte im Rahmen der symptomorientierten Therapieplanung kein aussagefähiger Befund akquiriert und somit keine Therapie eingeleitet werden können, ist ergänzend eine CT-Angiografie (CTA) oder eine kontrastmittelgestützte MR-Angiografie (CE-MRA) empfohlen [1].

Die CTA der Becken-Bein-Region ist eine gut verfügbare, untersucherunabhängige, nichtinvasive Methode zur ergänzenden Diagnostik einer PAVK. Die Erkennung mindestens 50 %iger Stenosen aortoiliakal erfolgt, mehrere Studien übergreifend, mit einer medianen Sensitivität von 91 % und einer Spezifität von 91 % [1, 5]. Die CTA besitzt jedoch limitierte Aussagekraft bei stark kalzifizierten Gefäßen mit geringem Diameter. Zur Gefäßkontrastierung wird ein Kontrastmittel auf Jodbasis benötigt. Eine Einschränkung des Anwendungsbereichs bei niereninsuffizienten Patienten ist Gegenstand aktueller Studien und scheint neueren Erkenntnissen zufolge nicht zwingend erforderlich [6].

Die CE-MRA ist ebenfalls eine nichtinvasive, untersucherunabhängige Diagnostik, die hochaufgelöste dreidimensionale Rekonstruktionen erlaubt [5]. Mit einer über mehrere Studien gemittelten Sensitivität von 95 % und einer medianen Spezifität von 97 % besitzt sie die höchste Wertigkeit der nichtinvasiven Diagnostik [1]. Aufgrund einer nicht ausreichenden Datenlage ist sie jedoch nicht als First-line-Diagnostik für infrapopliteale Stenosen bei Patienten mit Diabetes mellitus zu empfehlen [7] (▶ **Tab. 1**).

In der therapeutisch orientierten Diagnostik, insbesondere in den Punkten Detailauflösung und Übersichtlichkeit, gilt weiterhin die DSA als Goldstandard [1, 8]. Neben der Diagnostik mit gleichzeitiger Möglichkeit zur Intervention (DSA in PTA-Bereitschaft) kann die Darstellung eines möglichen Anschlussgefäßes vor geplanter Bypass-OP entscheidend sein [1]. Die Komplikationsrate der DSA liegt je nach Komorbidität und Risikofaktoren zwischen 0,5 % und 1 %. Die Komplikationen beeinflussen in 0,7 % das Patientenmanagement und haben mit einer Rate von 0,16 % eine niedrige Mortalität [1, 9].

Einteilung und Therapiefindung

Nahezu 75 % aller PAVK-Patienten haben keine frühen Symptome [10]. Warnsignale und eine Verschlechterung der Klinik werden oft negiert oder missinterpretiert. Aufgrund dieser fehlenden Kenntnis und einer Unterschätzung der Folgen einer PAVK ist die Compliance für eine konservative Therapie, im Sinne von Gehtraining und Medikamenteneinnahme, sehr gering [1]. Darüber hinaus ist vielen PAVK-Patienten aufgrund von Komorbiditäten ein Gehtraining nicht möglich. Für sie käme ein strukturiertes Armtraining in Betracht. Der erfolgreiche Einsatz zeigt, dass die physiologischen Prozesse zur Verbesserung einer PAVK nicht gänzlich verstanden sind [11]. Im Hinblick auf die Patientencompliance sowie die Tragweite der Läsionen erscheint eine konservative Langzeittherapie nicht erfolgversprechend [1].

This document was downloaded for personal use only. Unauthorized distribution is strictly prohibited.

▶ **Tab. 1** Sensitivität und Spezifität unterschiedlicher bildgebender Verfahren in der Diagnose der symptomatischen PAVK für Stenosen > 50 % und Verschlüsse der unteren Extremität.

	FKDS	CTA	CE-MRA
Anzahl der Studien	7	6	7
Mediane Sensitivität in %	88	91	95
Mediane Spezifität in %	96	91	97

Die Therapie der PAVK muss interdisziplinär erfolgen und sollte die vaskulären Risikofaktoren sowie die Begleiterkrankungen, insbesondere die KHK und die zerebrovaskuläre Erkrankung umfassen [1]. Zu den zentralen Bestandteilen einer PAVK Behandlung gehören insbesondere endovaskuläre und auch operative Therapien. Diese Therapien sind komplementär und sollten an Zentren auch als Hybridverfahren angeboten werden. Diese Hybridverfahren sind Kombinationen aus gefäßchirurgischer Therapie mit Freilegung einer Arterie und einer interventionell-radiologischen Therapie über den chirurgisch geschaffenen Zugang. Der Therapieentschluss sollte interdisziplinär auf der Basis einer stadiengerechten Abwägung zwischen Risiko und Ergebnis getroffen werden [1].

Klinisch kann die PAVK anhand der Symptomatik sowohl nach Fontaine als auch nach Rutherford eingeteilt werden, wobei die Fontaine-Klassifikation im europäischen Raum gebräuchlicher ist (▶ **Tab. 2**) [1]. Diese klinische Einteilung ist obligater Bestandteil einer interdisziplinär gestützten Therapieentscheidung.

Patienten werden anhand der symptomatischen Stadien nach Fontaine in die Claudicatio intermittens (intermittent claudication; IC), entspricht dem Stadium II, und die kritische Extremitätenischämie (critical limb ischaemia; CLI), entspricht dem Stadium III und IV, unterteilt.

Die Indikation zur interventionellen Therapie sollte unter Zuhilfenahme der Fontaine- und/oder der Rutherford-Klassifikation anhand klinischer Stadien erfolgen. Allerdings sollten weitere Parameter Berücksichtigung finden. Dies sind insbesondere Lokalisation, Morphologie und Komplexität der Gefäßläsionen, die ebenfalls relevant für eine Therapieentscheidung sind [1].

Des Weiteren spielen erneut Begleiterkrankungen sowie der individuelle Therapiewunsch des Patienten eine Rolle bei der Therapiefindung. Insbesondere im Kollektiv der kritischen Extremitätenischämie (CLI) finden sich häufig chronisch vorerkrankte multimorbide Patienten [9].

Im Hinblick auf die morphologische Einordnung der PAVK wurde bislang auf die Einteilung des Trans-Atlantic Inter-Society Consensus (TASC bzw. TASC II) zurückgegriffen. Läsionen in der TASC-Klassifikation werden summiert und einem Schweregrad A bis D zugeordnet. Es existieren TASC-II-Klassifikationen für die Bereiche im aortoiliakalen, femoropoplitealen und cruropedalen Segment. Aufgrund der raschen technischen Entwicklung endovaskulärer Therapiemöglichkeiten erscheint die alleinige TASC-II-Klassifikation jedoch nicht mehr ausreichend, um ein therapeutisches Vorgehen abzuleiten, da es mittlerweile keine Ausnahme darstellt, auch TASC-D-Läsionen interventionell-endovaskulär anzugehen [1, 12].

Zur Entscheidung zwischen einem offen operativen Verfahren oder aber einem interventionell-endovaskulären Ansatz bedarf es eines neueren, komplexeren Ablaufs.

Die aktuelle S3-Leitlinie zur Diagnostik, Therapie und Nachsorge der PAVK hat Konstellationen von angiomorphologischen Kriterien zusammengestellt, die primär gegen eine endovaskuläre Therapie sprechen [1]. Diese umfassen zum Beispiel langstreckige Verschlüsse, Verschlüsse ohne Anschlusssegmente sowie Verschlüsse der AFC. Diese Einschätzung deckt sich mit der Einschätzung der amerikanischen Leitlinie [13].

Aus den angeführten angiomorphologischen Kriterien ergeben sich nun folgende angiomorphologische Befundkonstellationen, die primär operativ-gefäßchirurgisch versorgt werden sollten. Die Aufstellung umfasst alle Etagen des Becken-Bein-Stromgebiets [1]:

- Subrenaler Aortenverschluss mit Verschluss der A. iliaca communis beidseits.
- Verschluss der A. femoralis communis.
- Verschlüsse der A. iliaca externa oder der A. femoralis superficialis, die bis an die A. femoralis communis heranreichen.
- Verschlüsse der Trifurkation mit vorgeschaltetem langstreckigem Verschluss der A. femoralis superficialis und der A. poplitea.
- Langstreckige Verschlüsse der A. poplitea, der Trifurkation und aller US-Arterien bei einem oder mehreren gut erhaltenen distalen cruralen oder pedalen Anschlusssegmenten.

Konsens herrscht darüber, dass das asymptomatische Stadium I der PAVK nicht prophylaktisch therapiert werden sollte [1]. Eine Ausnahme in Einzelfällen scheint in diesem Zusammenhang die prophylaktische Behandlung von Patienten mit einer Polyneuropathie, auch diabetisch bedingten Polyneuropathie, zu sein. Sollten diese Patienten dem Risiko unterliegen, eine Fußläsion zu entwickeln, kann eine prophylaktische Behandlung von asymptomatischen, jedoch hämodynamisch relevanten Stenosen durchaus sinnvoll sein [14].

Für Patienten mit einer CLI oder einem diabetischen Fußsyndrom wurde zur Risikostratifizierung einer Beinamputation sowie zur Prognose des Outcomes nach Revaskularisierung eine neue Klassifikation vorgeschlagen, die große Akzeptanz findet [15]. Diese Klassifikation umfasst eine Punktvergabe für die Faktoren „Wunde“, „Ischämie“ und „Fußinfektion“ und wird unter dem Akronym „WIFi“ zusammengefasst [15].

In jedem Fall sollte jedoch eine Revaskularisation angestrebt werden [16, 17].

Therapie nach Stadien und Segmenten

Claudicatio intermittens (IC)

Eine IC liegt ab einem Stadium II nach Fontaine vor. Ziel einer Therapie sollte die Verbesserung der Gehstrecke, der Beschwerden und der Lebensqualität sein.

This document was downloaded for personal use only. Unauthorized distribution is strictly prohibited.

▶ **Tab. 2** Fontaine- und Rutherford-Klassifikation.

Fontaine		Rutherford		
Stadium	**Klinisches Bild**	**Grad**	**Kategorie**	**Klinisches Bild**
I	asymptomatisch	0	0	asymptomatisch
IIa	Gehstrecke > 200 m	I	1	leichte Claudicatio intermittens
IIb	Gehstrecke < 200 m	I	2	mäßige Claudicatio intermittens
		I	3	schwere Claudicatio intermittens
III	Ischämischer Ruheschmerz	II	4	ischämischer Ruheschmerz
IV	Ulkus, Gangrän	III	5	kleinflächige Nekrose
		III	6	großflächige Nekrose

Eine umfassende konservative oder unterstützende Therapie besteht aus regelmäßigem und überwachtem Gehtraining. Studien haben gezeigt, dass es im Vergleich zu einer operativen Therapie bei gut angeleitetem Gehtraining keinen signifikanten Unterschied im Outcome gibt [18]. Eine signifikant verbesserte Gehstrecke nach endoluminaler PTA im Vergleich zu strukturiertem Gehtraining konnte in der MIMIC-Studie gezeigt werden [19]. Allerdings fehlt dazu noch weitere Evidenz. Den größten Erfolg hat jedoch eine initiale PTA mit anschließendem strukturiertem Gefäßtraining [19] (▶ **Abb. 1**). Eine medikamentöse Behandlung allein zeigt limitierten therapeutischen Erfolg [20]. Statine scheinen dabei das vielversprechendste Potenzial zu haben.

Aortoiliakales Segment

Aortoiliakale Stenosen und Verschlüsse stellen eine häufige Ursache der IC dar. Sollte die Stenose/der Verschluss in der Distanz geringer als 5 cm sein, so sprechen mit einer Offenheitsrate von > 90 % nach 5 Jahren und einer niedrigen Komplikationsrate alle Argumente für eine endovaskuläre Strategie [21]. Auch weil eine konservative Therapie im Bereich der Beckenarterien wenig Aussichten auf Erfolg hat, empfehlen die Leitlinien einen primär endovaskulären Therapieansatz [1, 22]. Handelt es sich um eine iliofemorale Läsion, insbesondere bei Beteiligung der Arteria femoralis communis, sollte an ein Hybridverfahren gedacht werden. Reicht die Stenosierung über die Aortenbifurkation in die infrarenale Aorta, kann eine endovaskuläre Neumodellierung der Aortenbifurkation mittels gecoverter Stents erwogen werden. Eine kleine Studie mit 103 Patienten konnte gute primäre Offenheitsraten nach 1 und 2 Jahren von 87 % bzw. 82 % zeigen [23]. Der Leitlinienstandard ist jedoch, wenn die Gesundheit des Patienten ausreicht und das OP-Risiko vertretbar ist, die offene chirurgische Rekonstruktion der Aortenbifurkation [1]. Die primäre interventionell-radiologische Therapie verschlechtert die Prognose einer späteren gefäßchirurgischen Operation jedoch nachgewiesenermaßen nicht.

Femoropopliteales Segment

Für das femoropopliteale Segment besteht bei kurzstreckigen Läsionen mit einer Länge < 5 cm kein signifikanter Vorteil von Nitinolstents gegenüber der PTA im mittelfristigen Follow-up im Hinblick auf Offenheitsrate und Reinterventionsbedarf [24]. Allerdings zeigen Studien, dass eine Behandlung mittels selbstexpandierendem Nitinolstent umso sinnvoller ist, je länger eine Stenose ist, in jedem Fall ab 100 mm [1]. Es sind 3-Jahres-Offenheitsraten von 42 – 76 % gezeigt worden, mit deutlichem Vorteil für die primär mit selbstexpandierendem Nitinolstent versorgten Patienten gegenüber primärer PTA mit Bail-out Stenting [25]. Die aktuelle deutsche S3-Leitlinie beurteilt diesen Zusammenhang mit der Evidenzklasse 2 [1].

Mit Paclitaxel beschichtete Ballons (DEB) zeigten gegenüber einer konventionellen PTA mit unbeschichteten Ballonkathetern in einer Metaanalyse in der mittelfristigen Nachbeobachtung einen signifikanten Vorteil in der Reinterventionsrate sowie der Restenoserate [26]. Der Vorteil von DEB liegt in einer Eindämmung der intimalen Hyperplasie. Sollte diesen Vorteilen im Patientenmanagement große Bedeutung zukommen, so kann laut aktueller S3-Leitlinie die Verwendung von DEB erwogen werden [1].

Stenosen/Verschlüsse bis zu einer Länge von 25 cm sollten primär endovaskulär angegangen werden. Über 25 cm Länge ist ein endovaskulärer Ansatz möglich, allerdings zeigt eine Bypass-OP mittels Venenbypass eine bessere Langzeitoffenheitsrate und eine geringere Reinterventionsrate [17].

Ein spezieller Drug eluting Stent (DES) zeigt im femoralen Segment eine bessere 5-Jahres-Offenheitsrate als die PTA und selbstexpandierende Stents (72,4 % vs. 53 %) [27]. Allerdings fehlen großangelegte randomisierte Studien zu dieser Thematik. Eine französische und eine englische Studie zeigten, dass ein primär eingesetzter DES aufgrund einer niedrigeren Rate an Reinterventionen im Vergleich zur PTA und zum selbstexpandierenden Stent einen ökonomischen Vorteil haben kann [28, 29].

Die Konsensusempfehlung der deutschen S3-Leitlinie lautet jedoch, dass der klinische Stellenwert medikamentös beschichteter Stentimplantate derzeit nicht ausreichend beurteilt werden kann [1].

Ein möglicher Ansatz zur Verbesserung von Offenheits- und Restenoserate besteht in einer Läsionspräparation. Einzelne Studien konnten dabei positive Ansätze für die Präparation mit zum einen vorausgehender Atherektomie oder zum anderen einem Scoring

This document was downloaded for personal use only. Unauthorized distribution is strictly prohibited.

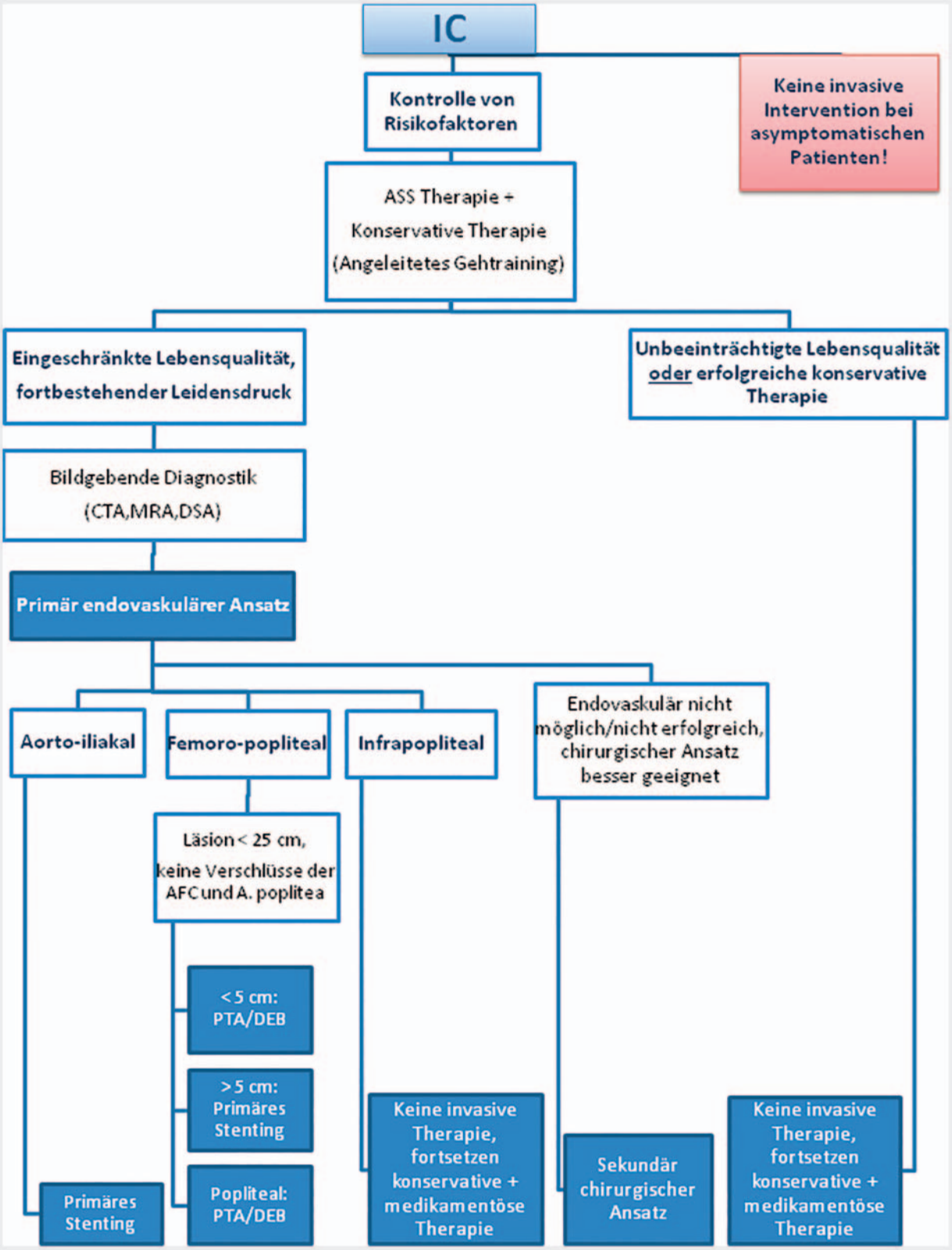

▶ **Abb. 1** Behandlungsschema IC.

This document was downloaded for personal use only. Unauthorized distribution is strictly prohibited.

Balloon zeigen [30, 31]. Allerdings existieren darüber hinaus wenige randomisierte Studien, sodass die Wertigkeit nicht abschließend beurteilt werden kann.

Infrapopliteales Segment

Für das infrapopliteale Segment liegen keine ausreichenden Daten mit Langzeitergebnissen vor [1]. Dies mag daran liegen, dass 43 % der IC-Patienten eine suffiziente 3-Gefäßunterschenkelversorgung haben, wie die deutsche PSI-Studie zeigen konnte [9].

Primär sollte eine stromaufwärts gelegene Stenose/ein stromaufwärts gelegener Verschluss therapiert werden. Leitlinienübergreifend ist eine infrapopliteale Therapie im Stadium der IC aktuell nicht empfohlen [1, 22].

Kritische Extremitätenischämie (CLI)

Die CLI umfasst die Stadien III und IV nach Fontaine. Das Therapieziel bei der CLI ist ein gänzlich anderes als bei der IC und besteht primär im Erhalt der Extremität, einer Verbesserung der Lebensqualität und einer Senkung der Mortalität [1]. Die CLI hat eine Mortalitätsrate von 25 % innerhalb von 12 Monaten und eine Amputationsrate von annähernd 50 % unter den nicht behandelten Patienten [1]. Die Revaskularisation sollte, so die allgemeine Meinung in der Literatur, mit allen Mitteln angestrebt werden [16, 32, 33]. Heparin sowie eine entsprechende Schmerzmedikation gehören zur Basistherapie der CLI. Aus detaillierter Bildgebung und dem klinischen Bild unter Zuhilfenahme der WIFi-Klassifikation (siehe oben) sollte die Entscheidung getroffen werden, ob der Patient für eine Revaskularisation infrage kommt. Im Anschluss wird zwischen einem endovaskulären und einem operativen Vorgehen entschieden (▶ **Abb. 2**).

In den USA und in Deutschland steigt die Zahl der endovaskulären Revaskularisationen und damit verbundener Folgeeingriffe bei CLI stark an. Gleichzeitig nimmt die Zahl der Bypass-OPs ab [34].

Aortoiliakales Segment

In einem Review mit 19 Kohortenstudien konnte gezeigt werden, dass insbesondere die sekundären Langzeit-Offenheitsraten bei komplexen aortoiliakalen Läsionen (TASC II C und D) nach endovaskulärer Therapie denen nach chirurgischen Bypassverfahren vergleichbar sind [35]. Die 1-Jahres-Offenheitsrate bei aortoiliakalen TASC-C- und -D-Läsionen ist bei Entschluss zum primären Stenting mit 92 % signifikant höher als bei sekundärem/selektivem Stenting (83 %), wobei sowohl IC- als auch CLI-Patienten inkludiert waren [36]. Zu erwarten sind ein insgesamt geringerer primärer Erfolg sowie eine höhere Komplikationsrate bei endovaskulärer Therapie von TASC-D-Läsionen im Vergleich zu TASC-A–C-Läsionen. Die Langzeit-Offenheitsrate nach 5 Jahren von 78 % unterscheidet sich jedoch nicht, wie eine japanische Follow-up-Studie mit 2600 Interventionen zeigen konnte [37].

In einer prospektiven, nicht randomisierten Multicenterstudie konnten primäre 1-Jahres-Offenheitsraten nach endovaskulärem Stenting von TASC-C- und -D-Läsionen von 91,3 % und 90,2 % gezeigt werden [38]. Dies spricht ebenfalls für eine primäre Stentimplantation. Dies ist so auch als Konsensusempfehlung der aktuellen deutschen S3-Leitlinie für die Behandlung der PAVK zu entnehmen [1]. Eine aussichtsreiche 4-Jahres-Offenheitsrate von 87 % konnte in einer retrospektiven Multicenterstudie für einen selbstexpandierenden Nitinolstent gezeigt werden [39].

Vielversprechende primäre Offenheitsraten konnten covered Stentgrafts in der Behandlung komplexer TASC-D-Läsionen unter Beteiligung der Aortenbifurkation zeigen [40]. Allerdings fehlen dazu noch ausreichend große Vergleichsstudien sowie ein Langzeit-Follow-up für eine endgültige Bewertung. Des Weiteren sollte auf die hohen Kosten eines covered Stentgraft hingewiesen werden.

Femoropopliteales Segment

Das femorale bzw. popliteale Segment ist im Rahmen der CLI selten isoliert betroffen. In 40 % der Fälle ist vor einer femoralen Intervention eine proximal davon gelegene Läsion zu behandeln. Bei kurzstreckigen femoropoplitealen Läsionen mit einer Länge < 5 cm empfiehlt die aktuelle S3-Leitlinie zur Behandlung der PAVK eine primäre PTA. Ein eindeutiger Vorteil eines primären Stentings (Nitinolstent) in den Punkten Offenheitsrate und Reinterventionsrate konnte nicht gezeigt werden [1]. Ein Bail-out Stenting ist nach insuffizientem PTA-Ergebnis außerhalb, aber auch auf Höhe der Bewegungssegmente denkbar [1].

Sollte einer intimalen Hyperplasie bzw. einer Restenose/Reintervention vorgebeugt werden, so empfiehlt die aktuelle S3-Leitlinie die Verwendung von DEB. Dies kann auch bei der Behandlung von In-Stent-Stenosen relevant sein. Bei stark kalzifizierten Läsionen könnte der Einsatz von DEB mit Atherektomiesystemen oder Schneideballons einen theoretischen Vorteil haben. Bislang ist die Datenlage jedoch nicht ausreichend.

Für Läsionen ab einer Länge von 5 cm gibt die deutsche S3-Leitlinie aufgrund von eindeutigen literaturübergreifenden Vorteilen in den Punkten Restenoserate sowie Reinterventionsrate die Empfehlung zum primären Stenting [1] (▶ **Abb. 2**). Auch dabei sollte dem raumgreifenden singulären Stenting der Vorzug vor dem überlappenden Stenting eingeräumt werden. Häufige Komplikation eines überlappenden Stentings sind Stentfrakturen und In-Stent-Stenosen. Die BASIL-Studie als größte randomisierte Vergleichsstudie zeigt im Langzeit-Follow-up von 5 Jahren keinen signifikanten Unterschied von Mortalität und amputationsfreiem Überleben zwischen einer endovaskulären PTA-Therapie und einer Bypass-OP. Allerdings zeigten Patienten aus der Bypass-Gruppe, die 2 Jahre nach Randomisierung lebten, ein um 7,3 Monate längeres Überleben [41]. Daher leitet sich die Empfehlung der S3-Leitlinie ab, die besagt, Patienten mit einem Gefäßverschluss von einer Länge > 25 cm, mit einem niedrigen OP-Risiko, einer guten autologen Vene und einem erwarteten Überleben von > 2 Jahren mit einem Bypass zu versorgen [1]. Die aktuelle Leitlinie der AHA/ACC formuliert dazu einen primär endovaskulären Ansatz, unabhängig der Läsionslänge, sofern die angeschlossenen Bewegungssegmente nicht mit betroffen sind [22].

Bezüglich des Einsatzes gecoverter Stentprothesen konnte eine Metaanalyse Vorteile in den Punkten 1-Jahres-Offenheitsrate und Stentfrakturen gegenüber ungecoverten Stents, einer Atherektomie sowie Drug eluting Stents (DES) zeigen. Die Autoren sehen in dem gecoverten Stent eine mögliche Alternative, insbesondere in der Behandlung langer (> 15 cm) oder/und stark

This document was downloaded for personal use only. Unauthorized distribution is strictly prohibited.

kalzifizierter Läsionen [42]. Allerdings werden von den Autoren weitere vergleichende prospektive Multicenterstudien zur Bestätigung gefordert.

Keine signifikanten Unterschiede zeigten sich in der primären Langzeitoffenheit zwischen einem ePTFE-Kunststoffbypass und einem gecoverten Stent bei femoralen Läsionen. Nach 48 Monaten zeigte sich eine primäre Offenheitsrate von 59 % in der Stentgraft-Gruppe und von 58 % in der Bypass-Gruppe [43].

Im femoropoplitealen Segment zeigen mit Paclitaxel beschichtete Stents (DES) vielversprechende primäre 1-Jahres- und 2-Jahres-Offenheitsraten von 86 % und 75 % bei geringer Reinterventionsrate von 13 % [44]. Eine Empfehlung ist aufgrund der bislang fehlenden patientenrelevanten Endpunkte wie Gehstrecke, Morbidität, Mortalität, Lebensqualität und Beinerhaltung nicht Bestandteil der aktuellen S3-Leitlinie [1]. Des Weiteren existieren dazu zumeist von der Industrie gesponserte Studien.

Die Implantation von Stents in Bewegungssegmente oder Segmente mit möglicher Bypass-Anastomose wird nicht empfohlen, kann jedoch bei drohendem Extremitätenverlust bzw. im Stadium der CLI erwogen werden [1]. Eine typische Komplikation nach Stentimplantation in Bewegungssegmenten ist die Stentfraktur, die konsekutiv zu einer höheren Verschlussrate führt.

Ein spezifischer gewobener Stent konnte in bislang 8 Arbeiten mit Patientenzahlen zwischen 34 und 470 vielsprechende primäre Offenheitsraten zwischen 78,9 und 87,7 % in der Behandlung von Läsionen mit einer Länge zwischen 78 und 240 mm zeigen [45]. Des Weiteren konnte in 4 der 8 Arbeiten eine erfolgreiche popliteale Anwendung mit primären 1-Jahres-Offenheitsraten zwischen 68 und 81 % gezeigt werden. Stentfrakturen sind dabei nicht beobachtet worden [45]. Als mögliche Ursache wird die höhere Radialkraft, die ein gewobener Stent entfalten kann, angeführt. Gewobene Nitinolstents zeigen vielversprechende Ansätze im Vergleich zu klassischen Open-Cell- oder Closed-Cell-Stentdesigns, insbesondere in Bewegungssegmenten [45]. Für eine generelle Empfehlung, ohne dass weitere patientenrelevante Endpunkte vorliegen, ist es derzeit zu früh.

Infrapopliteales Segment

Eine ausgedehnte infrapopliteale AVK findet sich hauptsächlich bei Diabetikern. In den meisten Fällen finden sich zusätzlich zu Läsionen der Unterschenkelarterien proximaler gelegene Läsionen, häufig der AFS. In der prospektiven randomisierten BASIL-Studie konnte kein signifikanter Unterschied für das amputationsfreie Überleben zwischen einer primär endovaskulären Therapie und einer offen chirurgischen OP gezeigt werden. Parallel dazu konnten retrospektive Kohortenanalysen keinen signifikanten Unterschied in den Punkten Offenheitsrate und Beinerhaltungsrate zwischen beiden Verfahren zeigen [1]. Trotzdem zeigt die endovaskuläre Therapie mittels PTA hohe Erfolgsraten bei infrapoplitealen Stenosen und auch bei längerstreckigen Verschlüssen im Stadium der CLI. Es zeigte sich eine geringere periprozedurale Morbidität und Mortalität gegenüber der chirurgischen Alternative, sodass in der deutschen S3-Leitlinie eine primär endovaskuläre Therapie vorgeschlagen wird [1].

In mehreren Studien zeigten DEB im Unterschenkelbereich vielversprechende Ergebnisse in der primären Offenheitsrate, der Reinterventionsrate wie auch sekundär in der Wundheilung [1]. Eine größere prospektive kontrollierte Studie konnte jedoch den Vorteil der DEB im Hinblick auf die Reinterventionsrate nicht bestätigen. Im Gegenteil zeigte die Studie sogar eine tendenziell höhere Rate an Major-Amputationen im DEB-Studienarm und wurde vorzeitig beendet [46]. Insgesamt kann der Stellenwert des Einsatzes von DEB in infrapoplitealen Läsionen nach derzeitiger Studienlage nicht vollends beurteilt werden. Dies ist konkordant mit der Einschätzung der deutschen S3-Leitlinie zur Behandlung der PAVK [1].

Ein primäres Stenting der infrapoplitealen Strombahn konnte im Vergleich zur PTA in mehreren Studien keine Überlegenheit zeigen [1]. Ein sekundäres Stenting nach PTA mit schlechtem angiografischem Ergebnis kann jedoch erwogen werden [1].

Mit Paclitaxel oder Sirolimus beschichtete DES zeigen teilweise vielversprechende Ergebnisse im Hinblick auf mittelfristige Offenheitsraten und Reinterventionsraten. Um eine generelle Empfehlung in die Leitlinien aufzunehmen, fehlen weitere Untersuchungen, insbesondere der klinischen Endpunkte Extremitätenerhalt sowie amputationsfreies Überleben [1] (▶ **Abb. 2**).

Akute Ischämie (ALI)

Ein Patient mit Verdacht auf eine akute Extremitätenischämie sollte schnellstmöglich in ein stationäres Setting mit ausreichender Expertise in Diagnostik und Therapie, idealerweise ein Gefäßzentrum, verbracht werden. Ob eine akute Ischämie vorliegt, lässt sich klinisch gut mithilfe der englischen „6P-Regel“ (pain, pallor, pulselessness, paresthesia, poikilothermia, paralysis) abschätzen. Oberstes Ziel in der Behandlung der ALI sollte eine schnelle Reperfusion des ischämischen Stromgebiets sein.

Die akute Extremitätenischämie kann bei ähnlichem Outcome interventionell endovaskulär mittels Katheterlyse oder offen operativ versorgt werden. Entscheidender als die Wahl der Methode sind die schnelle Verfügbarkeit und das entsprechende „Know-how“ bezüglich der Therapiemethode (▶ **Abb. 3**), auch wenn mehrere Studien zeigen konnten, dass die Mortalität bei der operativen Therapie leicht höher zu sein scheint [1]. Aus diesem Grund ist die endovaskuläre Methode häufig die Therapie der Wahl in der Extremitäten bedrohenden ALI.

Dem interventionell-endovaskulären Ansatz stehen hauptsächlich drei unterschiedliche Werkzeuge zur Verfügung:

- Katheterlyse mittels multipurpose oder multiple sidehole infusion catheter
- Mechanische Thrombektomie mittels Aspirationskatheter
- Mechanische Thrombektomie mittels spezieller Thrombektomiekatheter

Der operative Ansatz umfasst führend zwei unterschiedliche Verfahren:

- Offen operative Thrombektomie bzw. arterielle Reparatur
- Operative Bypass-Anlage

Ein modernes Konzept mit einer Kombination aus Thrombektomie mittels Aspirationskatheter und Katheterlyse zeigte 6-Monats-Amputationsraten von < 10 % [1]. Die systemische Lyse hingegen spielt in der Behandlung der ALI keine Rolle. Die Auswahl

This document was downloaded for personal use only. Unauthorized distribution is strictly prohibited.

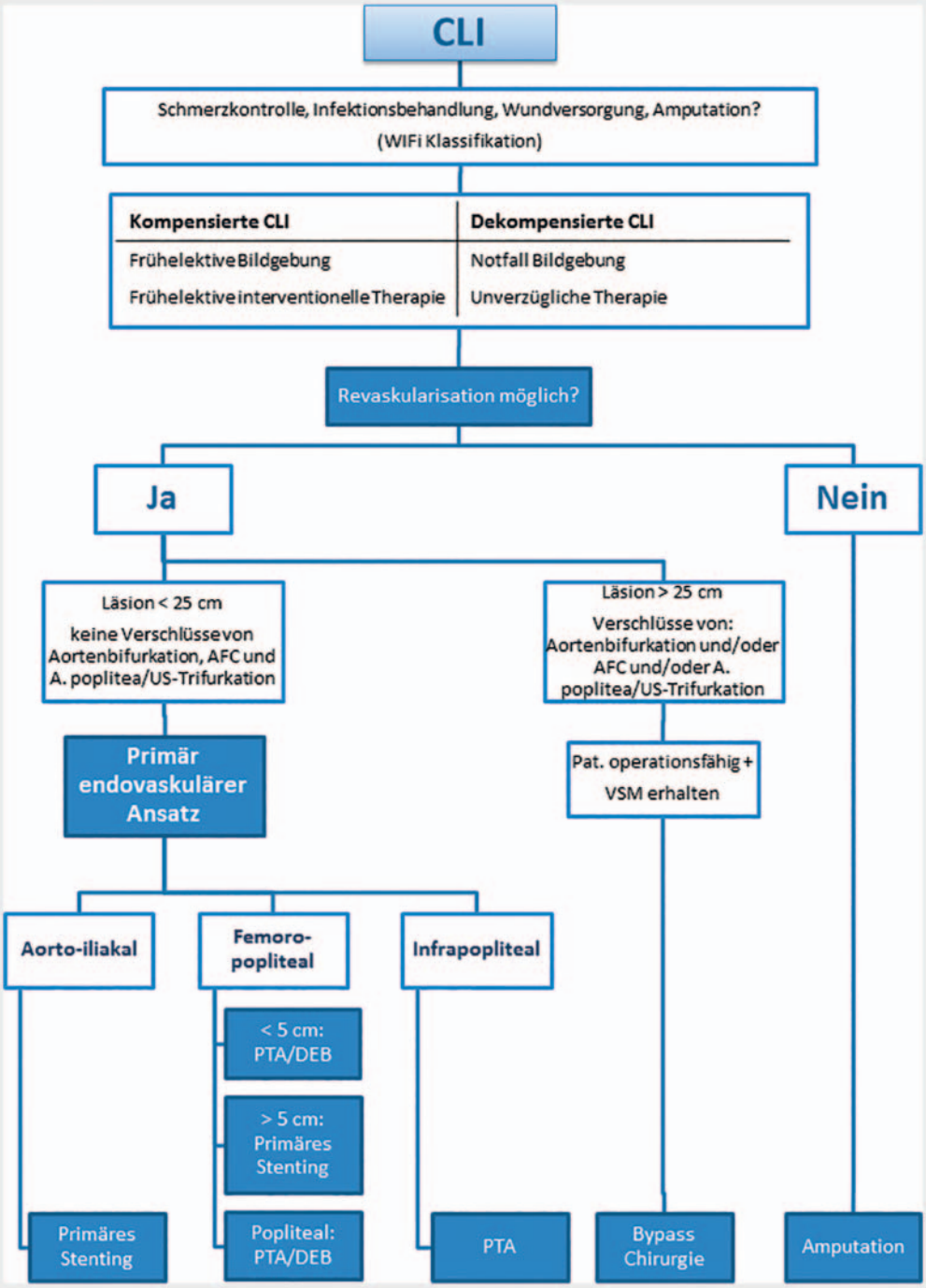

▶ **Abb. 2** Behandlungsschema CLI.

eines Verfahrens sollte sich auf die Klinik des Patienten, die Dauer und die Lokalisation des Verschlusses stützen. Eine Verschlussdauer < 14 Tagen zeigt bei endovaskulärer Therapie das beste Outcome [47].

Eine Katheterlyse sollte zum Beispiel mit Urokinase erfolgen. Ein empfohlenes Therapieregime für Urokinase sieht 240 000 IU/h in den ersten 4 Stunden und im Anschluss 120 000 IU/h für bis zu 48 Stunden vor. Ein initialer Bolus von 250 000 IU ist möglich. Die technische Erfolgsrate mit kompletter Auflösung des Thrombus liegt hier bei 69 – 81 % [48]. Alternative Thrombolytika stehen mit Alteplase, Tenecteplase und Reteplase mit entsprechenden Therapieschemata ebenfalls zur Verfügung [1, 48].

Ein Stadium IV nach Fontaine muss hingegen oft primär mit einer Beseitigung des untergegangenen Gewebes oder sogar einer Amputation behandelt werden.

This document was downloaded for personal use only. Unauthorized distribution is strictly prohibited.

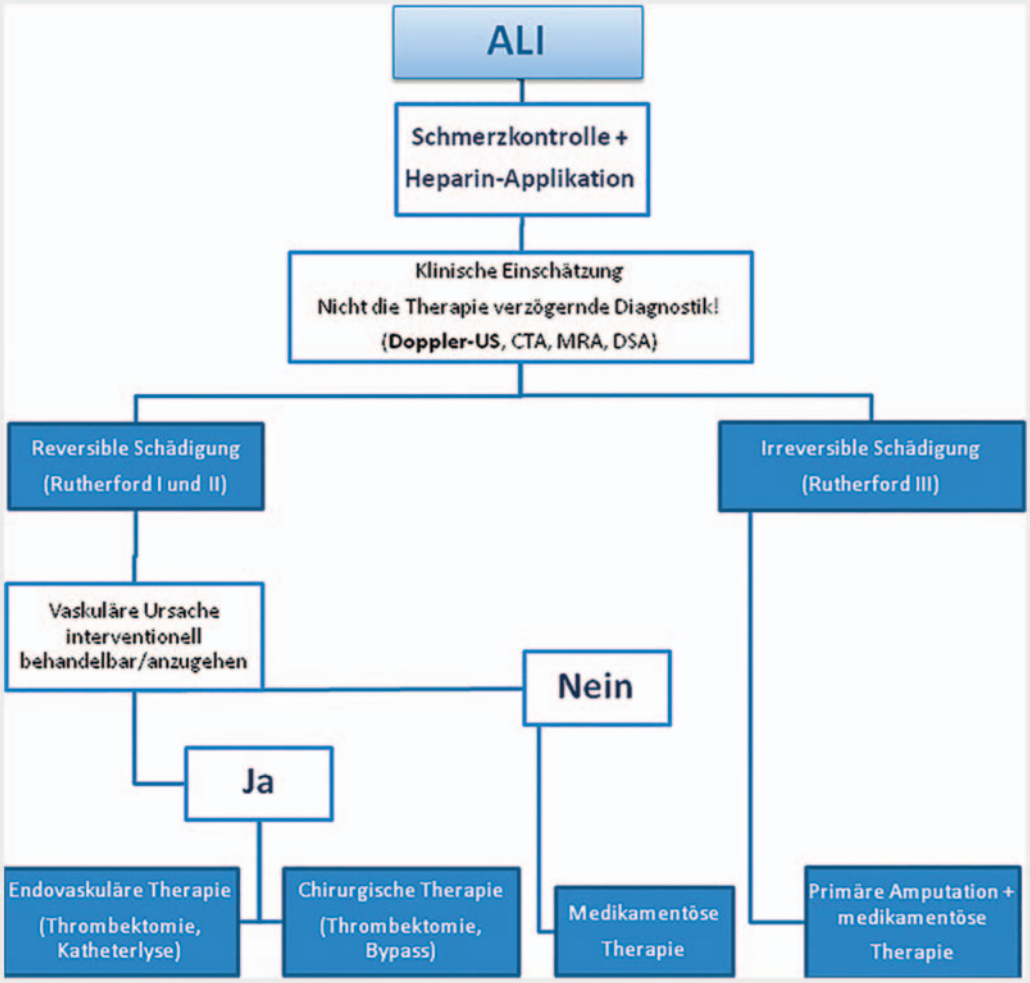

▶ **Abb. 3** Behandlungsschema ALI [1, 9].

Viele mechanische Thrombektomie-Werkzeuge befinden sich derzeit in der Erprobung. Unterschiedlichste Ansätze der Thrombektomie werden dabei verfolgt. Diese reichen von Systemen mit helikal geformten, rotierenden Wellen, die über einen Sog das Thrombusmaterial aspirieren, bis hin zu Systemen, die mithilfe des Bernoulli-Effekts über einen NaCl-Jet Thrombusmaterial fragmentieren und schließlich aspirieren (Rheolytische Thrombektomie). Partiell zeigen diese Methoden vielversprechende Ansätze, finden bislang jedoch keine Erwähnung in der aktuellen S3-Leitlinie. Es bedarf weiterer aussagekräftiger, auch vergleichender Studien, um die Wertigkeit dieser Methoden in der Behandlung der ALI abschätzen zu können.

Periinterventionelle Medikamentengabe

Zentraler Bestandteil der prophylaktischen medikamentösen Therapie der PAVK ist die Thrombozytenaggregationshemmung, da PAVK-Patienten über eine gesteigerte Thrombozytenaktivierung verfügen. Daher gilt es arterielle Thrombosen zu verhindern und somit die multilaterale Mortalität zu senken. Insbesondere an Diabetes oder chronischer Niereninsuffizienz erkrankte Patienten zeigen postinterventionell ein erhöhtes Restenoserisiko [1].

▶ **Tab. 3** Zeitlicher Ablauf von Restenosen/Komplikationen.

Restenose/Zeitraum	Ursache
24 Stunden p. i.	Elastisches Recoiling nach PTA → vermeidbar durch Stenting
2 Wochen p. i.	Thrombusbildung
3 Monate p. i. und darüber hinaus	Neointimale Hyperplasie mit Restenose

Restenosen treten in drei zeitlich aufeinanderfolgenden Phasen auf (▶ **Tab. 3**).

Gemäß der aktuellen S3-Leitlinie wird für alle PAVK-Patienten eine prä-, peri- sowie postinterventionelle Therapie mit Acetylsalicylsäure (ASS) in einer Dosierung von 100 mg pro Tag empfohlen, sofern keine Kontraindikationen bestehen. Die ASS-Therapie soll bei guter Verträglichkeit ein Leben lang fortgesetzt werden [1].

This document was downloaded for personal use only. Unauthorized distribution is strictly prohibited.

Standardtherapie in der Behandlung von IC, CLI und ALI ist die Gabe von unfraktioniertem Heparin vor und während der Intervention. Die aktivierte Gerinnungszeit soll auf > 200 Sekunden verlängert und damit sollen Thrombosen verhindert werden. Neben der antithrombotischen Eigenschaft weist unfraktioniertes Heparin auch antiproliferative Effekte auf [1]. In der Behandlung der ALI zeigte die zusätzliche Gabe von niedermolekularem Heparin signifikant höhere Offenheitsraten [1].

Eine doppelte Thrombozytenaggregationshemmung mit ASS und Clopidogrel ist im infrainguinalen Einsatz nach PTA oder Stentimplantation derzeit nicht ausreichend vergleichend beobachtet. Aufgrund der guten Ergebnisse in der postinterventionellen Therapie nach Koronarstenting sowie der Pathophysiologie von frühen und mittelfristigen Stentthrombosen ist jedoch eine Konsensusempfehlung in den S3-Leitlinien enthalten. Diese sieht eine doppelte Thrombozytenaggregationshemmung mit ASS und Clopidogrel nach infrainguinaler Stentplatzierung vor. Die dafür übliche Dosis liegt bei 75 mg Clopidogrel pro Tag über einen Zeitraum von 6 bis 8 Wochen. Eine etwaige Loading Dose wird kritisch betrachtet, und eine Notwendigkeit ist bislang nicht erwiesen [1].

Orale Antikoagulanzien (Cumarinderivate) sollen aufgrund der größeren Blutungsgefahr nicht postinterventionell nach PTA eingesetzt werden. Alternativ wird in der aktuellen S3-Leitlinie auf eine Therapie mit Thrombozytenfunktionshemmern verwiesen [1].

Eine suffiziente Schmerztherapie sollte immer Bestandteil der Therapie der CLI, insbesondere jedoch der ALI sein. Eine patientenadaptierte, periinterventionelle Schmerztherapie bei endovaskulärer Behandlung ist ebenso wichtig [1].

Zusammenfassung

Die suffiziente Diagnostik und Therapie von PAVK-Patienten stellt eine Herausforderung an die behandelnden Fachdisziplinen dar. Angesichts der stetig und auch zukünftig weiter wachsenden Zahl an betroffenen Patienten und der zunehmenden Zahl an Begleiterkrankungen ist das Problem nur interdisziplinär zu bewältigen. Je komplexer der Fall, desto wichtiger ist eine Anbindung des Patienten an ein interdisziplinäres Gefäßzentrum, von denen es in Deutschland rund 100 gibt. Das Ziel sollte eine leitliniengerechte und somit evidenzbasierte Therapie sein. Dabei arbeiten Gefäßchirurgie, interventionelle Radiologie und Angiologie, bei partiell fließenden Übergängen, nicht in Konkurrenz, sondern vielmehr in eng abgestimmter Kooperation. Patienten und zugehörige Diagnostik werden zur Therapiefindung interdisziplinär besprochen. Neben anderen Bausteinen der Qualitätssicherung finden dazu in regelmäßigen Abständen auch Mortalitäts- und Morbiditätskonferenzen statt, um etwaige Probleme im Ablauf aufzudecken.

Einer umfassenden Diagnostik mit Erfassung von Lokalisation, Länge und Komplexität des Verschlussprozesses kommt entscheidende Bedeutung zu. Des Weiteren ist die Therapie von der Expertise und apparativen Ausstattung des Therapeuten sowie, vor allem in der IC, von dem Leidensdruck des Patienten abhängig [1]. Die Fontaine-Klassifikation bietet eine klinische Entscheidungshilfe. Eine direkte Therapieableitung anhand der TASC-II-Klassifikation ist nicht länger empfohlene Praxis.

Die endovaskulären Therapieansätze gewinnen in allen Fontaine-Stadien und in jeder Etage der Becken-Bein-Strombahn an Bedeutung. Dies ist bedingt durch die ausgiebigere Datenlage und den stetigen Fortschritt des Interventionsmaterials. Seit geraumer Zeit sind auch „Below-the-knee"-Interventionen zum Standard geworden. Im Stadium der CLI zeigte die PTA eine geringere periprozedurale Morbidität und Mortalität gegenüber der chirurgischen Alternative. Derzeit wird der Einsatz von DEB im femoropoplitealen Segment empfohlen. Im infrapoplitealen Segment konnte bislang kein signifikanter Vorteil des DEB-Einsatzes gezeigt werden.

Im Stadium der ALI ist die endovaskuläre Intervention die Methode der Wahl. Insbesondere bei kurzzeitigen Verschlüssen stellt der endovaskuläre Ansatz eine Therapieoption mit guten Ergebnissen dar.

Es wird weitere, möglichst unabhängige, vergleichende, randomisierte multizentrische Studien geben müssen, die sich im Hinblick auf die IC und CLI mit den unterschiedlichen endovaskulären Technologien sowie einem gefäßchirurgischen Ansatz auseinandersetzen. Der Fokus des Outcomes sollte dabei nicht nur auf die Offenheitsrate, sondern insbesondere auf patientenzentrierte Endpunkte wie die Lebensqualität oder das amputationsfreie Überleben gerichtet werden. Auch die Punkte Reinterventionsrate und Mortalität sollten Beachtung finden. Ein Rückschluss auf die Wirtschaftlichkeit und die Kosteneffizienz eines Verfahrens ist aus gesundheitsökonomischer Sicht ebenfalls wünschenswert.

Interessenkonflikt

Die Autoren geben an, dass kein Interessenkonflikt besteht.

Literatur

[1] Lawall H, Huppert P, Zemmrich CS et al. S3-Leitlinie PAVK – Diagnostik, Therapie und Nachsorge der peripheren arteriellen Verschlusskrankheit. Vasa 2016; 45 (Suppl. 95): 1 – 100. doi:10.1024/0301-1526/a000579

[2] Malyar N, Furstenberg T, Wellmann J et al. Recent trends in morbidity and in-hospital outcomes of in-patients with peripheral arterial disease: a nationwide population-based analysis. Eur Heart J 2013; 34: 2706 – 2714. doi:eht288 [pii] 10.1093/eurheartj/eht288

[3] Diehm C, Schuster A, Allenberg JR et al. High prevalence of peripheral arterial disease and co-morbidity in 6880 primary care patients: cross-sectional study. Atherosclerosis 2004; 172: 95 – 105. doi:S0021-9150(03)00204-1 [pii]

[4] Krause D, Burghaus I, Thiem U et al. The risk of peripheral artery disease in older adults – seven-year results of the getABI study. Vasa 2016; 45: 403 – 410. doi:10.1024/0301-1526/a000556

[5] Collins R, Burch J, Cranny G et al. Duplex ultrasonography, magnetic resonance angiography, and computed tomography angiography for diagnosis and assessment of symptomatic, lower limb peripheral arterial disease: systematic review. BMJ 2007; 334: 1257. doi: bmj.39217.473275.55 [pii] 10.1136/bmj.39217.473275.55

[6] McDonald JS, McDonald RJ, Lieske JC et al. Risk of Acute Kidney Injury, Dialysis, and Mortality in Patients With Chronic Kidney Disease After Intravenous Contrast Material Exposure. Mayo Clin Proc 2015; 90: 1046 – 1053. doi:S0025-6196(15)00468-1 [pii] 10.1016/j.mayocp.2015.05.016

This document was downloaded for personal use only. Unauthorized distribution is strictly prohibited.

[7] Healy DA, Boyle EM, Clarke Moloney M et al. Contrast-enhanced magnetic resonance angiography in diabetic patients with infra-genicular peripheral arterial disease: systematic review. Int J Surg 2013; 11: 228 – 232. doi:S1743-9191(13)00032-0 [pii] 10.1016/j.ijsu.2013.02.001

[8] Owen AR, Roditi GH. Peripheral arterial disease: the evolving role of non-invasive imaging. Postgrad Med J 2011; 87: 189 – 198. doi: pgmj.2009.082040 [pii] 10.1136/pgmj.2009.082040

[9] Behrendt CA, Heidemann F, Haustein K et al. Percutaneous endovascular treatment of infrainguinal PAOD: Results of the PSI register study in 74 German vascular centers. Gefasschirurgie 2017; 22: 17 – 27. doi:10.1007/s00772-016-0202-2202 [pii]

[10] Alahdab F, Wang AT, Elraiyah TA et al. A systematic review for the screening for peripheral arterial disease in asymptomatic patients. J Vasc Surg 2015; 61: 42S – 53S. doi:S0741-5214(14)02283-6 [pii] 10.1016/j.jvs.2014.12.008

[11] Parmenter BJ, Dieberg G, Smart NA. Exercise training for management of peripheral arterial disease: a systematic review and meta-analysis. Sports Med 2015; 45: 231 – 244. doi:10.1007/s40279-014-0261-z

[12] Jaff MR, White CJ, Hiatt WR et al. An Update on Methods for Revascularization and Expansion of the TASC Lesion Classification to Include Below-the-Knee Arteries: A Supplement to the Inter-Society Consensus for the Management of Peripheral Arterial Disease (TASC II): The TASC Steering Comittee. Ann Vasc Dis 2015; 8: 343 – 357. doi:10.3400/avd.tasc.15-01000 avd.tasc.15-01000 [pii]

[13] Gerhard-Herman MD, Gornik HL, Barrett C et al. 2016 AHA/ACC Guideline on the Management of Patients With Lower Extremity Peripheral Artery Disease: A Report of the American College of Cardiology/American Heart Association Task Force on Clinical Practice Guidelines. Circulation 2017; 135: e726 – e779. doi:CIR.0000000000000471 [pii] 10.1161/CIR.0000000000000471

[14] Landgraf R. National practice guideline therapy of type 2 diabetes. MMW Fortschr Med 2014; 156 Spec No 1: 76 – 78

[15] Mills JL Sr, Conte MS, Armstrong DG et al. The Society for Vascular Surgery Lower Extremity Threatened Limb Classification System: risk stratification based on wound, ischemia, and foot infection (WIfI). J Vasc Surg 2014; 59: 220 – 234 e221-e222. doi:S0741-5214(13)01515-2 [pii] 10.1016/j.jvs.2013.08.003

[16] Manzi M, Palena L, Cester G. Endovascular techniques for limb salvage in diabetics with crural and pedal disease. J Cardiovasc Surg (Torino) 2011; 52: 485 – 492. doi:R37116843 [pii]

[17] Adam DJ, Beard JD, Cleveland T et al. Bypass versus angioplasty in severe ischaemia of the leg (BASIL): multicentre, randomised controlled trial. Lancet 2005; 366: 1925 – 1934. doi:S0140-6736(05)67704-5 [pii] 10.1016/S0140-6736(05)67704-5

[18] Leng GC, Fowler B, Ernst E. Exercise for intermittent claudication. Cochrane Database Syst Rev 2000; CD000990. doi:CD000990 [pii] 10.1002/14651858.CD000990

[19] Greenhalgh RM, Belch JJ, Brown LC et al. The adjuvant benefit of angioplasty in patients with mild to moderate intermittent claudication (MIMIC) managed by supervised exercise, smoking cessation advice and best medical therapy: results from two randomised trials for stenotic femoropopliteal and aortoiliac arterial disease. Eur J Vasc Endovasc Surg 2008; 36: 680 – 688. doi:S1078-5884(08)00544-3 [pii] 10.1016/j.ejvs.2008.10.007

[20] Momsen AH, Jensen MB, Norager CB et al. Drug therapy for improving walking distance in intermittent claudication: a systematic review and meta-analysis of robust randomised controlled studies. Eur J Vasc Endovasc Surg 2009; 38: 463 – 474. doi:S1078-5884(09)00298-6 [pii] 10.1016/j.ejvs.2009.06.002

[21] Indes JE, Pfaff MJ, Farrokhyar F et al. Clinical outcomes of 5358 patients undergoing direct open bypass or endovascular treatment for aortoiliac occlusive disease: a systematic review and meta-analysis. J Endovasc Ther 2013; 20: 443 – 455. doi:10.1583/13-4242.1

[22] Gerhard-Herman MD, Gornik HL, Barrett C et al. 2016 AHA/ACC Guideline on the Management of Patients with Lower Extremity Peripheral Artery Disease: Executive Summary. Vasc Med 2017; 22: NP1 – NP43. doi:10.1177/1358863X17701592

[23] Grimme FA, Goverde PC, Verbruggen PJ et al. Editor's Choice–First Results of the Covered Endovascular Reconstruction of the Aortic Bifurcation (CERAB) Technique for Aortoiliac Occlusive Disease. Eur J Vasc Endovasc Surg 2015; 50: 638 – 647. doi:S1078-5884(15)00540-7 [pii] 10.1016/j.ejvs.2015.06.112

[24] Krankenberg H, Schluter M, Steinkamp HJ et al. Nitinol stent implantation versus percutaneous transluminal angioplasty in superficial femoral artery lesions up to 10 cm in length: the femoral artery stenting trial (FAST). Circulation 2007; 116: 285 – 292. doi:CIRCULATIONAHA.107.689141 [pii] 10.1161/CIRCULATIONAHA.107.689141

[25] Laird JR, Katzen BT, Scheinert D et al. Nitinol stent implantation vs. balloon angioplasty for lesions in the superficial femoral and proximal popliteal arteries of patients with claudication: three-year follow-up from the RESILIENT randomized trial. J Endovasc Ther 2012; 19: 1 – 9. doi:10.1583/11-3627.1

[26] Cassese S, Byrne RA, Ott I et al. Paclitaxel-coated versus uncoated balloon angioplasty reduces target lesion revascularization in patients with femoropopliteal arterial disease: a meta-analysis of randomized trials. Circ Cardiovasc Interv 2012; 5: 582 – 589. doi:CIRCINTERVENTIONS.112.969972 [pii] 10.1161/CIRCINTERVENTIONS.112.969972

[27] Dake MD, Ansel GM, Jaff MR et al. Durable Clinical Effectiveness With Paclitaxel-Eluting Stents in the Femoropopliteal Artery: 5-Year Results of the Zilver PTX Randomized Trial. Circulation 2016; 133: 1472 – 1483; discussion 1483. doi:CIRCULATIONAHA.115.016900 [pii] 10.1161/CIRCULATIONAHA.115.016900

[28] De Cock E, Sapoval M, Julia P et al. A budget impact model for paclitaxel-eluting stent in femoropopliteal disease in France. Cardiovasc Intervent Radiol 2013; 36: 362 – 370. doi:10.1007/s00270-012-0494-x

[29] Katsanos K, Geisler BP, Garner AM et al. Economic analysis of endovascular drug-eluting treatments for femoropopliteal artery disease in the UK. BMJ Open 2016; 6: e011245. doi:bmjopen-2016-011245 [pii] 10.1136/bmjopen-2016-011245

[30] Zeller T, Langhoff R, Rocha-Singh KJ et al. Directional Atherectomy Followed by a Paclitaxel-Coated Balloon to Inhibit Restenosis and Maintain Vessel Patency: Twelve-Month Results of the DEFINITIVE AR Study. Circ Cardiovasc Interv 2017; 10: e004848. doi:CIRCINTERVENTIONS.116.004848 [pii] 10.1161/CIRCINTERVENTIONS.116.004848

[31] Baumhakel M, Chkhetia S, Kindermann M. Treatment of femoro-popliteal lesions with scoring and drug-coated balloon angioplasty: 12-month results of the DCB-Trak registry. Diagn Interv Radiol 2018; 24: 153 – 157. doi:10.5152/dir.2018.17466

[32] Dominguez A 3rd, Bahadorani J et al. Endovascular therapy for critical limb ischemia. Expert Rev Cardiovasc Ther 2015; 13: 429 – 444. doi:10.1586/14779072.2015.1019472

[33] Norgren L, Hiatt WR, Dormandy JA et al. Inter-society consensus for the management of peripheral arterial disease. Int Angiol 2007; 26: 81 – 157

[34] Reinecke H, Unrath M, Freisinger E et al. Peripheral arterial disease and critical limb ischaemia: still poor outcomes and lack of guideline adherence. Eur Heart J 2015; 36: 932 – 938. doi:ehv006 [pii] 10.1093/eurheartj/ehv006

[35] Jongkind V, Akkersdijk GJ, Yeung KK et al. A systematic review of endovascular treatment of extensive aortoiliac occlusive disease. J Vasc Surg 2010; 52: 1376 – 1383. doi:S0741-5214(10)01127-4 [pii] 10.1016/j.jvs.2010.04.080

[36] Ye W, Liu CW, Ricco JB et al. Early and late outcomes of percutaneous treatment of TransAtlantic Inter-Society Consensus class C and D aortoiliac lesions. J Vasc Surg 2011; 53: 1728 – 1737. doi:S0741-5214(11)00298-9 [pii] 10.1016/j.jvs.2011.02.005

This document was downloaded for personal use only. Unauthorized distribution is strictly prohibited.

[37] Suzuki K, Mizutani Y, Soga Y et al. Efficacy and Safety of Endovascular Therapy for Aortoiliac TASC D Lesions. Angiology 2017; 68: 67 – 73. doi:0003319716638005 [pii] 10.1177/0003319716638005

[38] Bosiers M, Deloose K, Callaert J et al. BRAVISSIMO: 12-month results from a large scale prospective trial. J Cardiovasc Surg (Torino) 2013; 54: 235 – 253. doi:R37137462 [pii]

[39] Iida O, Soga Y, Takahara M et al. Efficacy of the S.M.A.R.T. Control vs. other stents for aortoiliac occlusive disease in contemporary clinical practice. J Endovasc Ther 2013; 20: 431 – 439. doi:10.1583/12-4156MR.1

[40] Tewksbury R, Taumoepeau L, Cartmill A et al. Outcomes of covered expandable stents for the treatment of TASC D aorto-iliac occlusive lesions. Vascular 2015; 23: 630 – 636. doi:1708538114568479 [pii] 10.1177/1708538114568479

[41] Bradbury AW, Adam DJ, Bell J et al. Bypass versus Angioplasty in Severe Ischaemia of the Leg (BASIL) trial: An intention-to-treat analysis of amputation-free and overall survival in patients randomized to a bypass surgery-first or a balloon angioplasty-first revascularization strategy. J Vasc Surg 2010; 51: 5S – 17S. doi:S0741-5214(10)00233-8 [pii] 10.1016/j.jvs.2010.01.073

[42] Zhang L, Bao J, Zhao Z et al. Effectiveness of Viabahn in the Treatment of Superficial Femoral Artery Occlusive Disease: A Systematic Review and Meta-analysis. J Endovasc Ther 2015; 22: 495 – 505. doi:1526602815588274 [pii] 10.1177/1526602815588274

[43] McQuade K, Gable D, Pearl G et al. Four-year randomized prospective comparison of percutaneous ePTFE/nitinol self-expanding stent graft versus prosthetic femoral-popliteal bypass in the treatment of superficial femoral artery occlusive disease. J Vasc Surg 2010; 52: 584 – 590; discussion 590–581, 591 e581–591 e587. doi:S0741-5214(10)00904-3 [pii] 10.1016/j.jvs.2010.03.071

[44] Bosiers M, Peeters P, Tessarek J et al. The Zilver(R) PTX(R) Single Arm Study: 12-month results from the TASC C/D lesion subgroup. J Cardiovasc Surg (Torino) 2013; 54: 115 – 122. doi:R37137272 [pii]

[45] Treitl M, Reiser MF, Treitl KM. Stent-assisted recanalization of femoropopliteal arterial occlusive disease. Influence of stent design on patency rates. Radiologe 2016; 56: 233 – 239. doi:10.1007/s00117-016-0077-10.1007/s00117-016-0077-y [pii]

[46] Zeller T, Baumgartner I, Scheinert D et al. Drug-eluting balloon versus standard balloon angioplasty for infrapopliteal arterial revascularization in critical limb ischemia: 12-month results from the IN.PACT DEEP randomized trial. J Am Coll Cardiol 2014; 64: 1568 – 1576. doi:S0735-1097(14)05714-3 [pii] 10.1016/j.jacc.2014.06.1198

[47] Enezate TH, Omran J, Mahmud E et al. Endovascular versus surgical treatment for acute limb ischemia: a systematic review and meta-analysis of clinical trials. Cardiovasc Diagn Ther 2017; 7: 264 – 271. doi:10.21037/cdt.2017.03.03 cdt-07-03-264 [pii]

[48] Karnabatidis D, Spiliopoulos S, Tsetis D et al. Quality improvement guidelines for percutaneous catheter-directed intra-arterial thrombolysis and mechanical thrombectomy for acute lower-limb ischemia. Cardiovasc Intervent Radiol 2011; 34: 1123 – 1136. doi:10.1007/s00270-011-0258-z

This document was downloaded for personal use only. Unauthorized distribution is strictly prohibited.