Thieme

Arthroskopisch gestützte Reposition von posterolateralen Kantenfragmenten am Tibiakopf mit einem angeschrägten, kanülierten Repositionsstößel

Carsten Schlickewei, Karl-Heinz Frosch

Posterolaterale Kantenfragmente am Tibiakopf (▶ **Abb. 1**) werden in ihrer klinischen Bedeutung oft unterschätzt! Die offene Reposition und Refixation ist aufwendig und erfordert spezialisierte posterolaterale Zugänge [1]. Häufig führen schlechte Repositionen oder sekundär dislozierte Fragmente zu funktionell schlechten Ergebnissen [2–4]. Insbesondere kann eine knöchern bedingte rotatorische Instabilität im Sinne eines rezidivierenden Pivot-Shift-Phänomens verbleiben.

Eine einfachere Methode zur operativen Versorgung posterolateraler Kantenfragmente ist die arthroskopisch gestützte Reposition des Fragments mit einem kanülierten, angeschrägten Stößel und die anschließende perkutane Schraubenosteosynthese.

Nach einer diagnostischen Arthroskopie wird die Fraktur mit dem Bildwandler lokalisiert. Arthroskopisch gestützt wird ein Zieldraht mithilfe eines Kreuzbandzielbügels in Richtung des Kantenfragments vorgebohrt (▶ **Abb. 2**). Unter radiologischer und arthroskopischer Kontrolle wird der kanülierte Stößel (Arthrex, Naples, USA) zur vorsichtigen Reposition des Fragments genutzt (▶ **Abb. 3**). Nach anatomischer Reposition des Fragments kann die Fraktur

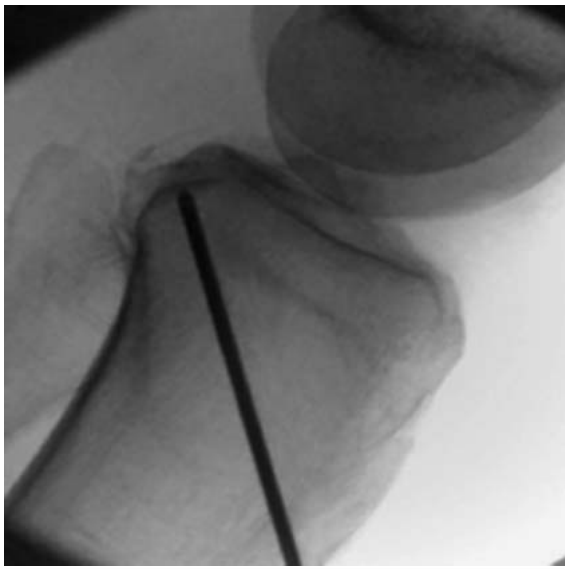

▶ **Abb. 2** Adressierung der Fraktur mit Hilfe eines Zieldrahtes, über welchen der angeschrägte Stößel eingebracht werden kann.

▶ **Abb. 1** Posterolaterales Kantenfragment.

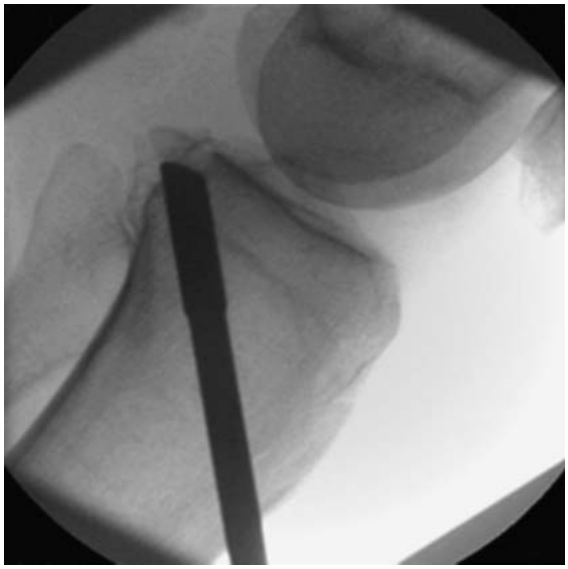

▶ **Abb. 3** Reposition der Fraktur mit dem kanülerten, angeschrägtem Stößel (Arthrex, Naples, USA).

Dieses Dokument wurde zum persönlichen Gebrauch heruntergeladen. Vervielfältigung nur mit Zustimmung des Verlages.

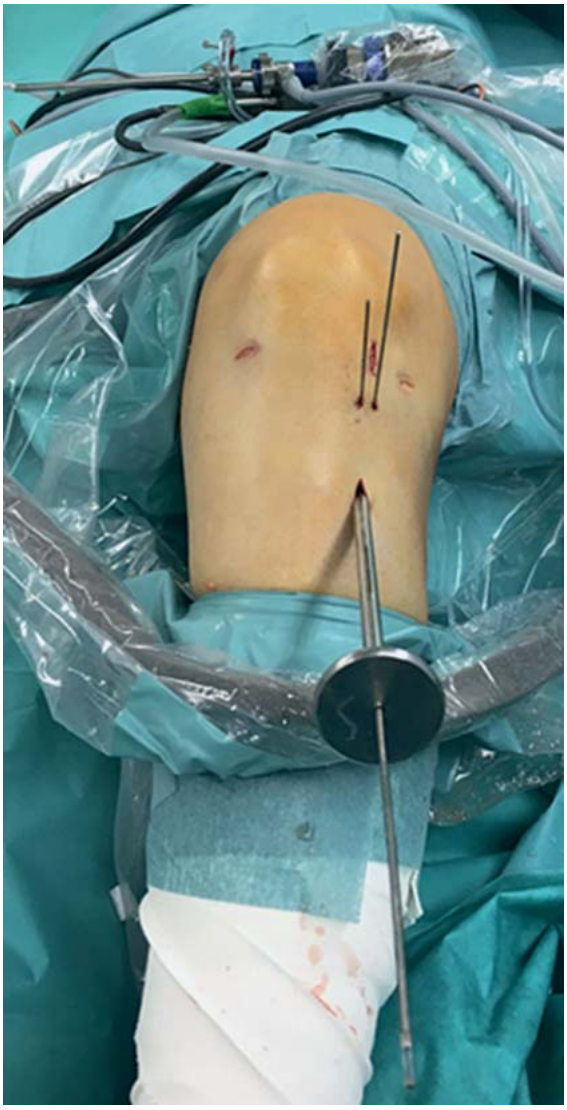

▶ **Abb. 4** Intraoperatives Setting mit perkutanem Einbringen des Repositionsstößels.

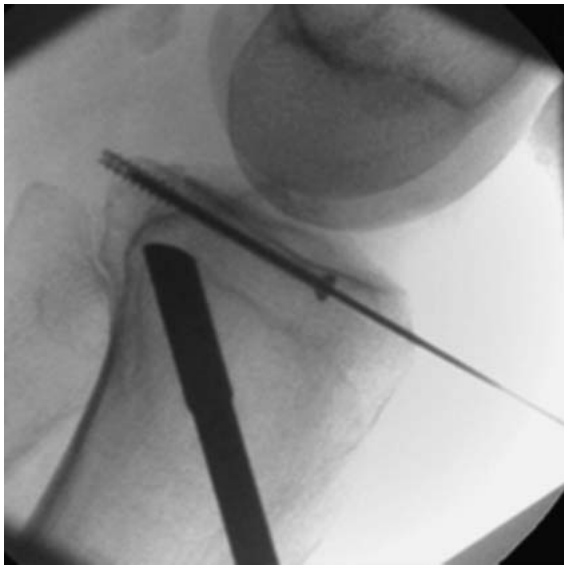

▶ **Abb. 5** Stabilisierung der Fraktur im seitlichen Strahlengang mit kanülierten Zugschrauben.

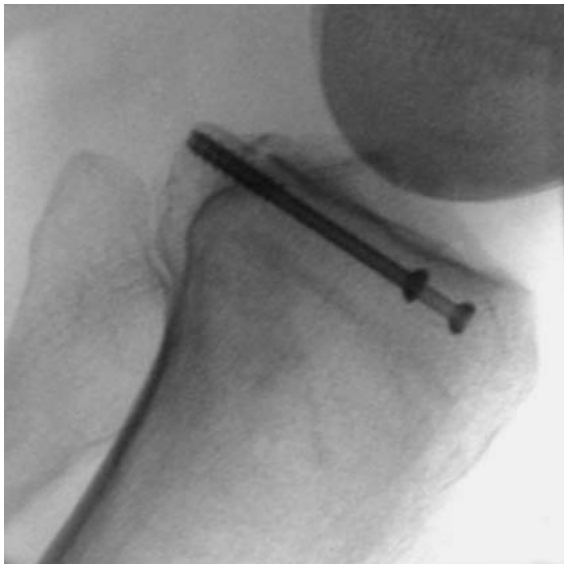

▶ **Abb. 6** Intraoperative Kontrolle der Schraubenlage.

über 2–3 kanülierte Schrauben fixiert werden (▶ **Abb. 4–7**).

Der kanülierte, angeschrägte Stößel ermöglicht eine gezielte, minimalinvasive und stabile Versorgung posterolateraler Kantenfragmente am Tibiakopf. Grundsätzlich kann der gezeigte Stößel für die Reposition nahezu aller Impressions- oder Depressionsfrakturen am Tibiakopf verwendet werden.

Dieses Dokument wurde zum persönlichen Gebrauch heruntergeladen. Vervielfältigung nur mit Zustimmung des Verlages.

▶ **Abb. 7** a.–p.-Ansicht nach Reposition und Schraubenosteosynthese.

Autorinnen/Autoren

Dr. Carsten Schlickewei

Klinik und Poliklinik für Unfallchirurgie, Handchirurgie und Wiederherstellungschirurgie, Universitätsklinikum Hamburg-Eppendorf UKE

Univ.-Prof. Dr. Karl-Heinz Frosch

Klinik und Poliklinik für Unfallchirurgie, Handchirurgie und Wiederherstellungschirurgie, Universitätsklinikum Hamburg-Eppendorf UKE

Korrespondenzadresse

Univ.-Prof. Dr. Karl-Heinz Frosch
Klinik und Poliklinik für Unfallchirurgie, Handchirurgie und Wiederherstellungschirurgie
Universitätsklinikum Hamburg-Eppendorf UKE
Martinistraße 52
20246 Hamburg
Tel.: 040/7410-53459
Fax: 040/7410-54569
unfallchirurgie@uke.de

Literatur

[1] Frosch KH, Balcarek P, Walde T et al. A new posterolateral approach without fibula osteotomy for the treatment of tibial plateau fractures. J Orthop Trauma 2010; 24: 515–520

[2] Krause M, Preiss A, Muller G et al. Intra-articular tibial plateau fracture characteristics according to the "ten segment classification". Injury 2016; 47: 2551–2557

[3] Meulenkamp B, Martin R, Desy NM et al. Incidence, risk factors, and location of articular malreductions of the tibial plateau. J Orthop Trauma 2017; 31: 146–150

[4] van den Berg J, Reul M, Nunes Cardozo M et al. Functional outcome of intra-articular tibial plateau fractures: the impact of posterior column fractures. Int Orthop 2017; 41: 1865–1873

Bibliografie

DOI https://doi.org/10.1055/a-0677-3651
OP-JOURNAL 2019; 35: 63–65 © Georg Thieme Verlag KG Stuttgart · New York ISSN 0178-1715

Dieses Dokument wurde zum persönlichen Gebrauch heruntergeladen. Vervielfältigung nur mit Zustimmung des Verlages.