Thieme

Knick-Platt-Fuß – Schritt für Schritt

Leonhard Döderlein

Definition

Der Knick-Platt-Fuß ist eine Fußdeformität, die durch eine Verminderung, Aufhebung oder Umkehrung des Fußlängsgewölbes und Lateralabweichung des Rück- und Vorfußes in unterschiedlichem Ausmaß charakterisiert ist.

Ätiologie und Pathogenese

Der Knick-Platt-Fuß kommt im Kindesalter bis etwa zum 5. Lebensjahr sehr häufig vor und ist ohne Begleiterkrankungen in dieser Altersgruppe als benigne, ja physiologische Deformität zu betrachten. Familiäre Disposition, Bandlaxizität und die Tendenz zur Verkürzung der Wadenmuskulatur sind die häufigsten Ursachen stärkerer Knick-Platt-Füße. Für die Aufrechterhaltung der Stabilität der Fußwurzel ist primär der Bandapparat verantwortlich. Die Muskulatur hat die Aufgabe, extreme Stellungen zu begrenzen und den Rückfuß beim Gangablauf kontrolliert zu verriegeln bzw. zu entriegeln. Die Wadenmuskulatur wirkt je nach Stellung des Kalkaneus neutral, invertierend oder evertierend. Jede Verkürzung der Wadenmuskulatur führt bei Belastung zu einer Abknickung des Rückfußes (Pes valgus ab equino) mit Destabilisierung der Fußwurzel. Die Wadenmuskelverkürzung kommt bevorzugt bei neurologischen Störungen vor. Seltenere Ursachen des Knick-Platt-Fußes sind posttraumatische oder degenerative Veränderungen. Die Insuffizienz der Sehne des M. tibialis posterior stellt besonders bei Erwachsenen eine häufige Ursache progredienter Knick-Platt-Füße dar. Weitere Ursachen für die Entstehung von Knick-Platt-Füßen können Entzündungen, angeborene Koalitionen der Fußwurzel und auch vorausgegangene Operationen sein. Grundsätzlich sollte man zwischen einer primären Wadenmuskelverkürzung, die zum kompensatorischen Aufbrechen der Fußwurzel in Valgusrichtung führt, und einer sekundären Wadenmuskelverkürzung, die sich nach einer primären Destabilisierung des Rückfußes einstellt, unterscheiden.

Klassifikation

Man trennt den primären (idiopathischen) vom sekundären Knick-Platt-Fuß. Nach dem Schweregrad kann man außerdem den lockeren, den teilkontrakten und den kontrakten Knick-Platt-Fuß unterscheiden. Für die Therapieentscheidung ist auch der Grad der aktiven Aufrichtbarkeit im Zehenstand wichtig. Zur Auswahl der Operationstechnik(en) ist das Ausmaß der jeweiligen Deformität in den 3 Ebenen (sagittal, frontal, transversal) entscheidend (▶ **Abb. 1**).

OP-Prinzip

Für die operative Korrektur des Knick-Platt-Fußes existiert eine Unmenge verschiedener Operationstechniken, sodass wir uns hier nur auf die Prinzipien konzentrieren können.

Flexible versus kontrakte Deformität

Eine flexible Deformität kann durch konturerhaltende knöcherne Operationen mit oder ohne Gelenkstabilisierung behandelt werden.

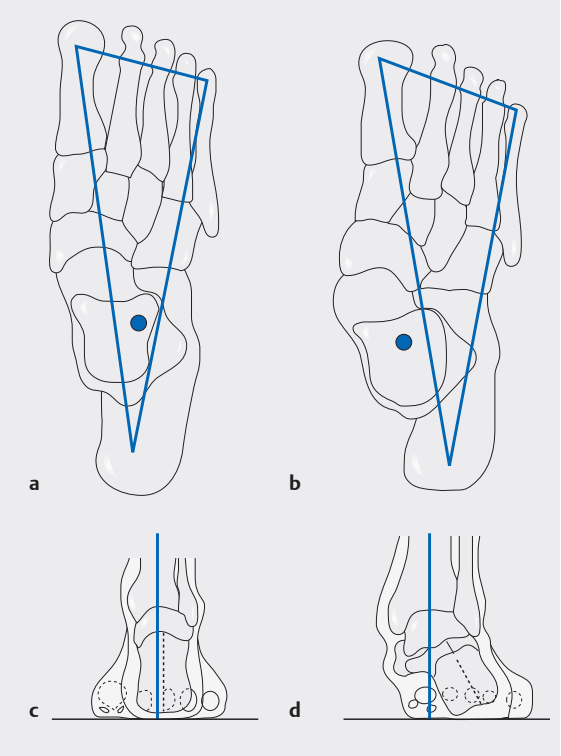

▶ **Abb. 1 a–d** Darstellung der Deformität, die stets alle 3 Ebenen umfasst. Entscheidendes Prinzip bleibt die Verlagerung des Schwerelots nach medial der Unterstützungsfläche.

Dieses Dokument wurde zum persönlichen Gebrauch heruntergeladen. Vervielfältigung nur mit Zustimmung des Verlages.

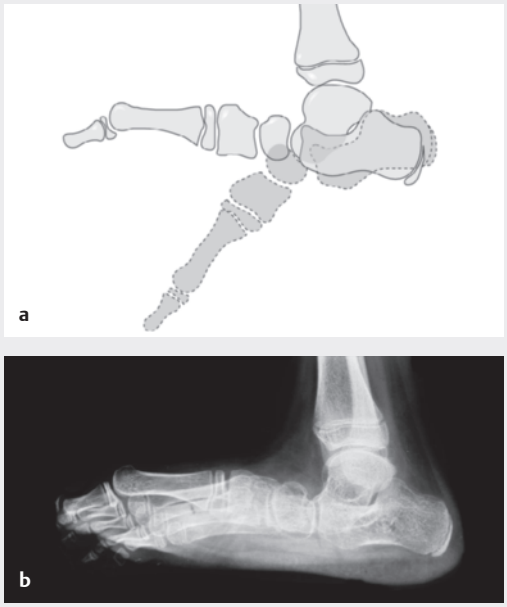

▶ **Abb. 2** **a** u. **b** Bei den meisten strukturellen Knick-Platt-Füßen wird nach Korrektur der Rückfußdeformität eine Spitzfußdeformität demaskiert. Diese ist in die Behandlung mit einzubeziehen, will man kein Rezidiv riskieren.

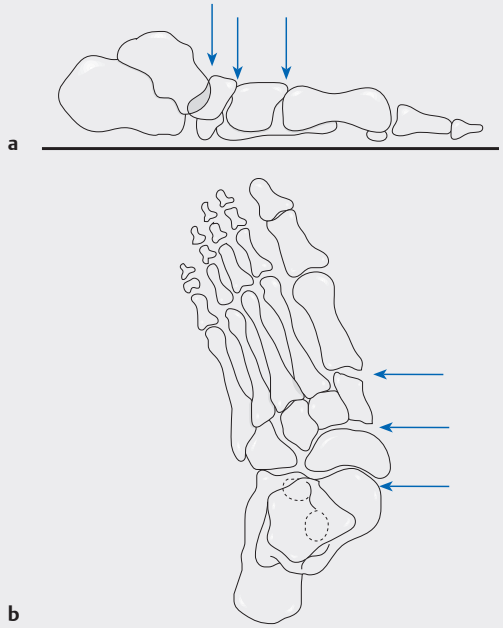

▶ **Abb. 3** **a** u. **b** Die Instabilität kann beim Knick-Platt-Fuß auf einer oder mehreren Ebenen des Rück- und Mittelfußes lokalisiert sein. Der Therapie sollte deshalb eine subtile Analyse etwaiger Instabilitäten vorausgehen.

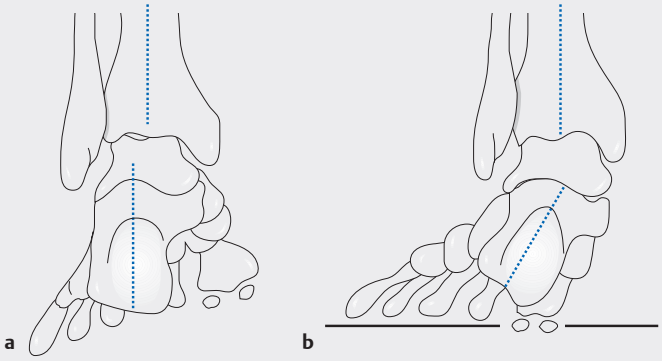

▶ **Abb. 4** **a** u. **b** Eine strukturelle Knick-Platt-Fuß-Deformität offenbart nach der Korrektur des Rückfußes eine Vorfußsupinationsstellung, die ebenfalls therapiert werden sollte, wenn sie strukturell ist.

Eine kontrakte Deformität erfordert in der Regel resezierende oder additive Korrekturarthrodesen.

Muskelverkürzung nach dem passiven Ausgleich der Deformität (M. triceps surae, Mm. peronaei)

In diesen Fällen muss die Muskulatur zusätzlich zur knöchernen Operation verlängert werden (▶ **Abb. 2**).

Welche Gelenke sind von der Instabilität betroffen?

Neben den Rückfußgelenken müssen insbesondere Instabilitäten am 1. Strahl gesucht und ggf. ebenfalls stabilisiert werden (Navikulokuneiforme und Kuneiforme-Metatarsale-I-Gelenk; ▶ **Abb. 3**).

Das Operationsprinzip bleibt stets dasselbe: Zentrierung der Ferse unter die Tibia zur neutralen Ausrichtung des Achillessehnenansatzes, Schaffung einer ausreichenden Beweglichkeit im oberen Sprunggelenk und Begrenzen bzw. Stabilisieren des instabilen Rück- und Mittelfußes, damit die Wadenmuskulatur wieder auf einen stabilen Fußhebel wirken kann. Der Fußöffnungswinkel (transversale Ebene) muss ebenso wie die Vorfußpronation (sagittale Ebene) wiederhergestellt werden.

Indikation

- funktionelle Einschränkung (Einschränkung/Wegfall des funktionellen Vorfußhebels)
- progrediente Deformität
- Druckstellen, Schmerzen
- Probleme beim Schuhgebrauch
- kosmetische Probleme

Dieses Dokument wurde zum persönlichen Gebrauch heruntergeladen. Vervielfältigung nur mit Zustimmung des Verlages.

Bei jedem trotz ausreichender konservativer Maßnahmen progredienten Knick-Platt-Fuß ist die Indikation zur Operation zu überprüfen. Eine Verkürzung der Wadenmuskulatur und beginnende artikuläre Veränderungen im Röntgenbild (Talonavikulargelenk) können eine Operationsindikation unterstützen.

Persistierende druckschmerzhafte Schwielen am Fußinnenrand und Schmerzen lateral zwischen Fibulaspitze und Kalkaneus sind für die Indikationsstellung ebenfalls hilfreich.

Eine fehlende aktive Stabilisierung des Fußhebels zur Abstoßphase des Ganges stellt eine sichere Operationsindikation dar.

Kontraindikation

- Fußdeformität ohne Instabilität
- Verbesserung durch konservative Maßnahmen
- keine Druckstellen, keine Beschwerden
- normales Schuhwerk möglich

Spezielle Patientenaufklärung

Postoperativ sind für etwa 1 Jahr Orthesen oder spezielles Schuhwerk erforderlich, bei Arthrodesen besteht das Risiko späterer Anschlussarthrosen, ein Rezidiv ist ebenso möglich wie die Überkorrektur.

OP-Planung

Beginn der Korrektur im Rückfuß, bei zusätzlicher Instabilität des Vorfußes anschließende Korrektur in diesem Bereich. Nach der Rückfußkorrektur kommt es bei kontrakten Deformitäten zur Supinationsstellung des Vorfußes, die durch eine pronierende Osteotomie/Arthrodese korrigiert werden muss (▶ **Abb. 4**). Bei unzureichender oder fehlender muskulärer Stabilisierung muss ossär stabilisiert werden.

OP-Technik

Beim **flexiblen** Knick-Platt-Fuß sind folgende Verfahren sinnvoll:

Durchführung

Kalkaneusverlängerungsosteotomie nach Evans

Durch die Einfügung eines 0,5–1,5 cm breiten Keils in den vorderen Kalkaneus wird die laterale Fußsäule verlängert, das Talonavikulargelenk rezentriert und der Rückfuß invertiert. Bei Erwachsenen bietet sich alternativ die Distraktionsarthrodese des Kalkaneokuboidgelenks durch Einfügung eines 1,0–1,5 cm messenden Keils an. Die Rückfußinversion lässt sich auch durch die nach medial (1,0 cm) und plantar verschiebende Osteotomie des dorsalen Kalkaneusabschnitts mit dem Achillessehnenansatz (OP nach Gleich) behandeln (▶ **Abb. 5**). Für die Keileinfügung empfehlen wir autologe Beckenkammspäne. Die Fixation kann mit Schrauben oder Kirschner-Drähten erfolgen. Im Kindesalter kommt bei instabilen Rückfüßen entweder die extraartikuläre Fusion von Talus und Kalkaneus nach Grice (besonders bei neurologischen Knick-Platt-Füßen) oder die Begrenzung des Talusvorschubs durch eine Schraubenarthrorise am Vorderrand des hinteren unteren Sprunggelenks in Betracht. Eine begleitende Instabilität des medialen Fußrands oder eine nach der Rückfußkorrektur demaskierte Vorfußsupination wird durch eine plantarflektierende Arthrodese des Navikulokuneiforme oder des Gelenks des Os cuneiforme Metatarsale I behandelt (Lapidus-Arthrodese). Schwere Instabilitäten im Erwachsenenalter lassen sich durch die Subtalar-, die Chopart-Gelenk- oder die additive Tripelarthrodese korrigieren, bei der simultan immer alle 3 Ebenen gerade gestellt werden müssen ▶ **Abb. 6**). Kontrakte Knick-Platt-Füße müssen vor der achsgerechten Einstellung zuerst vollständig gelöst werden. Dazu eignet sich die quergestellt T-förmige Mobilisierung (Osteotomie) des subtalaren und des Chopart-Gelenks, analog dem Zugang zur Tripelarthrodese. Die Ausrichtung erfolgt dann wieder in 3 Ebenen unter Einstellung der Ferse unter die Tibia (Frontalebene), korrektem Fußöffnungswinkel (Transversalebene) und balancierter Wiederherstellung der Vorfußpronation (Sagittal- und Frontalebene).

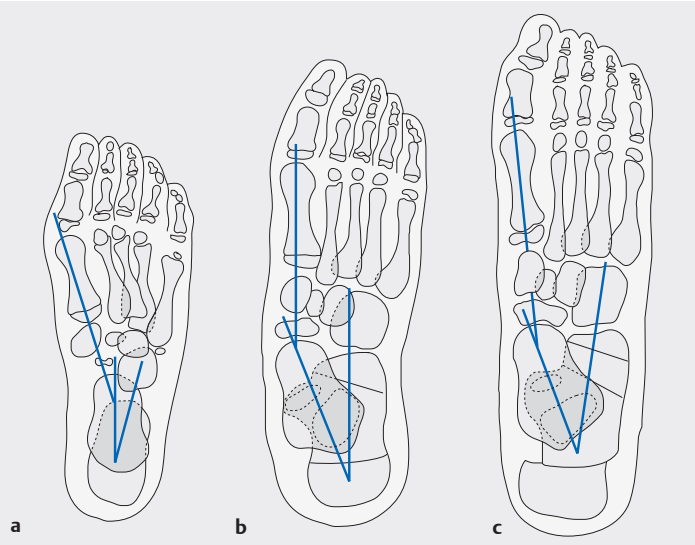

▶ **Abb. 5** Korrektur einer kindlichen Knick-Platt-Fuß-Stellung durch eine Kombination aus Kalkaneusverlängerungsosteotomie (Evans) und Kalkaneusverschiebeosteotomie (Gleich). Normalfuß (**a**), Operationsprinzip (**b** und **c**).

Dieses Dokument wurde zum persönlichen Gebrauch heruntergeladen. Vervielfältigung nur mit Zustimmung des Verlages.

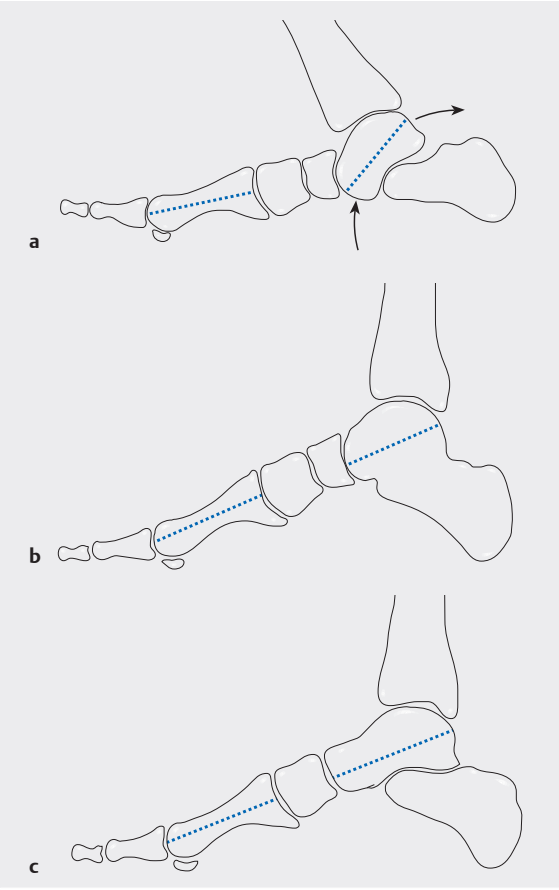

▶ **Abb. 6** Prinzip der Aufrichtung eines instabilen unteren Sprunggelenks (**a**) durch subtalare Fusion oder Talonavikulare- bzw. Chopart-Gelenk-Arthrodese (**b** und **c**).

Tipps und Tricks

- Zur Indikationsstellung sind immer Röntgenaufnahmen im Stehen erforderlich. Das Ablaufmuster der Schuhe ist ebenfalls hilfreich.
- Die Korrektur einer nach Knick-Platt-Fuß-Korrektur demaskierten Wadenmuskelverkürzung oder/und Vorfußsupination ist immer erforderlich. Ein alleiniger Weichteileingriff zur Knick-Platt-Fuß-Korrektur führt in nahezu allen Fällen zum Misserfolg. Eine etwaige Instabilität des Fußinnenrands ist zu berücksichtigen.

Häufige Fehler und Gefahren

Unzureichende Primärkorrektur, insbesondere wenn nicht alle Komponenten der Deformität berücksichtigt wurden. Die Überkorrektur in den Klumpfuß ist besonders bei der OP nach Evans oder Grice möglich und muss revidiert werden (knöchern).

Alternativmethoden

Die Orthesen- oder Orthopädieschuhtechniken sind bei leicht- und mittelgradigen Deformitäten sinnvolle Alternativmethoden zur Operation.

Nachbehandlung

4–5 Wochen Unterschenkelliegegips, anschließend für weitere 4–5 Wochen Unterschenkelgehgips, dann für 1 Jahr orthopädische Schuhe oder Unterschenkelorthesen, um einen schleichenden Korrekturverlust zu vermeiden.

Ergebnisse

Die Beurteilung der Ergebnisse muss sich am Schweregrad des Ausgangsbefunds orientieren. Stets sind allerdings die plantigrade Fußstellung, die Schmerzfreiheit und die ausreichende Beweglichkeit und Kraft im oberen Sprunggelenk zu fordern.

Verschiedene Scores (z. B. der AOFAS-Score oder der Maryland-Foot-Score) stehen zur Bewertung zur Verfügung. Sicherlich sind dynamische Methoden zur Indikationsstellung und zur Verlaufskontrolle die bessere Alternative (dynamische Pedobarografie; Ganganalyse, Videodokumentation).

Interessenkonflikt

Der Autor gibt an, dass kein Interessenkonflikt besteht.

Autorinnen/Autoren

Leonhard Döderlein
Dr. med.; vormals Orthopädische Kinderklinik am Behandlungszentrum Aschau GmbH.

Korrespondenzadresse

Dr. med. Leonhard Döderlein
Bismarckstraße 60
69198 Schriesheim
leonharddoederlein@gmx.de

Erstveröffentlichung

Ewerbeck V, Wentzensen A, Grützner PA et al., Hrsg. Standardverfahren in der operativen Orthopädie und Unfallchirurgie. 4. Aufl. Stuttgart: Thieme; 2014: 702–708

Bibliografie

DOI https://doi.org/10.1055/a-0663-3371
Orthopädie und Unfallchirurgie up2date 2019; 14: 469–472
© Georg Thieme Verlag KG Stuttgart · New York
ISSN 1611-7859

Dieses Dokument wurde zum persönlichen Gebrauch heruntergeladen. Vervielfältigung nur mit Zustimmung des Verlages.