

## Rhizarthrose

## Historische Fallserie zur Plattenarthrodese bei Rhizarthrose

Harenberg PS et al. Compression plate arthrodesis for osteoarthritis of the first carpometacarpal joint: A retrospective study of 77 cases. *Hand Surg Rehabil* 2018; 37: 48 – 55

Bei symptomatischer Arthrose des Daumensattelgelenkes (Rhizarthrose) können nach Ausreizen konservativer Behandlungen operative Verfahren erwogen werden. Dabei existieren verschiedene Möglichkeiten von arthroplastischen Eingriffen, wie die Resektion des Os trapezium, ggf. in Kombination mit einem Interponat, oder der vollständige prothetische Gelenkersatz.

Die Arthrodese, eines der frühesten chirurgischen Verfahren, ist darunter etwas aus dem Blick geraten. Eine schweizerisch-deutsche Arbeitsgruppe stellt nun Ergebnisse mit einer Kompressionsplattenarthrodese vor.

Harenberg und Kollegen haben 77 Patienten (darunter 58 Frauen) in ihre retrospektive Auswertung aufgenommen. In allen Fällen lag eine konservativ nicht mehr behandelbare Rhizarthrose vor. Zwischen 1979 und 1996 war daraufhin eine Plattenarthrodese erfolgt – in diesem Zeitraum war das in der Klinik der Autoren bei dieser Indikation die Methode der Wahl. Zwischen März und August 1999 erfolgte die letzte Nachuntersuchung, über deren Ergebnisse die Wissenschaftler nun berichten.

Das Durchschnittsalter der Patienten zum Zeitpunkt der Operation lag bei knapp 56 Jahren, die durchschnittliche Nachbeobachtungszeit bei knapp 8 Jahren (2,5 – 19,6 Jahre). Die Operateure beurteilten zum einen objektive Parameter wie Bewegungsumfang im Grundgelenk und Interphalangealgelenk, die Opponierbarkeit des Daumens sowie die grobe Kraft und die Kraft bei Schlüsselgriff und Spitzgriff. Zum anderen wurden die Patienten ausführlich zu ihrer subjektiven Einschätzung des Operationserfolgs befragt, etwa zu Schmerzen, ihrer Bewertung des ästhetischen Ergebnisses,

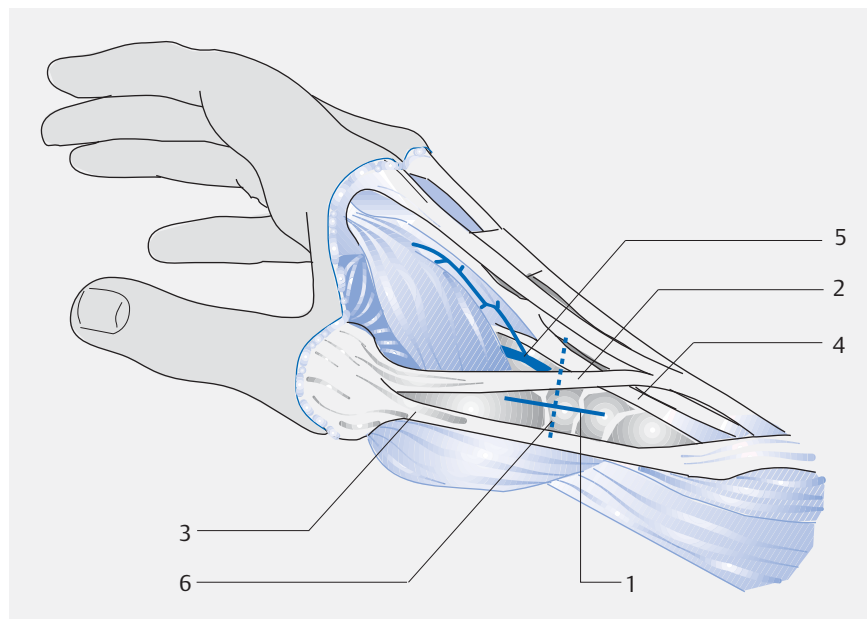
der Belastbarkeit der Hand und ihrer Gesamtzufriedenheit.

Die Auswertung ergab, jeweils im Vergleich zur nicht operierten Hand,

- eine signifikant geringere Kraft bei Grobgriff, Schlüsselgriff und Spitzgriff,
- eine signifikant geringere Radialabduktion und Palmarabduktion,
- eine signifikant geringere Beweglichkeit im Interphalangealgelenk des Daumens und
- einen ähnlichen Bewegungsumfang im Grundgelenk.

Die Opponierbarkeit des Daumens war teilweise eingeschränkt – die Berührung der Spitze des 5. Fingers war der der gesunden Seite vergleichbar möglich, die Berührung des Grundgelenks des 5. Fingers war dagegen eingeschränkt.

Die subjektive Zufriedenheit der Patienten war hoch: Insgesamt 88% von ihnen gaben an, sie würden die Operation erneut durchführen lassen. Und diese hohe Zufriedenheit bestand trotz einer relativ hohen Komplikationsrate von 26%. Diese Komplikationen umfassten ausbleibende knöcherne Heilungen (n=10), Implantatversagen (n=7), persistierende Hypästhesien (n=2) sowie Infektionen und ein chronisches regionales Schmerzsyndrom (jeweils n=1).



► Rhizarthrose, OP-Technik. Anatomische Verhältnisse und Schnittführung. 1 = Schnittführung/Inzision; 2 = Extensor-pollicis-longus-Sehne; 3 = Extensor-pollicis-brevis-Sehne; 4 = Extensor-carpi-radialis-longus-Sehne; 5 = A. radialis; 6 = alternative quere Schnittführung. (Quelle: Jung M, Martini A. OP Technik. In: Ewerbeck V, Wentzensen A, Grützner P et al., Hrsg. Standardverfahren in der operativen Orthopädie und Unfallchirurgie. 4., vollständig überarbeitete und erweiterte Auflage. Stuttgart: Thieme; 2014).

### FAZIT

Trotz der häufigen Komplikationen bleibe die Plattenarthrodese bei Arthrose des Daumensattelgelenks eine wertvolle Option, meinen die Autoren. Die Aussagekraft ihrer Daten werde allerdings durch die rein retrospektive Auswertung eingeschränkt – zukünftige prospektive Studien müssten mit einheitlichen objektiven Ergebnisparametern das Verfahren auch im Vergleich zu neueren Techniken beurteilen.

Dr. Elke Ruchalla, Bad Dürkheim