

# Neoadjuvante Therapie des Zervixkarzinoms mit dem Angiogeneseinhibitor Bevacizumab: eine monozentrische Auswertung

## Neoadjuvant Therapy of Cervical Carcinoma with the Angiogenesis Inhibitor Bevacizumab: a Single-Centre Analysis



### Autoren

Philip Junker<sup>1\*</sup>, Julian Puppe<sup>1\*</sup>, Fabinsky Thangarajah<sup>1</sup>, Christian Domröse<sup>1</sup>, Angela Cepic<sup>1</sup>, Bernd Morgenstern<sup>1</sup>, Dominik Ratiu<sup>1</sup>, Martin Hellmich<sup>2</sup>, Peter Mallmann<sup>1</sup>, Marina Wirtz<sup>1</sup>

### Institute

- 1 Uniklinik Köln, Klinik und Poliklinik für Gynäkologie und Geburtshilfe, Köln
- 2 Uniklinik Köln, Institut für Medizinische Statistik, Informatik und Epidemiologie, Köln

### Schlüsselwörter

Bevacizumab, VEGF-Antikörper, Zervixkarzinom, neoadjuvante Chemotherapie

### Key words

bevacizumab, VEGF antibody, cervical cancer, neoadjuvant chemotherapy

eingereicht 2.3.2018

revidiert 7.6.2018

akzeptiert 8.6.2018

### Bibliografie

DOI <https://doi.org/10.1055/a-0641-5588>

Geburtsh Frauenheilk 2018; 78: 768–775 © Georg Thieme Verlag KG Stuttgart · New York | ISSN 0016-5751

### Korrespondenzadresse

Dr. Julian Puppe  
Uniklinik Köln, Klinik und Poliklinik für Frauenheilkunde und Geburtshilfe  
Kerpener Straße 34, 50931 Köln  
[Julian.puppe@uk-koeln.de](mailto:Julian.puppe@uk-koeln.de)

### ZUSAMMENFASSUNG

**Einleitung** Das Zervixkarzinom ist weltweit die vierthäufigste Krebserkrankung der Frau. Die Hinzugabe des VEGF-Antikörpers Bevacizumab in Kombination mit einer platinhaltigen Chemotherapie konnte bei fortgeschrittenen Zervixkarzinomen eine Verbesserung des Gesamtüberlebens erreichen. Zum neoadjuvanten Einsatz von Bevacizumab existieren bislang keine Daten. Daher haben wir an einem Kollektiv von Zervixkarzinompatientinnen den Nutzen einer neoadjuvanten Kombinationstherapie mit Bevacizumab untersucht.

**Patienten und Methoden** Für diese retrospektive Kohortenstudie wurden 14 Patientinnen mit Zervixkarzinomen der FIGO-Stadien 1b1 bis IV ausgewertet, die eine neoadjuvante platinhaltige Chemotherapie in Kombination mit Bevacizumab erhielten. Als Vergleichskohorte wurden 16 Patientinnen eingeschlossen, die mit einer alleinigen neoadjuvanten platinhaltigen Chemotherapie therapiert wurden. Die Ansprechraten wurden mittels präoperativer klinischer Untersuchung, radiologischer Diagnostik (RECIST), dem Tumormarkerverlauf (SCC), sowie durch pathologische Aufarbeitung ermittelt.

**Ergebnisse** Es zeigte sich ein klinisches Ansprechen bei 93,8% (n = 15) der Patientinnen nach Bevacizumab-freier Therapie und bei 100% (n = 14) der Patientinnen, die zusätzlich mit Bevacizumab behandelt wurden. Die Kombinationstherapie mit Bevacizumab führte zu einer höheren Rate von klinischen Komplettremissionen (42,9 vs. 12,5%; p = 0,072) und signifikant verbesserten Reduktion der Tumorgroße ( $\Delta$  längster Durchmesser: 3,7 vs. 2,5 cm; p = 0,025). Ein Downgrading war in 100% aller mit Bevacizumab therapierten Fälle im Vergleich zur 75% im Kontrollarm zu beobachten. Die Rate an pathologischen Komplettremissionen (pCR) war nicht signifikant verändert (28,6% [n = 4] vs. 37,5% [n = 6]; p = 0,460).

**Diskussion** Insgesamt führte die Kombinationstherapie mit Bevacizumab zu einem besseren klinischen Ansprechen. Dadurch konnte häufiger die Operabilität verbessert werden. Aufgrund der kleinen Patientenkohorte sind größere prospektive Studien notwendig, um den Effekt einer neoadjuvanten Kombinationstherapie mit Bevacizumab zu validieren.

\* gleichberechtigte Autorenschaft

## ABSTRACT

**Introduction** Cervical cancer is the fourth most frequent cancer in women worldwide. Addition of the VEGF antibody bevacizumab in combination with platinum-containing chemotherapy achieved an improvement in overall survival in advanced cervical cancer. To date there are no data on neoadjuvant use of bevacizumab. We therefore studied the benefit of neoadjuvant combined therapy with bevacizumab in a group of cervical cancer patients.

**Patients and Methods** This retrospective cohort study analysed 14 patients with cervical cancer FIGO stages 1b1 to IV who received neoadjuvant platinum-containing chemotherapy in combination with bevacizumab. The comparative cohort consisted of 16 patients who were treated with neoadjuvant platinum-containing chemotherapy alone. The response rates were determined by means of preoperative clinical examination, diagnostic imaging (RECIST), changes in tumour markers (SCC) and by histopathology.

**Results** A clinical response was found in 93.8% (n = 15) of patients after bevacizumab-free therapy and in 100% (n = 14) of the patients who were treated with bevacizumab in addition. Combined therapy with bevacizumab led to a higher rate of clinical complete remission (42.9 vs. 12.5%; p = 0.072) and significantly improved the reduction in tumour size ( $\Delta$  longest diameter: 3.7 vs. 2.5 cm; p = 0.025). Downgrading was observed in 100% of all patients treated with bevacizumab compared with 75% in the control arm. The rate of pathological complete remission (pCR) was not altered significantly (28.6% [n = 4] vs. 37.5% [n = 6]; p = 0.460).

**Discussion** Overall, combined therapy with bevacizumab led to a better clinical response. Operability was therefore improved more often. Because of the small patient cohort, larger prospective studies are necessary to validate the effect of neoadjuvant combined therapy with bevacizumab.

## Einleitung

Das Zervixkarzinom ist die weltweit vierthäufigste Krebserkrankung der Frau mit einer hohen Mortalität [1]. In Deutschland erkrankten in den letzten Jahren konstant ca. 4500 Frauen pro Jahr an einem Karzinom der Cervix uteri [2]. Entsprechend der deutschen S3-Leitlinie ist bei einem frühen Zervixkarzinom die Operation weiterhin die Standardtherapie, während bei Vorliegen von mindestens 3 definierten Risikofaktoren auf eine primäre Operation verzichtet werden und eine Radiochemotherapie durchgeführt werden sollte. Bei lokal fortgeschrittenen oder metastasierten Zervixkarzinomen besteht in der Regel als Alternative zur Radiochemotherapie die Option einer primären Chemotherapie, gefolgt von einer Operation [3]. Durch eine neoadjuvante platinbasierte und intervallverkürzte Chemotherapie soll eine Verkleinerung des Tumors und dadurch eine Verbesserung der Operabilität und Reduktion der operativen Morbidität erreicht werden und das progressionsfreie- sowie das Gesamtüberleben verlängert werden [3,4]. Besonders Frauen mit einem primären Zervixkarzinom und definierten Risiken wie einer Bulky Disease oder suspektem Lymphknotenstatus können von einem neoadjuvanten Konzept profitieren. Hier wird durch die medikamentöse Chemotherapie die Wahrscheinlichkeit der Notwendigkeit einer adjuvanten Radiochemotherapie reduziert. Diesem möglichen Nutzen müssen die Risiken und Nebenwirkungen der Systemtherapie gegenübergestellt werden [5].

In den letzten Jahren konnten durch Einsatz von Bevacizumab bei verschiedenen soliden Tumorerkrankungen gute Therapieergebnisse erzielt werden [6,7]. Eine wesentliche Rolle für die gute Wirksamkeit, insbesondere bei der Behandlung des Zervixkarzinoms, spielen die im Regelfall an der Entstehung beteiligten humanen Papillomaviren [3,8]. Ihr hohes onkogenes Potenzial beruht auf einer Stimulation der Angiogenese über verschiedene Angriffspunkte [8]. Bei Bevacizumab handelt es sich um einen rekombinanten humanen monoklonalen VEGF-Antikörper, der über eine kompetitive Inhibition der VEGF-Rezeptoren die Gefäßneubil-

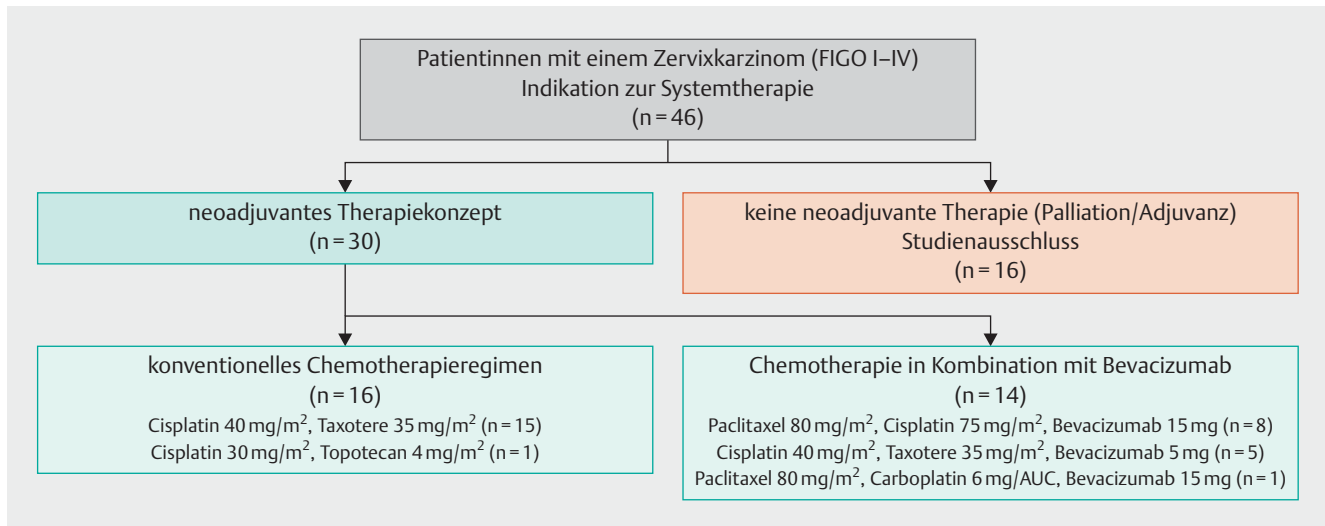
dung des Tumors hemmt [9–11]. Erste Erfahrungen im Einsatz von Bevacizumab beim fortgeschrittenen Zervixkarzinom von Monk et al. zeigten eine signifikante Verbesserung des medianen Gesamtüberlebens und progressionsfreien Überlebens [12]. Grundlage für die Zulassung von Bevacizumab beim fortgeschrittenen Zervixkarzinom war die GOG-240-Studie von Tewari et al., in der 452 Patientinnen mit rezidierten oder metastasierten Zervixkarzinomen entweder eine reine Chemotherapie (Kombination aus Paclitaxel und Cisplatin oder Paclitaxel und Topotecan) und im Vergleich dazu die Chemotherapie in Kombination mit Bevacizumab erhielten [13,14]. Hierbei konnten signifikante Verbesserungen im Bezug auf das Gesamtüberleben und progressionsfreie Überleben erzielt werden [13,14]. Auch in der Kombination von Bevacizumab mit einer konventionellen platinhaltigen Radiochemotherapie konnten gute Ergebnisse gezeigt werden [15]. Erfahrungswerte zum Einsatz von Bevacizumab in der neoadjuvanten Behandlung des Zervixkarzinoms existieren bisher nicht.

In der vorliegenden Arbeit möchten wir daher über unsere ersten klinischen Erfahrungen zur neoadjuvanten Therapie des Zervixkarzinoms mit einer platinhaltigen Chemotherapie in Kombination mit dem Angiogeneseinhibitor Bevacizumab berichten. Zusätzlich haben wir den Effekt der Hinzunahme von Bevacizumab auf die Remissionsraten und Operabilität untersucht und mit einem Bevacizumab-freien Kollektiv verglichen.

## Patienten und Methoden

### Patientenkollektiv und Therapieregime

Für diese retrospektive Kohortenstudie wurden insgesamt 46 Patientinnen mit einem histologisch gesicherten Zervixkarzinom gescreent, die in der Zeit von 2007 bis 2016 in der onkologischen Ambulanz der Klinik und Poliklinik für Frauenheilkunde und Geburtshilfe der Uniklinik Köln systemtherapeutisch behandelt wurden. 30 Patientinnen, die eine neoadjuvante platinhaltige Chemo-



► **Abb. 1** Aufbau der Kohortenstudie: Das Flussdiagramm verdeutlicht die Anzahl der für diese Studie gescreenten ( $n = 46$ ) sowie ein- und ausgeschlossenen Zervixkarzinompatientinnen ( $n = 30$ ) und beschreibt die verwendeten Therapieregime beider Therapiekohorten (NACT ± Bevacizumab).

therapie erhalten haben, wurden in die Studie eingeschlossen (► **Abb. 1**).

Vierzehn Patientinnen erhielten eine neoadjuvante Kombinationschemotherapie mit Bevacizumab. Davon bekamen 8 Patientinnen eine Kombinationstherapie aus Paclitaxel ( $80 \text{ mg/m}^2 \text{ q7}$ ), Cisplatin ( $75 \text{ mg/m}^2 \text{ q21}$ ) und Bevacizumab ( $15 \text{ mg/kg KG q21}$ ). Hierbei verabreichten wir im Durchschnitt 12 Zyklen Paclitaxel ( $80 \text{ mg/m}^2$ ), 4 Zyklen Cisplatin ( $75 \text{ mg/m}^2$ ) und 4 Zyklen Bevacizumab ( $15 \text{ mg/kg KG}$ ). Fünf Patientinnen erhielten eine Kombination aus Cisplatin ( $40 \text{ mg/m}^2 \text{ q7}$ ) Docetaxel ( $35 \text{ mg/m}^2 \text{ q7}$ ) und Bevacizumab ( $5 \text{ mg/kg KG q7}$ ). Hierbei wurden im Schnitt 8 Zyklen Cisplatin ( $40 \text{ mg/m}^2$ ), 8 Zyklen Docetaxel ( $35 \text{ mg/m}^2$ ) und 6 Zyklen Bevacizumab ( $5 \text{ mg/kg KG}$ ) verabreicht. Eine Patientin erhielt eine auswärtig begonnene Therapiekombination aus Paclitaxel ( $80 \text{ mg/m}^2 \text{ q7}$ ), Carboplatin ( $6 \text{ mg/AUC q21}$ ) und Bevacizumab ( $15 \text{ mg/kg KG q21}$ ). Die Kostenerstattung der Therapien erfolgte nach individueller Antragstellung über die betreuenden Krankenkassen.

Für die Vergleichskohorte wurden 16 Patientinnen mit einer Bevacizumab-freien Therapie ausgewertet. Hierbei erhielten 15 Frauen eine wöchentliche Therapie mit Cisplatin ( $40 \text{ mg/m}^2$ ) und Docetaxel ( $35 \text{ mg/m}^2$ ) sowie eine Patientin eine Therapie mit Cisplatin ( $30 \text{ mg/m}^2 \text{ q7}$ ) und Topotecan ( $4 \text{ mg/m}^2 \text{ q7}$ ). Im Durchschnitt erhielten die Patientinnen 8 Zyklen Cisplatin  $40 \text{ mg/m}^2$  und 8 Zyklen Docetaxel  $35 \text{ mg/m}^2$ . Im Cisplatin/Topotecan-Therapieregime wurden 8 Zyklen Cisplatin ( $30 \text{ mg/m}^2 \text{ q7}$ ) und 8 Zyklen Topotecan ( $4 \text{ mg/m}^2 \text{ q7}$ ) verabreicht.

## Untersuchungsmethoden

Alle Patientinnen durchliefen nach Beendigung der neoadjuvanten Chemotherapie eine Re-Evaluation des Tumorstatus durch die klinische Untersuchung und eine dem primären Tumorstadium angepasste Bildgebung. Ab dem Stadium FIGO IB2 wurde hierbei entsprechend der S3-Leitlinie die extrapelvine Tumoraus-

breitung mit einem CT Thorax/Abdomen und die lokoregionäre Ausbreitung mit einer Magnetresonanztomografie (MRT) des Beckens beurteilt [3]. Die radiologische Auswertung der Bildgebung erfolgte entsprechend der RECIST-Kriterien (RECIST: Response Evaluation Criteria In Solid Tumors) [16]. Ein im Vergleich zur prätherapeutischen Bildgebung nicht mehr nachweislicher Tumor wurde als klinische Komplettremission (cCR) definiert. Ein im Vergleich zum Vorbefund regredierender Tumor mit mehr als 30% Größenabnahme wurde entsprechend der RECIST-Kriterien als Partialremission (cPR) definiert. Insgesamt regredierende Befunde, die nach den RECIST-Kriterien nicht als Partialremission definiert werden konnten, wurden als Ansprechen (response) festgehalten [17]. Lag in der pathologischen Aufarbeitung der Präparate kein invasiver Tumorrest mehr vor, wurde dies als pathologische Komplettremission (pCR) dokumentiert. Bei Patientinnen mit einem Karzinom kleiner FIGO IB2 erfolgte die Re-Evaluation nach Chemotherapie nicht durch eine radiologische Bildgebung, sondern anhand einer klinisch sonografischen Untersuchung [3]. Für die Messung der Tumorgroße wurde der jeweils längste Durchmesser in cm (LD) verwendet. Die Veränderung der Tumorgroße wurde als Mittelwert der Differenzbeträge ( $\Delta\text{LD}$ ) vor und nach Therapie berechnet. Bei 7 Patientinnen im konventionellen Therapieregime und bei 1 Patientin in der Bevacizumab-therapierten Kohorte konnte kein Durchmesser anhand der vorhandenen Bildgebung bestimmt werden. Bei plattenepithelialer Tumorkomponente wurde zudem das serologische Ansprechen als Mittelwert der Veränderung des Squamous Cell Carcinoma Antigen (SCC) im Serum ( $\mu\text{g/l}$ ) vor und nach dem letzten Zyklus der neoadjuvanten Chemotherapie angegeben ( $\Delta\text{SCC}$ ). Bei 5 Patientinnen fehlten weitere Angaben zum SCC-Verlauf.

## Statistische Analysen

Eine strukturierte medizinische Datenbank wurde über verschiedene klinische Informationssysteme angelegt (ORBIS® OpenMED,

► **Tab. 1** Klinische und histopathologische Tumorcharakteristika des untersuchten Patientenkollektivs (n = 30): Vergleich der Bevacizumab-freien Therapiekohorte (NACT) mit der Bevacizumab-Kombinationstherapie (NACT + Bevacizumab).

Variable		total	NACT n (%)	NACT + Bevacizumab n (%)	p-Wert
gesamt		30	16	14	0,967
Alter			45,2	44,4	
histologischer Typ	Adenokarzinom	9	7 (43,8)	2 (14,3)	0,118
	Plattenepithelkarzinom	20	9 (56,2)	11 (78,6)	
	klarzelliges Karzinom	1	0 (0)	1 (7,1)	
Grading (G)	G2	20	11 (68,9)	9 (64,3)	1
	G3	10	5 (31,1)	5 (35,7)	
Tumorstadium (FIGO)	cT1	8	5 (31,3)	3 (21,4)	0,649
	cT2	15	9 (56,3)	6 (42,9)	
	cT3	2	0 (0)	2 (14,3)	
	cT4	5	2 (12,4)	3 (21,4)	
Nodalstatus	cN0	12	8 (50)	4 (28,6)	1
	cN+	18	8 (50)	10 (71,4)	
Metastasierung	M0	27	14 (87,5)	13 (92,9)	
	M+	3	2 (12,5)	1 (7,1)	

AGFA HealthCare NV, Cato®) und über Excel® 2010 (Microsoft Corporation, Redmond, USA) und SPSS Statistics 22 (IBM Corporation, Armonk, New York, USA) ausgewertet. Die statistische Erhebung der p-Werte erfolgte neben dem Fisher's Exact-Test auch mit dem Barnard's Test [18].

## Ergebnisse

Im Untersuchungszeitraum wurden insgesamt 30 Zervixkarzinompatientinnen mit einer neoadjuvanten platinhaltigen Chemotherapie behandelt. Davon erhielten 14 Patientinnen eine Kombinationstherapie mit Bevacizumab. Diese Kohorte wurden mit 16 Patientinnen verglichen, die ohne Bevacizumab therapiert worden sind. Die demografischen Charakteristika der Patientenkohorten sind in ► **Tab. 1** aufgeführt.

### Die Kombinationstherapie mit Bevacizumab erhöht die klinischen Ansprechraten

► **Tab. 2** zeigt die Ansprechrate nach einer neoadjuvanten Therapie im Vergleich mit oder ohne Bevacizumab. Die neoadjuvante Therapie mit Bevacizumab führte zu einem verbesserten klinischen Ansprechen (100% [n = 14] vs. 93,8% [n = 15], p = 0,442). Die Rate der klinischen Komplettremissionen war bei den mit Bevacizumab behandelten Patientinnen höher. Hier war ein statistischer Trend zugunsten der Kombinationstherapie mit Bevacizumab erkennbar (42,9% [n = 6/14] vs. 12,5% [n = 2/16]; p = 0,072). Eine klinische Komplettremission konnte in der Bevacizumab-freien Kohorte bis zum Stadium FIGO IIb erreicht werden, während in der Bevacizumab-therapierten Kohorte eine klinische Komplettremission auch in höheren Stadien beobachtet werden konnte (► **Abb. 3**). Die histopathologischen Untersuchungen an den Operationspräparaten ergaben ein Downgrading, im Sinne

einer positiven Veränderung des Tumorstadiums, in 100% (n = 14) aller mit Bevacizumab therapierten Patientinnen. Bei den konventionell therapierten Patientinnen lag der Anteil bei 75% (n = 12/16; p = 0,103). Die Rate an pathologischen Komplettremissionen (pCR) war nicht signifikant verändert (28,6% [n = 4] vs. 37,5% [n = 6]; p = 0,460) (► **Tab. 2**). Allerdings konnte durch die Hinzunahme von Bevacizumab in einem Fall eine pCR auch im Stadium FIGO IV erreicht werden. In diesem Fall lag ein primär hepatisch und lymphogen metastasiertes Plattenepithelkarzinom der Zervix vor. Demgegenüber konnte nach konventioneller Therapie eine pCR nur bis zum Stadium FIGO IIb beobachtet werden. Eine R0-Resektion konnte bei allen mit Bevacizumab behandelten Patientinnen erreicht werden (100% [n = 14/14] vs. 87,5% [n = 14/16]; p = 1,0).

### Die Hinzunahme von Bevacizumab verbessert signifikant die Tumorreduktion

Bei einem Großteil der Patientinnen (22/30) konnte die prä- und posttherapeutische Tumorgröße durch die Bildgebung (MRT, CT) nach RECIST-Kriterien (längster Durchmesser – LD) objektiviert werden. Hier konnte eine signifikant bessere Tumorreduktion durch eine Bevacizumab-Kombinationstherapie erreicht werden (p = 0,025, ► **Abb. 2** und **3**).

Insbesondere bei den großen Karzinomen zeigte sich vor Beginn einer Therapie auch ein deutlich erhöhter SCC-Wert im Serum. Obwohl der deutliche Abfall des erhöhten SCC-Wertes im Serum bei großen Zervixkarzinomen in unserer Erhebung nicht statistisch signifikant war, ( $\Delta$ SCC: 7,4 vs. 8,3  $\mu$ g/l; p = 0,978), konnten wir Remissionen aufzeigen, die sich auch serologisch bestätigt fanden. Exemplarisch zeigte sich bei einer Patientin im Stadium IIIb (Patientin 22, ► **Tab. 3**) mit einer Bevacizumab-Kombinationstherapie eine Abnahme des SCC von initial 21,4  $\mu$ g/l auf

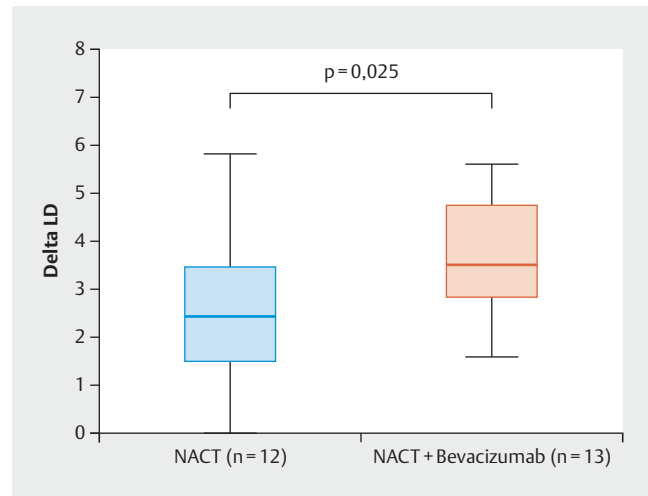
1,5 µg/l und eine Reduktion der Tumorgöße (LD) von initial 5,6 auf 0 cm, im Sinne einer klinischen Komplettremission.

### Keine therapielimitierenden Nebenwirkungen durch die zusätzliche Gabe von Bevacizumab

In unserer Kohorte zeigten sich unter der Kombinationstherapie mit Bevacizumab insgesamt keine therapielimitierenden Nebenwirkungen (► Tab. 3). Die überwiegende Anzahl der Patientinnen wiesen unter der laufenden Kombinationschemotherapie Blutbildveränderungen auf. Ebenso häufig kam es unter der Therapie zu Fatigue und Erschöpfungszuständen. Eine Patientin zeigte eine Fatigue im Stadium III und musste stationär supportiv behandelt werden, der Anschlusszyklus konnte aber ohne Verzögerung appliziert werden. In der gesamten Kohorte konnten keine Fistelbildung oder thromboembolische Ereignisse nachgewiesen werden. 57% aller Frauen wiesen unter der laufenden Therapie eine Proteinurie Grad I und II auf. Vergleichbar häufig kam es zu hypertensiven Veränderungen. Eine Patientin wies bei präexistentem Hypertonus eine Exazerbation der Blutdruckwerte unter Bevacizumab auf CTC Grad III auf. Unter einer antihypertensiven Therapie konnte die Chemotherapie mit Bevacizumab fortgesetzt werden.

## Diskussion

Ziel dieser retrospektiven Analyse war es, den Effekt von Bevacizumab in Kombination mit einer neoadjuvanten Chemotherapie beim Zervixkarzinom zu untersuchen. Wir konnten in unserem Kollektiv beobachten, dass eine neoadjuvante Chemotherapie



► **Abb. 2** Boxplot-Diagramm zeigt eine bessere Tumorreduktion durch die Addition von Bevacizumab ( $\Delta$ LD in cm =  $2,5 \pm 1,6$  vs.  $3,7 \pm 1,2$ ;  $p = 0,025$ ). Fisher's Exact-Test mit einem Signifikanzniveau von  $\alpha = 0,05$ .

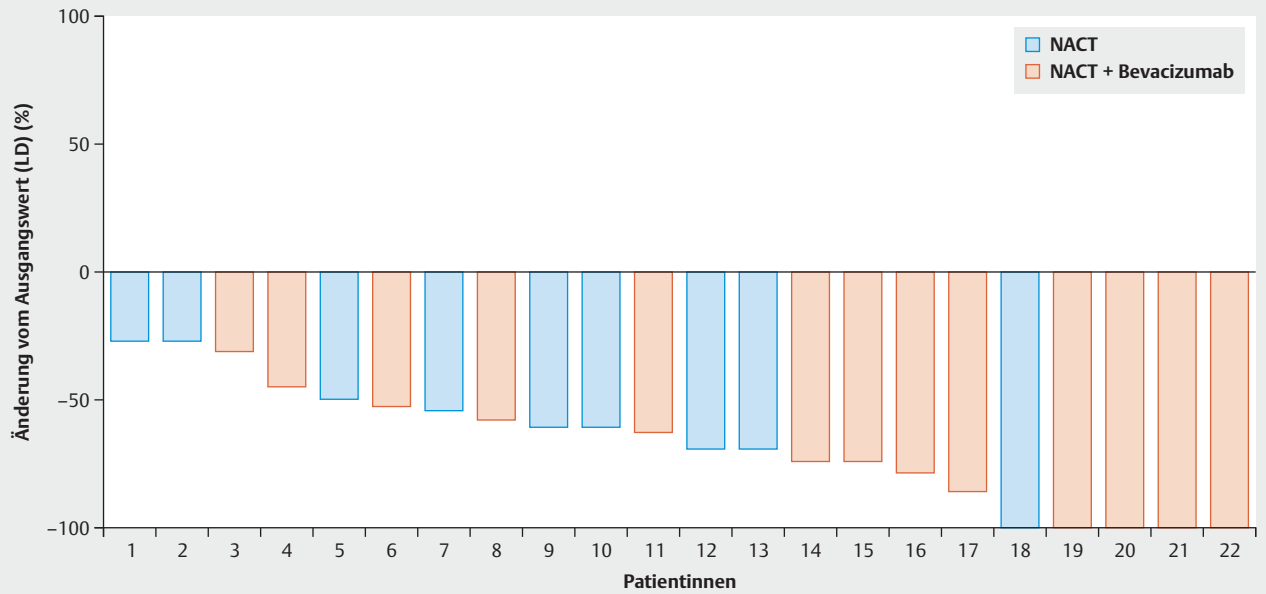
mit Bevacizumab die Tumorreduktion signifikant verbessern kann und dadurch möglicherweise erhöhte Ansprechraten erreicht werden können.

Auch wenn beim Gesamtansprechen kein signifikanter Unterschied messbar war ( $p = 1,000$ ), konnten wir bei der Rate an klinischen Komplettremissionen einen Trend zugunsten der Bevacizumab

► **Tab. 2** Ansprechraten und Verlaufparameter in Abhängigkeit einer neoadjuvanten Therapie mit oder ohne Bevacizumab (NACT ± Bevacizumab). Die Veränderung der Tumorgöße und der SCC-Verlauf wurden als Mittelwert der Differenzbeträge ( $\Delta$ LD/ $\Delta$ SCC) vor und nach Therapie berechnet.

Variable		NACT n (%)	NACT + Bevacizumab n (%)	p-Wert
gesamt	30	16	14	0,917
Response	nein	1 (6,3)	0 (0)	1,000
	ja	15 (93,7)	14 (100)	
cPR	nein	4 (25)	6 (42,9)	0,442
	ja	12 (75)	8 (57,1)	
cCR	nein	14 (87,5)	8 (57,1)	0,072
	ja	2 (12,5)	6 (42,9)	
pCR	nein	10 (62,5)	10 (71,4)	0,460
	ja	6 (37,5)	4 (28,6)	
Downgrading	nein	4 (25)	0 (0)	0,103
	ja	12 (75)	14 (100)	
R0-Resektion	nein	2 (12,5)	0 (0)	1,000
	ja	14 (87,5)	14 (100)	
$\Delta$ LD (cm)		2,5	3,7	0,025
$\Delta$ SCC (µg/l)		8,3	7,4	0,978

cPR: Partialremission; cCR: klinische Komplettremission; pCR: pathologische Komplettremission; LD: längster Durchmesser in cm; SCC: Squamous Cell Carcinoma Antigen im Serum (µg/l)



FIGO	2b	2b	3b	4	1b1	1b2	1b2	2b	2b	2b	1b1	2b	2b	4	2b	2b	1b2	1b1	2b	2b	2b	3b	
Ansprechen	+	+	+	+	+	+	+	+	+	+	+	+	+	+	+	+	+	+	+	+	+	+	+
cPR	+	+	+	+	+	+	+	+	+	+	+	+	+	+	+	+	+	-	-	-	-	-	-
cCR	-	-	-	-	-	-	-	-	-	-	-	-	-	-	-	-	-	+	+	+	+	+	+
pCR	-	-	N+	-	+	-	-	-	-	+	-	-	-	-	-	+	+	+	+	-	-	-	N+

► **Abb. 3** Der Waterfall Plot zeigt die Veränderung der Tumorgroße (LD) in Prozent vor und nach der Behandlung mit/ohne Bevacizumab. In der Tabelle werden die dazugehörigen Ansprechraten und Tumorstadien angezeigt. Bei 7/16 Patienten in der konventionellen Gruppe und 1/14 Patienten in der Bevacizumabgruppe fehlten die Angaben zur posttherapeutischen Tumorgroße und wurden dementsprechend exkludiert (Abkürzungen: cPR: Partialremission; cCR: klinische Komplettremission; pCR: pathologische Komplettremission).

► **Tab. 3** Auflistung der registrierten Nebenwirkungen nach einer Bevacizumab-Kombinationstherapie. Die Klassifikation erfolgte nach CTCAE (Common Terminology Criteria for Adverse Events).

	Patienten (n = 14)			
	keine n (%)	Grad I n (%)	Grad II n (%)	Grad III n (%)
Anämie	2 (14)	9 (64)	3 (21)	0 (0)
Neutropenie	3 (21)	4 (29)	7 (50)	0 (0)
Thrombopenie	7 (50)	5 (36)	2 (14)	0 (0)
Diarrhö	9 (64)	5 (36)	0 (0)	0 (0)
Mukositis	3 (21)	9 (64)	2 (14)	0 (0)
Fisteln/Perforationen	0 (0)	0 (0)	0 (0)	0 (0)
Hypertonie	3 (21)	5 (36)	5 (36)	1 (7)
Proteinurie	6 (43)	3 (21)	5 (36)	0 (0)
thromboemb. Ereignisse	0 (0)	0 (0)	0 (0)	0 (0)
Fatigue	0 (0)	7 (50)	6 (43)	1 (7)

zumab-Kohorte ( $p = 0,072$ ) aufzeigen. Eine ähnliche Beobachtung konnte in der GOG-240-Studie gemacht werden. Hier wurden höhere Ansprechraten von 50% im Cisplatin-Paclitaxel-Bevacizumab-Arm im Vergleich zu 45% im Cisplatin-Paclitaxel-Arm erreicht, allerdings war der Unterschied auch nicht signifikant ( $p = 0,51$ ) [13]. Die pathologische Komplettremission scheint einen relevanten Einfluss auf das Gesamtüberleben sowie das progressionsfreie Überleben zu haben [19, 20]. Daher haben wir auch die Rate an pathologischen Komplettremissionen (pCR) untersucht, konnten aber in der Bevacizumab-Kohorte keine signifikante Verbesserung erzielen. Dieser nicht signifikante Unterschied ist möglicherweise auf die kleine Patientenkohorte zurückzuführen. Zudem muss man anmerken, dass in der Bevacizumab-Kohorte mehr Patientinnen enthalten waren, die eine fortgeschrittene Erkrankung hatten (cT3/cT4-Karzinome;  $n = 5$ ), bei denen eine pathologische Komplettremission schwieriger zu erreichen ist.

Alle mit Bevacizumab therapierten Patienten konnten R0 operiert werden. Zudem ließ sich bei allen ein Downgrading feststellen. Somit könnte durch die Hinzunahme von Bevacizumab gegebenenfalls eine bessere Operabilität besonders großer und primär inoperabler Tumore erreicht werden. Weitere prospektive Untersuchungen sollten den prädiktiven Wert der Tumorgroße bei einer Bevacizumab-Behandlung überprüfen.

Der signifikant stärkere Antitumoreffekt durch die Hinzunahme von Bevacizumab auf die Tumorgroße ( $p = 0,025$ ) lässt sich anhand von pathophysiologischen Vorgängen erklären. Die Proliferation neuer Blutgefäße spielt für das Wachstum eines Tumors bekanntermaßen eine entscheidende Rolle [21]. Die VEGF-Expression und die mikrovaskuläre Dichte sind Surrogatmarker der Angiogenese und die mikrovaskuläre Dichte korreliert mit der Expression von VEGF [22]. Eine hohe mikrovaskuläre Dichte konnte bereits als ungünstiger Prognosemarker für den Krankheitsverlauf identifiziert werden [23]. Saijo et al. zeigten 2015, dass bei Plattenepithelkarzinomen insbesondere in den fortgeschrittenen Stadien und bei den Adenokarzinomen stadienübergreifend eine hohe mikrovaskuläre Dichte vorlag [24]. Diese vermehrte Gefäßdichte ermöglicht vermutlich eine bessere lokale Wirksamkeit der Chemotherapien und durch erhöhte Oxygenierung ein besseres Ansprechen der Strahlenbehandlung [25]. Die Rationale für eine neoadjuvante Therapie mit Bevacizumab liegt hier begründet. Lee et al. konnten bereits eine signifikante Korrelation zwischen der Abnahme der Tumorgroße und dem Abfall des SCC nach einer Radiotherapie des Zervixkarzinom aufzeigen [26]. Diese Beobachtung konnten wir in unserem mit Bevacizumab behandeltem Kollektiv ansatzweise bestätigen.

Ein Schwachpunkt dieser Erhebung war die geringe Patientenzahl sowie das inhomogene Patientenkollektiv. Alle Patientinnen erhielten eine platinhaltige Chemotherapie mit oder ohne Bevacizumab, waren bezüglich Dosierung und Therapiezyklen aber nicht einheitlich. Trotzdem konnte ein signifikanter Effekt auf die Tumorgroße und ein Trend bei den klinischen Ansprechraten durch die Hinzunahme von Bevacizumab beobachtet werden, was auf einen entsprechenden Therapieeffekt schließen lässt. Die Beurteilung des Resektionsstatus sowie der klinischen Ansprechraten könnte durch die subjektive Beurteilung und Interobserver-Variabilität beeinflusst worden sein. Um diesen Störfaktor zu reduzieren, wurden die Veränderung der Tumorgroße und Ansprechraten

bei den radiologisch reevaluierten Patientinnen nach RECIST-Kriterien analysiert.

Das Nebenwirkungsprofil von Bevacizumab umfasst insbesondere Hypertonien und Proteinurien [27]. Analog zu den Erfahrungen der GOG-240-Studie zeigten sich bei unseren Patientinnen Bevacizumab-assoziierte Nebenwirkungen, die gut zu behandeln waren und nicht zum Abbruch der Therapie führten [13].

## Schlussfolgerung

Insgesamt führte die Kombinationstherapie mit Bevacizumab zu einem besseren klinischen Ansprechen und einer verbesserten Operabilität. Die Ergebnisse sind aufgrund der kleinen Fallzahlen vorsichtig zu interpretieren, ermutigen aber zu weiteren prospektiven Studien, um den Therapieerfolg mit einer neoadjuvanten Bevacizumab-Kombinationstherapie zu validieren.

## Interessenkonflikt

Die Autoren geben an, dass kein Interessenkonflikt besteht.

## Literatur

- [1] Ferlay J, Soerjomataram I, Dikshit R et al. Cancer incidence and mortality worldwide: Sources, methods and major patterns in GLOBOCAN 2012: Globocan 2012. *Int J Cancer* 2015; 136: E359–E386
- [2] Robert-Koch Institut. Krebs in Deutschland. Zentrum für Krebsregisterdaten des Robert-Koch-Institut. 3.16 Gebärmutterhals. 2016. Online: [https://www.krebsdaten.de/Krebs/DE/Content/Publikationen/Krebs\\_in\\_Deutschland/kid\\_2017/kid\\_2017\\_c53\\_gebaermutterhals.pdf;jsessionid=1871430DA6305EC0F3DCFC3A8675578.2\\_cid290?\\_\\_blob=publicationFile](https://www.krebsdaten.de/Krebs/DE/Content/Publikationen/Krebs_in_Deutschland/kid_2017/kid_2017_c53_gebaermutterhals.pdf;jsessionid=1871430DA6305EC0F3DCFC3A8675578.2_cid290?__blob=publicationFile); Stand: 05.06.2018
- [3] Beckmann M, Mallmann P. S3-Leitlinie Diagnostik, Therapie und Nachsorge der Patientin mit Zervixkarzinom Version 1. – September 2014. Online: [https://www.awmf.org/uploads/tx\\_szleitlinien/032-0330LI\\_S3\\_Zervixkarzinom\\_2014-10.pdf](https://www.awmf.org/uploads/tx_szleitlinien/032-0330LI_S3_Zervixkarzinom_2014-10.pdf); Stand: 05.06.2018
- [4] Rydzewska L, Tierney J, Vale CL et al. Neoadjuvant chemotherapy plus surgery versus surgery for cervical cancer. *Cochrane Database Syst Rev* 2010; (4): CD007406
- [5] Kim HS, Sardi JE, Katsumata N et al. Efficacy of neoadjuvant chemotherapy in patients with FIGO stage IB1 to IIA cervical cancer: an international collaborative meta-analysis. *Eur J Surg Oncol* 2013; 39: 115–124
- [6] Jackson MW, Rusthoven CG, Fisher CM et al. Clinical potential of bevacizumab in the treatment of metastatic and locally advanced cervical cancer: current evidence. *Oncotargets Ther* 2014; 7: 751–759
- [7] Carmeliet P. VEGF as a key mediator of angiogenesis in cancer. *Oncology* 2005; 69 (Suppl. 3): 4–10
- [8] Vici P, Mariani L, Pizzuti L et al. Emerging biological treatments for uterine cervical carcinoma. *J Cancer* 2014; 5: 86–97
- [9] Goel S, Wong AH, Jain RK. Vascular normalization as a therapeutic strategy for malignant and nonmalignant disease. *Cold Spring Harb Perspect Med* 2012; (3): a006486. doi:10.1101/cshperspect.a006486
- [10] Beckmann M. Bevacizumab beim fortgeschrittenen Zervixkarzinom: erste zielgerichtete Therapie mit signifikantem Überlebensvorteil bei fortgeschrittenem Zervixkarzinom. *Thieme Drug Report*. Stuttgart: Thieme; 2015
- [11] Yuan F, Chen Y, Dellian M et al. Time-dependent vascular regression and permeability changes in established human tumor xenografts induced by an anti-vascular endothelial growth factor/vascular permeability factor antibody. *Proc Natl Acad Sci U S A* 1996; 93: 14765–14770

- [12] Monk BJ, Sill MW, Burger RA et al. Phase II trial of bevacizumab in the treatment of persistent or recurrent squamous cell carcinoma of the cervix: a gynecologic oncology group study. *J Clin Oncol* 2009; 27: 1069–1074
- [13] Tewari KS, Sill MW, Long HJ et al. Improved survival with bevacizumab in advanced cervical cancer. *N Engl J Med* 2014; 370: 734–743
- [14] Tewari K, Sill M, Penson R et al. LBA26 ESMO 2014: Final Overall Survival Analysis of the Phase III Randomised Trial of Chemotherapy With and Without Bevacizumab for Advanced Cervical Cancer: A NRG Oncology-Gynecologic Oncology Group Study. *Ann Oncol* 2014. doi:10.1093/annonc/mdu438.27
- [15] Schefter T, Winter K, Kwon JS et al. RTOG 0417: efficacy of bevacizumab in combination with definitive radiation therapy and cisplatin chemotherapy in untreated patients with locally advanced cervical carcinoma. *Int J Radiat Oncol Biol Phys* 2014; 88: 101–105
- [16] Therasse P, Arbuck SG, Eisenhauer EA et al. New guidelines to evaluate the response to treatment in solid tumors. European Organization for Research and Treatment of Cancer, National Cancer Institute of the United States, National Cancer Institute of Canada. *J Natl Cancer Inst* 2000; 92: 205–216
- [17] Eisenhauer EA, Therasse P, Bogaerts J et al. New response evaluation criteria in solid tumours: revised RECIST guideline (version 1.1). *Eur J Cancer* 2009; 45: 228–247
- [18] Barnard GA. A New Test for  $2 \times 2$  Tables. *Nature* 1945; 156: 783–784
- [19] Beskow C, Agren-Cronqvist AK, Granath F et al. Pathologic complete remission after preoperative intracavitary radiotherapy of cervical cancer stage Ib and IIa is a strong prognostic factor for long-term survival: analysis of the Radiumhemmet data 1989-1991. *Int J Gynecol Cancer* 2002; 12: 158–170
- [20] Kong S, Huang K, Zeng C et al. The association between short-term response and long-term survival for cervical cancer patients undergoing neoadjuvant chemotherapy: a system review and meta-analysis. *Sci Rep* 2018. doi:10.1038/s41598-018-19948-0
- [21] Folkman J, Watson K, Ingber D et al. Induction of angiogenesis during the transition from hyperplasia to neoplasia. *Nature* 1989; 339: 58–61
- [22] Tokumo K, Kodama J, Seki N et al. Different angiogenic pathways in human cervical cancers. *Gynecol Oncol* 1998; 68: 38–44
- [23] Cooper RA, Wilks DP, Logue JP et al. High tumor angiogenesis is associated with poorer survival in carcinoma of the cervix treated with radiotherapy. *Clin Cancer Res* 1998; 4: 2795–2800
- [24] Saijo Y, Furumoto H, Yoshida K et al. Clinical Significance of Vascular Endothelial Growth Factor Expression and Microvessel Density in Invasive Cervical Cancer. *J Med Invest* 2015; 62: 154–160
- [25] Randall LM, Monk BJ, Darcy KM et al. Markers of angiogenesis in high-risk, early-stage cervical cancer: A Gynecologic Oncology Group study. *Gynecol Oncol* 2009; 112: 583–589
- [26] Lee KC, Kim HJ, Sung K et al. The Predictive Value of Tumor Size, Volume, and Markers During Radiation Therapy in Patients With Cervical Cancer. *Int J Gynecol Cancer* 2017; 27: 123–130
- [27] Fachinformation Avastin®. Juni 2017