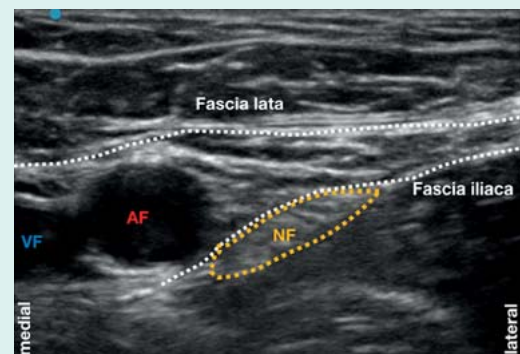


ERRATUM**Periphere Regionalanästhesie ohne
Komplikationen – Ein Traum wird wahr?!**

Wiesmann T, Döffert J, Steinfeldt T. Anästhesiol
Intensivmed Notfallmed Schmerzther 2018; 53:
252–268. doi:10.1055/s-0043-104664

Im oben genannten Artikel ist in ► **Abb. 3b** ein Fehler aufgetreten: Der N. femoralis wurde falsch eingezeichnet. Die korrekte Abbildung finden Sie im Folgenden.



► **Abb. 3b** Klassischer Blockadeort des N. femoralis in der Nähe des Leistenbandes. Verdeutlichung der anatomischen Strukturen. VF: V. femoralis, AF: A. femoralis, NF: N. femoralis.