Thieme

Subependymome – Charakteristika einer „leave me alone“-Läsion

Case series und Literaturübersicht

Subependymomas – Characteristics of a “Leave me Alone” Lesion

Case Series and Literature Overview

Autoren

Sara Kammerer[1], Monika Mueller-Eschner[1], Arne Lauer[1], Anna-Luisa Luger[2], Johanna Quick-Weller[3], Kea Franz[3], Patrick Harter[4], Joachim Berkefeld[1], Marlies Wagner[1]

Institute

1 Goethe-University, Institute for Neuroradiology, Frankfurt, Germany
2 Goethe-University, Department of Neurology, Frankfurt, Germany
3 Goethe-University, Department of Neurosurgery, Frankfurt, Germany
4 Edinger Institute, Goethe University, Department of Neurology, Frankfurt, Germany

Key words

subependymom, subependymoma mri, subependymome review, MR-imaging

eingereicht 20.09.2017
akzeptiert 14.01.2018

Bibliografie

DOI https://doi.org/10.1055/a-0576-1028
Online-Publikation: 18.6.2018
Fortschr Röntgenstr 2018; 190: 955–966
© Georg Thieme Verlag KG, Stuttgart · New York
ISSN 1438-9029

Korrespondenzadresse

Dr. Sara Kammerer
Klinikum der Johann-Wolfgang-Goethe-Universität Frankfurt, Institut für Neuroradiologie, Schleusenweg 2–16, 60528 Frankfurt am Main, Germany
Tel.: ++ 49/69/63 01 54 62
Sara.Kammerer@kgu.de

ZUSAMMENFASSUNG

Ziel Intrakranielle Subependymome sind seltene, meist asymptomatische Tumore, die oft als Zufallsbefund auffallen und in der Literatur wahrscheinlich aus diesem Grund wenig Beachtung finden. In der WHO-Klassifikation der Tumoren des zentralen Nervensystems mit Grad I als benigne klassifiziert, nehmen sie gegenüber den übrigen ependymalen Tumoren eine Sonderstellung ein. Tumorrezidive sind eine Rarität; spinale Abtropfmetastasen kommen nicht vor. Während ätiologische, pathologische und therapeutische Charakteristika seit Jahrzehnten Gegenstand einiger Publikationen und mittlerweile gut untersucht sind, findet der bildmorphologische Aspekt deutlich weniger Beachtung.

Material und Methode Retrospektive Analyse unseres relativ großen institutseigenen Kollektivs von 33 Patienten mit Subependymom einschließlich 4 Patienten mit einer Mischform aus Subependymomen mit ependymalen Zellanteilen hinsichtlich bildgebender und klinischer Aspekte und Bezug auf eine aktuelle Literaturübersicht.

Ergebnisse Subependymome weisen typische bildmorphologische Charakteristika auf, die sie von Tumoren anderer Entität, nicht aber der seltenen Sonderform eines histopathologischen Mischbildes aus Subependymom- und Ependymomanteilen, unterscheiden.

Schlussfolgerung Bildmorphologische Eigenschaften der Subependymome und Differentialdiagnosen zu kennen ist von besonderer Bedeutung, um je nach Entität zwischen Verlaufskontrollen, einer zeitnahen invasiven Abklärung und gegebenenfalls Resektion entscheiden zu können.

Kernaussagen:

- Subependymome weisen typische, gegenüber anderen Tumorentitäten klar abgrenzbare bildgebende Charakteristika auf.
- Vermehrtes Auftreten bei Männern mittleren/ höheren Alters, häufigste Lokalisation im 4.Ventrikel.
- Symptomatische Subependymome, häufig im Seitenventrikel lokalisiert, fallen meist durch einen Hydrocephalus auf.
- Die bildmorphologische Differenzierung eines gemischten Subependymoms mit ependymalen Zellanteilen ist nicht möglich.
- Die radiologische Abgrenzung gegenüber anderen Entitäten ist von Bedeutung für das Procedere.

Zitierweise

- Kammerer S, Mueller-Eschner M, Lauer A et al. Subependymomas – Characteristics of a “Leave me Alone” Lesion. Fortschr Röntgenstr 2018; 190: 955–966

This document was downloaded for personal use only. Unauthorized distribution is strictly prohibited.

ABSTRACT

Purpose Intracranial subependymomas are rare, mostly asymptomatic tumours, which are often found incidentally and therefore did not receive much attention in previous literature. By being classified as benign grade I in the WHO classification of tumours of the central nervous system, they are given a special status compared to the other ependymal tumours. Tumor recurrences are a rarity, spinal "drop metastases" do not occur. While etiological, pathological and therapeutic characteristics have been subject of several publications over the last few decades and have meanwhile been well studied, the imaging characteristics are much less well received.

Material and method Retrospective analysis of our relatively large group of 33 patients with subependymoma, including 4 patients with a mixture of subependymomas with ependymal cell fractions in terms of imaging and clinical aspects and with reference to a current literature review.

Results Subependymomas have typical image morphologic characteristics that differentiate them from tumors of other entities, however, the rare subgroup of histopathological mixtures of subependymomas with ependymal cell fractions has no distinctly different imaging properties.

Conclusions Knowing the imaging characteristics of subpendymoma and their differential diagnoses is of particular importance in order to be able to decide between the necessity of follow-up controls, an early invasive diagnosis or, depending on the entity, tumor resection.

Hintergrund

Den Autoren sind keine größeren Fallserien zu bildmorphologischen Charakteristika von Subependymomen bekannt. Während ätiologische, pathologische und therapeutische Charakteristika seit Jahrzehnten Gegenstand einiger Publikationen und mittlerweile gut untersucht sind, findet der bildmorphologische Aspekt deutlich weniger Beachtung [1 – 3].

Einleitung

Subependymome sind mit weltweit etwa 0,2 – 0,7 % aller intrakraniellen Tumore eine seltene, gutartige, nicht invasiv wachsende Entität mit ependymalem Ursprung [1, 3, 4]. Die wahre Inzidenz bleibt unklar, da Subependymome meist asymptomatisch sind und meist als Zufallsbefunde bei der Autopsie oder Bildgebung auffallen. Seit der ersten Beschreibung durch Scheinker im Jahr 1945 [5] gibt es nur wenige Fallserien mit meist kleinen Kollektiven [2, 6 – 9]. Als Ursprung des Tumorwachstums ist neben dem mit etwa 56 – 60 % deutlich häufiger zu beobachtendem Auftreten von Subependymomen des 4. Ventrikels auch mit etwa 30 – 40 % ein Wachstum am Seitenventrikel zu beobachten [2], seltener auch spinal [4]. Das Auftreten ist bei Männern im mittleren und höheren Lebensalter deutlich häufiger zu beobachten. Klinische Symptome infolge des Liquoraufstaus korrespondieren mit der Tumorlokalisation, eine klinische Manifestation ist bei Tumoren im 4. Ventrikel seltener, verglichen mit Tumoren in den Seitenventrikeln, da es hier häufiger zu einem Liquoraufstau oder Anfällen kommen kann [2, 10]. Tumorrezidive sind eine ausgesprochene Rarität [11], spinale Abtropfmetastasen sind nicht beschrieben [11].

Jedoch gibt es, wie bereits 1978 von Scheitauer zum ersten Mal beschrieben, eine nur selten Beachtung findende Sonderform eines gemischten Tumors mit Zellverbänden eines Subependymoms wie auch Ependymoms – und damit bildmorphologisch „typische" Subependymome mit möglicher, für Subependymome untypischer Wachstumstendenz [1].

Material und Methoden

Patienten und Technik

Diese retrospektive Untersuchung wurde von der lokalen Ethikkommission genehmigt. Nach institutsinterner Datenbankrecherche unter dem Stichwort „Subependymom" wurden alle passenden MRT- und CT-Untersuchungen zwischen Januar 2009 und Januar 2017 eingeschlossen, bei denen Subependymome bilmorphologisch vermutet wurden. Dies entsprach 33 Patienten, von denen 22 männlich und 11 weiblich waren. Der Mittelwert des Alters betrug 58,6 Jahre (29 – 86 Jahre). Alle Untersuchungen wurden nach klinischer Indikation und nach schriftlicher Einverständniserklärung an einem 3.0T-Magnetresonanztomografen (MRT; Magnetom Verio, Siemens Healthcare, Erlangen, Deutschland) oder einem 1.5T-MRT (Intera Achieva, Philips Medical Systems, Eindhoven, Niederlande) entsprechend eines klinisch etablierten Untersuchungsprotokolls inklusive mindestens axialer T2-gewichteter (w), FLAIR, T1w, T1w nach intravenöser Kontrastmittelgabe, T2*w, DWI/ADC und koronarer T1w nach intravenöser Kontrastmittelgabe, durchgeführt. Das Kontrastmittel wurde in einer gewichtsadaptierten Standarddosis (0,1 ml/kg KG eines 0,1 molaren gadoliniumhaltigen Kontrastmittels) intravenös verabreicht (Gadovist, Bayer Schering). Die Morphologie, das Signal- und Kontrastmittelverhalten bei Erstdiagnose sowie – bei Vorhandensein von Verlaufskontrollen – ein mögliches Wachstum der Tumore wurde von zwei erfahrenen Neuroradiologen konsensuell beschrieben.

Ergebnisse

Tumorentitäten

Die Ätiologie von 10 Tumoren wurde histologisch gesichert; hiervon waren 6 Subependymome und 4 Zwischenformen zwischen Ependymom und Subependymom.

Bei 23 Tumoren wurde aufgrund des Zufallsbefundes ein abwartendes Verhalten mit bildgebenden Kontrollen gewählt.

This document was downloaded for personal use only. Unauthorized distribution is strictly prohibited.

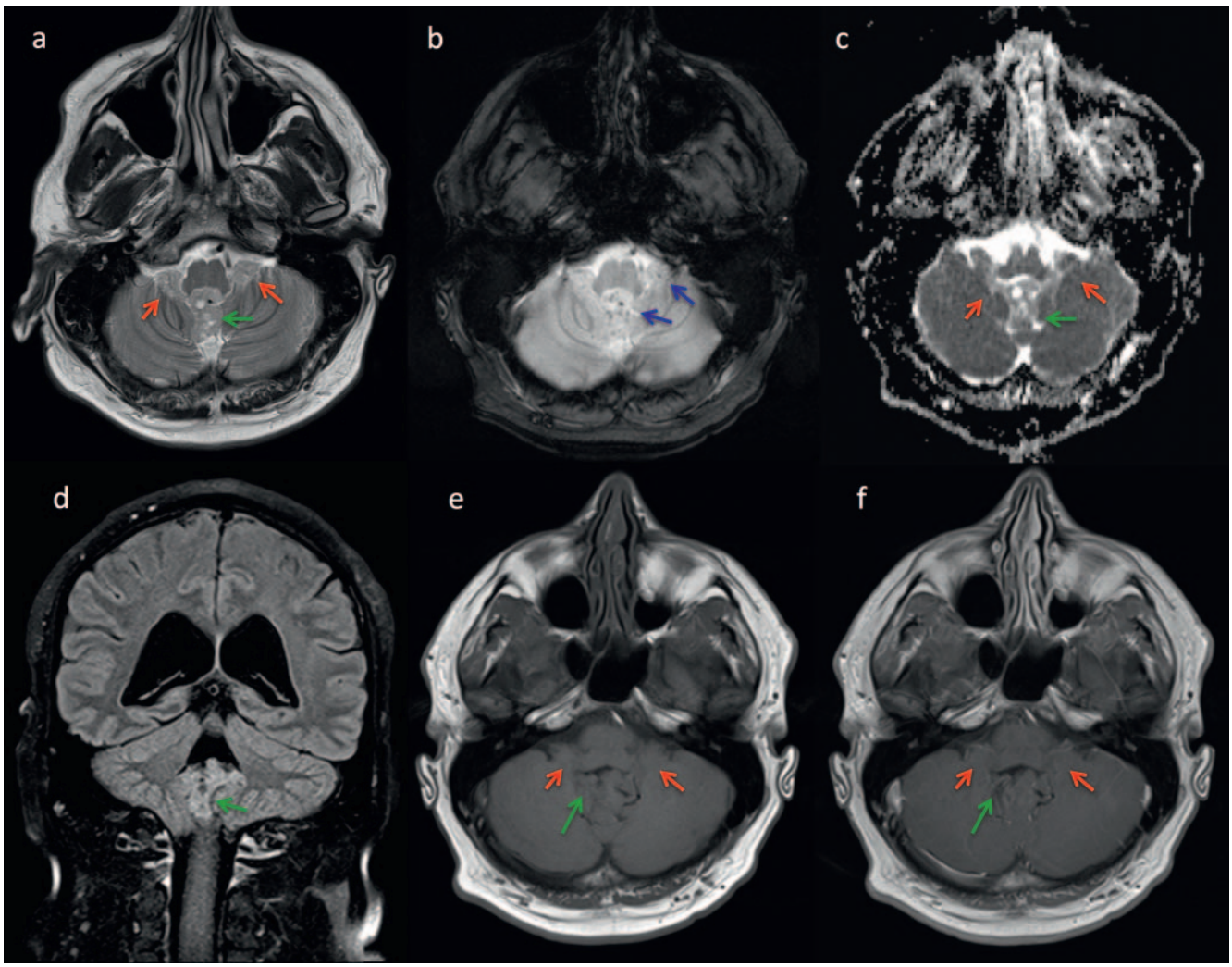

▶ **Abb. 1** Infratentorielles Subependymom **a-f**: Bildmorphologisch typisches infratentorielles Subependymom im 4. Ventrikel mit Tumorwachstum über die Foramina Luschkae beidseits (rote Pfeile) und das Foramen Magendie (grüner Pfeil). Suszeptibilitätseffekte in der T2*-Sequenz als Korrelat kleiner Verkalkungen oder Einblutungen (blaue Pfeile). (**a** T2 TSE, **b** T2*, **c** ADC-Karte, **d** FLAIR, **e** T1 vor KM und **f** T1 nach KM). In den uns vorliegenden Aufnahmen im Abstand von 2 Jahren zeigt sich eine Größen- und Formkonstanz.

Diese zeigten sich über einen Zeitraum von wenigen Monaten bis 10 Jahren konstant, sodass bei diesen bildgebend die Diagnose eines Subependymoms gestellt wurde.

Lokalisation und Größe

Die Tumorlokalisation entsprach bei den meisten Patienten (n = 18) dem 4.Ventrikel, in einigen Fällen mit Einwachsen des Tumorgewebes in das Foramen Magendie (n = 10) oder die Foramina Luschkae (n = 4). Bei 11 Patienten war der Tumor im Seitenventrikel zu finden, davon bei 6 Patienten im Seitenventrikelvorderhorn, bei 4 im Seitenventrikelhinterhorn und bei einem Patienten in der Cella media. Als seltene Lokalisationen waren die Cisterna cerebellomedullaris mit Übergang in das Foramen Luschkae rechts (n = 1) oder eine ausschließliche Tumorlokalisation im Foramen Magendie (n = 3) zu beobachten. Dabei entsprach einer der im Seitenventrikel lokalisierten Tumore einem gemischten Tumor, während die übrigen 3 Tumore mit gemischten Tumoranteilen eines Subependymoms und eines Ependymoms im 4. Ventrikel mit Übergang in die Foramina Luschkae (n = 2) beziehungsweise im 4. Ventrikel mit Übergang in das Foramen Magendie (n = 1) ihren Ursprung hatten. Eine große Variationsbreite zeigte sich zudem in der Größenausdehnung: 5 Raumforderungen zeigten eine Größe unter 1 cm (15,15 %), 8 Raumforderungen wiesen eine Größenausdehnung zwischen 1 und 2 cm auf (24,24 %), 10 Raumforderungen hatten einen maximalen Durchmesser, der mehr als 2 cm betrug (30,3 %), wobei 3 der gemischten Formen mit Anteilen von Subependymom- und Ependymomzellverbänden in die letzte Gruppe mit Durchmessern von mehr als 2 cm einzuordnen waren. Der vierte Tumor mit gemischten Anteilen wies eine maximale Größenausdehnung zwischen 1 und 2 cm auf.

Bildgebende Eigenschaften

In den meisten Fällen (n = 21) zeigten die Tumore eine scharfe Begrenzung zum angrenzenden Hirngewebe (▶ **Abb. 1a**), seltener zeigte sich eine irregulär scharfe Begrenzung (n = 11; ▶ **Abb. 2b–d**) und vereinzelt eine unscharfe Abgrenzbarkeit (n = 1; angedeutet zu

This document was downloaded for personal use only. Unauthorized distribution is strictly prohibited.

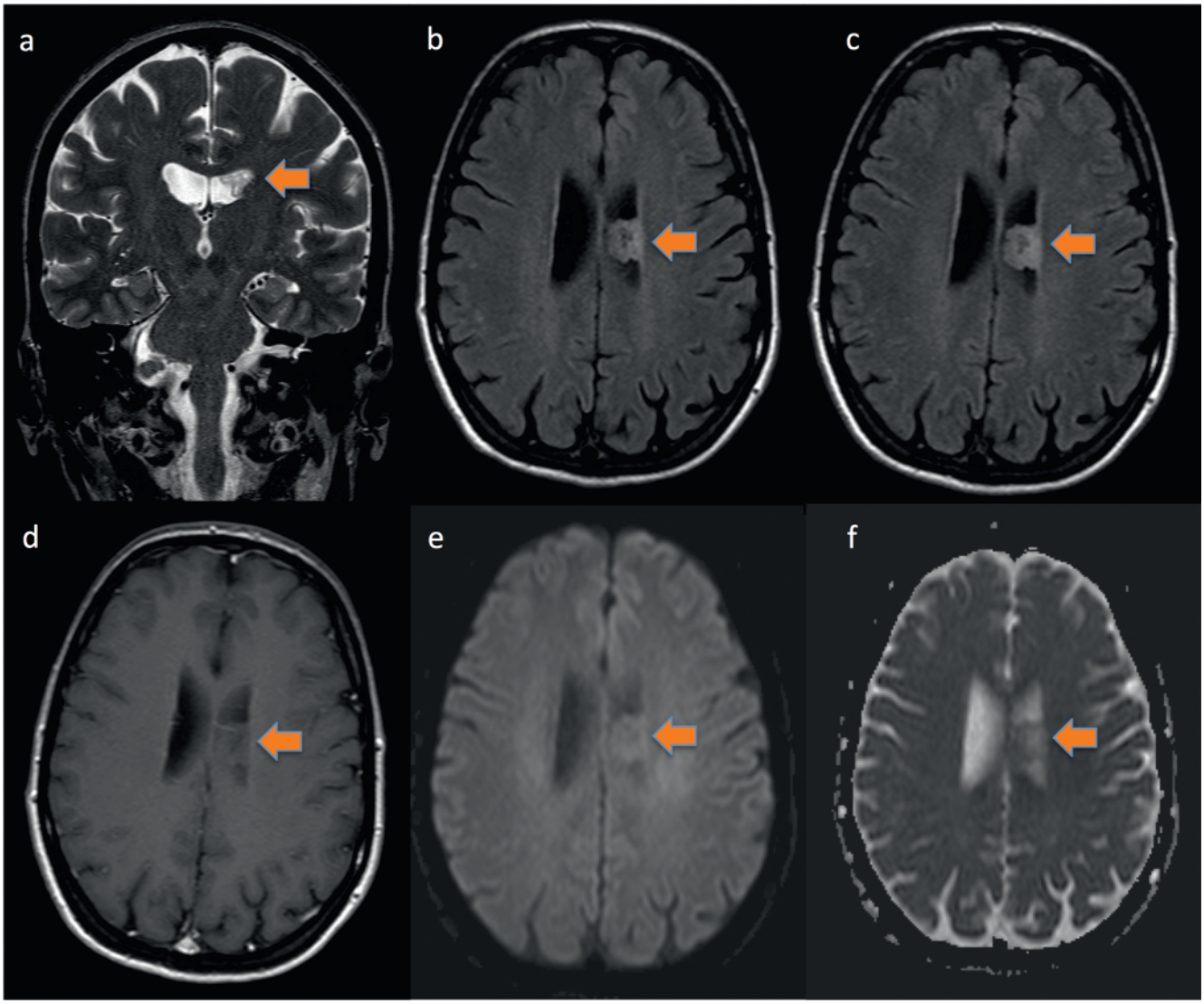

▶ **Abb. 2** Supratentorielles Subependymom **a-f**: Subependymom in der Cella media des linken Seitenventrikels (**a-d** von 2016: **a** T2 TSE, **b** FLAIR, **d** T1 nach KM, **e** DWI und **c** von 2007: FLAIR) mit einer Größen- und Formkonstanz im 9-jährigen Beobachtungszeitraum. Eine Diffusionsrestriktion (**e, f**) oder Kontrastmittelanreicherung **d** zeigt sich nicht.

erkennen in ▶ **Abb. 3f**) gegenüber dem benachbarten Hirnparenchym. Bei den gemischten Sonderformen mit Ependymomanteilen konnte eine irregulär unscharfe Begrenzung und in einem einzelnen Fall eine scharfe Begrenzung beobachtet werden. In 25 Fällen wurde eine inhomogene Parenchymtextur mit zum Teil etwas T2-signalreicheren bis zystischen Binnenanteilen beobachtet und in den übrigen 8 Fällen war das Binnensignal homogen. Als spezielle Signalcharakteristika in den einzelnen Sequenzen war in den überwiegenden Fällen ein zum Hirnparenchym T1w-kortexisointenses Signalverhalten des Tumors feststellbar (n = 28), seltener zeigte sich im Vergleich ein hypointenses Binnensignal (n = 4) in T1-Wichtung. Das Signalverhalten in T2-Wichtung war überwiegend hyperintens (n = 32), seltener kombiniert mit iso- bis hypointensen Anteilen im Falle eines insgesamt inhomogenen Signals. Diffusionsrestriktionen wurden nicht beobachtet. Die Kontrastmittelaufnahme zeigte große Schwankungen von vollständig fehlender bis partiell nodulärer oder vereinzelt homogen flächiger Kontrastmittelanreicherung des Tumorgewebes (▶ **Abb. 1f, 2 d, 3f,** ▶ **Tab. 1**). Bei den 6 Patienten, die zusätzliche eine Computertomografie des Schädels vorwiesen, konnten in allen Fällen kleine Verkalkungen beobachtet werden (▶ **Abb. 1b**). Bei den Tumoren mit gemischter Histologie lag nur in einem Fall eine Computertomografie vor, die jedoch ebenfalls Verkalkungen des Tumors darstellte.

Insgesamt waren keine MR- oder CT-morphologischen Unterschiede zwischen den „reinen“ Subependymomen und den aus der Mischform aus Subependymom- und Ependymomzellverbänden bestehenden Tumoren zu beobachten.

Klinische Präsentation

Bei den in unsere retrospektive Studie eingeschlossenen Patienten zeigten 4 Patienten klinische Symptome mit Kopfschmerzen, Übelkeit und Schwindel, die auf einen supratentoriellen Liquoraufstau durch den Tumor zurückzuführen waren. In diesen Fällen lag

This document was downloaded for personal use only. Unauthorized distribution is strictly prohibited.

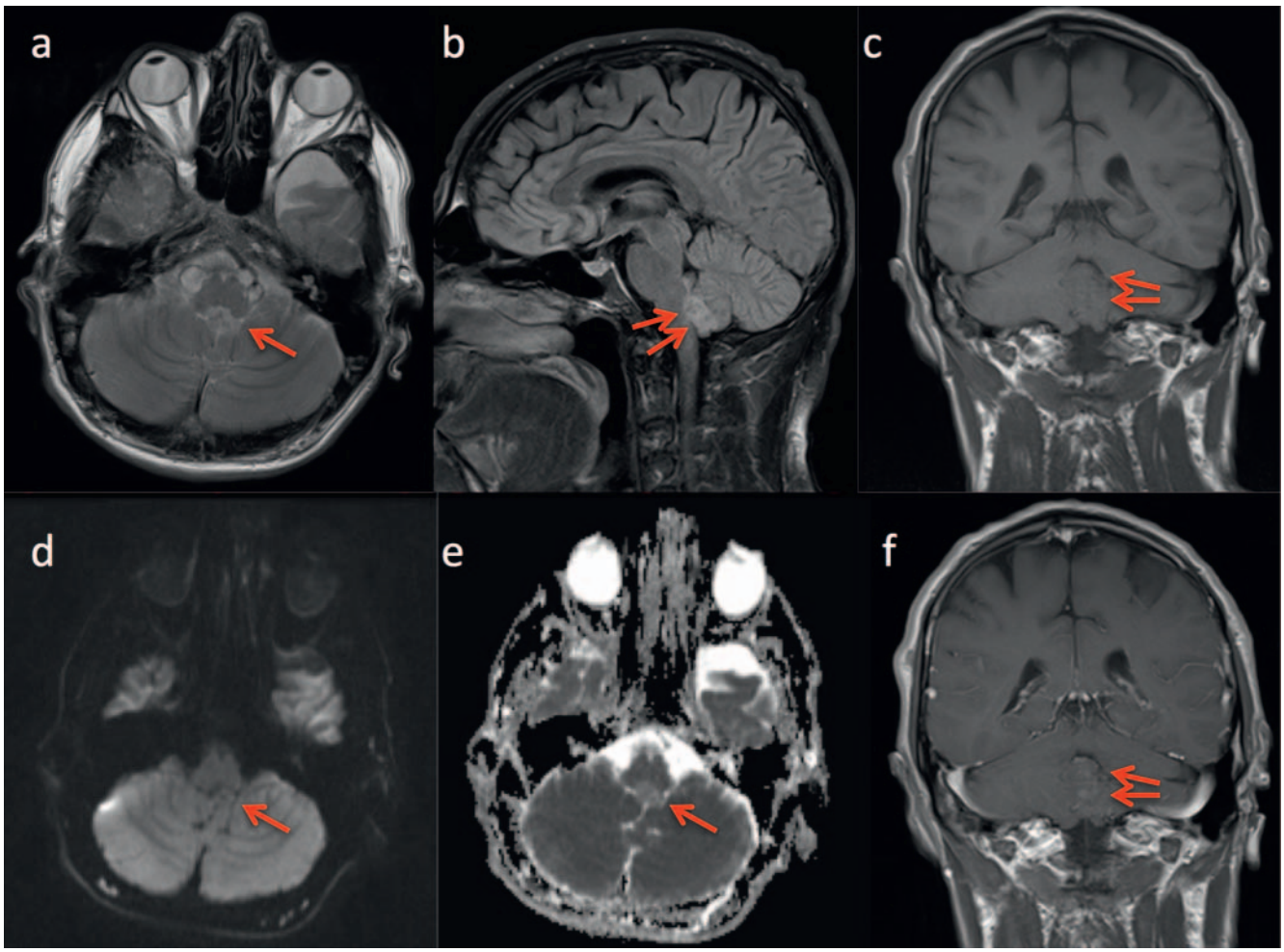

▶ **Abb. 3** Mischbild Subependymom mit Ependymomanteilen **f**: Präoperative Bildgebung einer infratentoriellen Raumforderung im 4. Ventrikel, die histopathologisch einem Mischbild aus Subependymom mit Ependymomanteilen entspricht. (**a** T2 TSE, **b** FLAIR, **c** T1 SE nativ, **d** DWI, **e** ADC-map und **f** T1 SE nach i. v.-Gadoliniumgabe).

der Tumor in nur einem Fall infratentoriell im 4. Ventrikel mit Übergang ins Foramen Magendie, in 3 Fällen war die Raumforderung im Seitenventrikel lokalisiert. Bezüglich der klinischen Symptomatik bei den anderen Patienten liegen uns auf Basis der neurochirurgischen Arztbriefe nur begrenzte Informationen vor; in 29 Fällen wurde die Raumforderung als Zufallsbefund entdeckt. Indikation für das MRT war hier eine Abklärung verschiedener, überwiegend unspezifischer Symptome wie ungerichteter Schwindel, gelegentliche Kopfschmerzen, Parästhesien, Hypästhesien und gelegentliche Sehstörungen (Doppelbilder, Flimmern, Verschwommensehen) und bei einem weiteren Patienten eine Gangstörung ohne Nachweis eines Liquoraufstaus, sodass ein Zusammenhang zwischen Symptomen und Tumor insgesamt nicht eindeutig auszumachen war. Bei den übrigen 4 Patienten war die Indikation zur Bildgebung im Nachhinein nicht mehr eindeutig zu eruieren.

Diskussion

Subependymome sind seltene, niedrig-gradige (World Health Organization WHO Grad 1) gliale Neoplasien ependymalen Ursprungs, deren Rarität sich widerspiegelt in der geringen Anzahl von Berichten in der wissenschaftlichen Literatur und geringen Fallzahlen [3, 12].

Wir präsentieren in dieser Studie ein relativ großes Kollektiv von 33 Patienten mit bildgebend typischen Subependymomen, von denen 4 histopathologisch jedoch der gemischten Sonderform zuzuordnen waren, und beschreiben deren bildgebende Eigenschaften.

In der aktuellen WHO-Klassifikation aus dem Jahr 2016 [13] ist neben den Subependymomen und Ependymomen eine Sonderform eines gemischten Subependymoms/ Ependymoms zu finden, bei der der WHO-Grad entsprechend der ependymalen Komponente gewertet wird [1, 3]. Prognostische Unterschiede zwischen den Subependymomen und gemischten Subependymomen/ Ependymomen sind bislang nicht bekannt und konnten im bislang größten Studienkollektiv von Rushing et al. nicht festgestellt werden [3].

This document was downloaded for personal use only. Unauthorized distribution is strictly prohibited.

▶ **Tab. 1** Übersicht Patientenkollektiv mit bildmorphologischem Verdacht auf Subependymom.

Alter	Symptomatik	Lokalisation	Seite	Größe (mm)	Berandung	Textur	T1-Signal	DWI	T2*	T2-Signal	KM-Aufnahme	sonstige	Verlauf	Liquoraufstau	CT	Therapie	Histo Vorhanden?
77	Zufallsbefund	Foramen magendi 4. Ventrikel		4,6 × 8,7	scharf	homogen	iso	iso	hyper	hyper	kein		n.v.	nein	n.v.		
71	Zufallsbefund	Seitenventrikel	links	7,5 × 14,3	unscharf	inhomogen mit zystischen Anteilen	iso	iso	hypo	hyper bis iso	n.v.		n.v.	nein	kleinste Verkalkungen randständig		
SO	Zufallsbefund	Seitenventrikel	links	12,2 × 17,1	irregulär scharf	inhomogen mit T2-hyperintensen Anteilen	iso	iso	n.v.	hyper bis iso	kein		seit 2011 Konstanz	nein	n.v.	–	
40	Zufallsbefund	4. Ventrikel und Foramina luschkae	bds.	20,5 × 48,8	irregulär scharf	inhomogen mit T2-hyperintensen Anteilen	iso	iso	hyper	hyper bis iso	partiell nodulär		postoperativ konstant	nein	partiell verkalkt	Teilresektion	WHO I
78	Zufallsbefund	Seitenventrikel	rechts	11 × 12	irregulär scharf	inhomogen	iso	iso	iso	hyper bis iso	kein		seit 2011 Konstanz	nein	n.v.	–	
63	Zufallsbefund	4. Ventrikel		4,5 × 6,3	scharf	homogen	iso	iso	hyper	hyper	kein		n.v.	nein	n.v.		
56	Zufallsbefund	4. Ventrikel und Foramen luschkae	links	16 × 29	scharf	inhomogen	iso	iso	n.v.	hyper bis iso	partiell punktförmig		seit 2011 Konstanz	nein	n.v.	–	
83	n.b.	4. Ventrikel und Foramen luschkae	links	30,5 × 34,7	irregulär scharf	inhomogen	hypo	n.v.	hypo	hyper	inhomogen			nein	n.v.	Teilresektion	WHO I/II
30	Doppelbilder, Flimmern	Seitenventrikel	rechts	20 × 23	scharf	homogen	hypo	n.v.	n.v.	hyper	n.v.	stark T2 hyper, FLAIR iso	postoperativ konstant	ja	n.v.	vollständige Resektion	WHO I

This document was downloaded for personal use only. Unauthorized distribution is strictly prohibited.

▶ **Tab. 1** (Fortsetzung)

Alter	Symptomatik	Lokalisation	Seite	Größe (mm)	Berandung	Textur	T1-Signal	DWI	T2*	T2-Signal	KM-Aufnahme	sonstige	Verlauf	Liquoraufstau	CT	Therapie	Histo Vorhanden?
65	Zufallsbefund	4. Ventrikel		7,1 × 9,9	scharf	homogen	iso	n.v.	n.v.	hyper	partiell nodulär		seit 2011 Konstanz	nein	n.v.	vollständige Resektion	WHO I
72	Kopfschmerzen, Übelkeit	Seitenventrikel	rechts	42 × 43	scharf	inhomogen	iso	iso	hypo	hyper bis hypo	inhomogen	z. T. Hyperperfusion	postoperativ konstant	ja	z. T. verkalkt	vollständige Resektion	WHO I/II
82	keine	Foramen luschkae rechts/ Cisterna cerebellomedullaris	rechts	16,5 × 17,9	scharf	inhomogen	iso	iso	n.v.	hyper	kein	zentral punktförmig T2 hypo, T1 hyper	seit 2011 Konstanz	nein	zentrale Verkalkung	–	
48	keine	4. Ventrikel		8,4 × 13	scharf	inhomogen	iso	iso	n.v.	hyper	kein		n.v.	nein	n.v.		
72	keine	Seitenventrikel	rechts	35 × 65	scharf	inhomogen	hypo	n.v.	partially hypo	hyper bis hypo	inhomogen		postoperativ konstant	ja	n.v.	vollständige Resektion	WHO I
61	Zufallsbefund	Foramen magendi		5 × 6	irregulär scharf	inhomogen	iso	iso	hyper	hyper	kein		Konstanz	nein	n.v.	–	
53	Kopfschmerzen, Verschwommensehen, Taubheit	Foramen magendi		10 × 21	irregulär scharf	inhomogen	iso	iso	n.v.	hyper bis iso	partiell punktförmig		seit 2007 Konstanz	nein	n.v.	–	
42	Zufallsbefund	Foramen magendi, 4. Ventrikel		4,9 × 6,7	irregulär scharf	homogen	iso	iso	n.v.	hyper	zart flächig		3 Monate konstant	nein	n.v.	–	

This document was downloaded for personal use only. Unauthorized distribution is strictly prohibited.

▶ **Tab. 1** (Fortsetzung)

Alter	Symptomatik	Lokalisation	Seite	Größe (mm)	Berandung	Textur	T1-Signal	DWI	T2*	T2-Signal	KM-Aufnahme	sonstige	Verlauf	Liquoraufstau	CT	Therapie	Histo Vorhanden?
31	Zufallsbefund	Foramen magendi, 4. Ventrikel		18,6 × 15,9	scharf	inhomogen mit systischen Anteilen	iso	iso	hyper, singly hypo	hyper bis hypo	partiell nodulär		Konstanz	nein	n.v.		
51	Zufallsbefund	Foramen magendi, 4. Ventrikel		15,5 × 17,1	irregulär scharf	inhomogen	iso	iso	n.v.	hyper	partiell nodulär		postoperativ konstant	nein	n.v.	vollständige Resektion	WHO I/II
52	Zufallsbefund	Seitenventrikel	rechts	4 × 5	scharf	homogen	iso	iso	n.v.	hyper	kein		n.v.	nein	n.v.		
30	Zufallsbefund	Seitenventrikel	rechts	13,1 × 19,8	scharf	homogen	hypo	hypo	hypo	hyper	partiell nodulär	stark T2 hyper, FLAIR iso	n.v.	nein	n.v.		
85	Schwindel, Kopfschmerz	Foramen magendi, 4. Ventrikel		15,6 × 24,1	scharf	inhomogen						kein MRT, da HSM	seit 2011 Konstanz	ja	partiell verkalkt	–	
52	Zufallsbefund	Seitenventrikel	rechts	9,9 × 17	scharf	inhomogen	iso	iso	hyper	hyper	partiell nodulär		seit 2012 Konstanz	nein	keine Verkalkungen	–	
73	Zufallsbefund	Seitenventrikel	rechts	9,7 × 12,7	scharf	inhomogen	iso	iso	hyper	hyper bis iso	kein		seit 2011 Konstanz	nein	n.v.	–	
55	Zufallsbefund	Foramen magendi, 4. Ventrikel		26 × 34,9	irregulär scharf	inhomogen	iso	iso	n.v.	hyper bis iso	inhomogen		postoperativ konstant	nein	n.v.	Teilresektion	WHO I/II
55	Zufallsbefund	4. Ventrikel, Foramen magendi und Foramen luschkae	rechts	10 × 27	irregulär scharf	homogen	iso	iso	hypo	hyper	kein		Konstanz	nein	n.v.	–	

This document was downloaded for personal use only. Unauthorized distribution is strictly prohibited.

▶ **Tab. 1** (Fortsetzung)

Alter	Symptomatik	Lokalisation	Seite	Größe (mm)	Berandung	Textur	T1-Signal	DWI	T2*	T2-Signal	KM-Aufnahme	sonstige	Verlauf	Liquoraufstau	CT	Therapie	Histo Vorhanden?
54	Zufallsbefund	4. Ventrikel	links	15 × 15	scharf	inhomogen	iso	iso	centrally hypo	hyper, zentral hypo	kein		n.v.	nein	n.v.		
84	Zufallsbefund	Seitenventrikel	rechts	7 × 10,3	scharf	inhomogen	iso	iso	hyper	hyper bis iso	kein		Konstanz	nein	n.v.	–	
53	Zufallsbefund	Foramen magendi, 4. Ventrikel		10 × 13,8	irregulär scharf	inhomogen	iso	iso	hypo	hyper	kein		postoperativ konstant	nein	n.v.	vollständige Resektion	WHO I
48	Zufallsbefund	Foramen magendi, 4. Ventrikel	bds.	26,8 × 30,7	scharf	inhomogen	iso	iso	n.v.	hyper	partiell punktförmig		postoperativ konstant	nein	n.v.	vollständige Resektion	WHO I
63	Zufallsbefund	Foramen magendi, 4. Ventrikel		11,3 × 14,2	scharf	inhomogen	iso	iso	n.v.	hyper	kein		2 Monate konstant	nein	n.v.	–	
87	Zufallsbefund	Foramen magendi		12,9 × 14	scharf	inhomogen	iso	iso	n.v.	hyper bis iso	inhomogen	stark T2 hyper, FLAIR iso	seit 2007 Konstanz	nein	n.v.		
49	Zufallsbefund	4. Ventrikel		9 × 12	scharf	inhomogen	iso	iso	hyper	hyper	kein		Konstanz	nein	n.v.	–	

This document was downloaded for personal use only. Unauthorized distribution is strictly prohibited.

▶ **Tab. 2** Übersicht Differentialdiagnosen.

Ependymome	▪ jüngere Patienten ▪ heterogene, KM-anreichernde Raumforderung mit Ödem ▪ typischerweise im 4. Ventrikel mit Hydrocephalus ▪ supratentoriell häufig parenchymale Ausdehnung
Medulloblastome	▪ milde bis moderate KM-Anreicherung ▪ Areale mit zystischer und nekrotischer Degeneration (bei Kindern kräftige KM-Anreicherung, keine nekrotischen Areale) ▪ meist bei Patienten < 10 Jahren, zweiter Altersgipfel bei 20 – 40 Jahren
subependymale Riesenzell-Astrozytome	▪ moderat KM-anreichernde Raumforderung im Foramen Monroi ▪ Verkalkungen häufig ▪ (Patienten mit tuberöser Sklerose: subependymale Knoten, kortikale glioneurale Hamartome und Marklagerläsionen)
zentrale Neurozytome	▪ junge Patienten ▪ typisches zystisches Erscheinungsbild ▪ Raumforderung im Seitenventrikel mit Beziehung zum Septum pellucidum oder Foramen Monroi ▪ geringe bis moderate KM-Anreicherung ▪ Verkalkungen häufig
Meningeome	▪ kräftige, homogene Kontrastmittelanreicherung
Papillome des Plexus choroideus (CPP)	▪ typischerweise pädiatrische Tumore des Seitenventrikels ▪ bei Erwachsenen häufig im 4. Ventrikel ▪ KM-anreichernde papilläre Raumforderung ▪ Hydrocephalus häufig
Hämangioblastome	▪ Zystische Raumforderung mit KM-anreicherndem muralen Knoten ▪ typischerweise zerebellär, häufig an der pialen Oberfläche ▪ selten intraventrikulär
Metastasen	▪ in der Regel Primärtumor bekannt ▪ häufig zahlreiche Läsionen in der Grenzzone zwischen Mark und Rinde ▪ sofern intraventrikulär häufig Einbeziehung des Plexus choroideus
Kavernöse Malformationen	▪ Verkalkungen und T2-signalarmer Hämosiderinrand häufig ▪ variable Kontrastmittelanreicherung ▪ selten intraventrikulär

Übereinstimmend mit den vorhandenen Angaben in der Literatur zeigte sich in allen Fällen unserer Patientendaten in T1-Wichtung ein zum Hirnparenchym hypo- bis isointenses Signalverhalten der Subependymome. [3, 10, 14]. So beschrieben beispielsweise Rushing et al. ebenso wie Jain et al. in 12 mittels MRT untersuchten Fällen eine Iso- bis Hypointensität zum kortikalen Hirnparenchym in T1w, Hyperintensität in T2w und eine überwiegende Gadoliniumanreicherung in 80 % der untersuchten Fälle [3, 14]. Diese Beobachtung der hohen Anzahl kontrastmittelanreichernder Subependymome entspricht jedoch nicht dem Gros der in der Literatur beschriebenen bildmorphologischen Eigenschaften von Subependymomen; vorbeschrieben wurde diesbezüglich eine große Variationsbreite von geringem [9, 10, 15 – 17] über kräftiges und irreguläres Enhancement [18] bis zu vereinzelt beschriebenem und kontrovers diskutiertem gehäuftem Auftreten von Anreicherungen [19], zum Teil auch in Abhängigkeit von der Tumorlokalisation [12]. In unseren Fällen zeigte sich überwiegend ein partiell noduläres, seltener ein inhomogenes Kontrastmittelenhancement, vereinzelt eine geringe flächige Anreicherung, 15 weitere Tumore zeigten keine Kontrastmittelaufnahme und in 3 Fällen lagen keine kontrastmittelgestützten Sequenzen vor. Dabei zeigte sich bildmorphologisch kein Unterschied zwischen den Subependymomen und den histologisch nachgewiesenen gemischten Subependymome/ Ependymome [7, 12], insbesondere auch kein abweichendes Kontrastierungsverhalten.

Maiuri et al. beschrieben 1997 ein in 40 % der Tumore langsam fortschreitendes Wachstum der Subependymome. Größtenteils werden Subependymome als Zufallsbfunde im MRT detektiert, so auch in unserem Kollektiv. Ob eine klinische Symptomatik auftritt, ist im Wesentlichen abhängig von der Tumorlokalisation. Tritt eine klinische Symptomatik auf, ist dies praktisch immer auf einen Liquoraufstau zurückzuführen; fokalneurologische Auffälligkeiten oder epileptische Anfälle, die auf das Subependymom zurückzuführen wären, werden bei Maiuri et al. nicht beschrieben und waren ebenso in unserem Kollektiv nicht erkennbar. Lokalisationen, die häufiger zu einem Liquoraufstau führen, beziehen Tumore am Septum pellucidum im Seitenventrikelvorderhorn oder -hinterhorn und Foramen Monroi ein, im Gegensatz zu Tumoren in der Cella media des Seitenventrikels oder im 4. Ventrikel, die relativ seltener zu einer entsprechenden Symptomatik führen [8, 9]. Dies könnte darauf zurückzuführen sein, dass die Subependymome meist eine geringe Größe aufweisen, die zwar in entsprechender Lokalisation zu einer Verlegung des Foramen Monroi führen können, im 4. Ventrikel jedoch bei 3 Liquorabflussmöglichkeiten seltener zu einer Dekompensation durch Blockade aller 3 Foramina führen. Desweiteren zeigte sich in den Verlaufsuntersuchungen unserer Studie zum Teil

This document was downloaded for personal use only. Unauthorized distribution is strictly prohibited.

über längere Zeiträume eine Größenkonstanz der Tumore in insgesamt 25 der 33 Fälle, hierin eingeschlossen 9 vollständig oder partiell resezierte Tumore ohne Rezidivwachstum oder Progress des belassenen Tumorrestes. In 2 Fällen lag rückwirkend seit der ersten uns vorliegenden Untersuchung eine Größenkonstanz über einen Zeitraum von 10 Jahren vor, in 7 Fällen bestand die Größenkonstanz über den vollständigen erfassten Auswertungszeitraum von 8 Jahren und in 16 weiteren Fällen über kürzere Zeiträume weniger Jahre oder Monate. In den weiteren 8 Fällen lag nur eine singuläre Untersuchung vor, sodass eine Verlaufsbeurteilung nicht möglich war. Auch bei den Tumoren mit gemischter Pathologie eines Subependymoms mit Ependymomanteil ist in 2 Fällen nur eine Teilresektion erfolgt und im uns vorliegenden postoperativen Verlauf einiger Monate eine Größenkonstanz zu beobachten. Infolge der überwiegend scharfen Abgrenzbarkeit der Subependymome gegenüber dem angrenzenden Hirnparenchym und der intraventrikulären Lokalisation ist eine makroskopisch vollständige Resektion in den meisten Fällen möglich [9, 14]; in den uns vorliegenden Fällen von Teilresektionen waren diese bedingt durch Adhäsionen am angrenzenden Hirnstamm oder eine nicht zugängliche Lage in den Foramina Luschkae notwendig. Bei den Patienten mit Teilresektionen lagen uns nur kurzfristige Verlaufsintervalle vor, Rushing et al. konnten in ihrem 83 Patienten umfassenden Kollektiv jedoch keinen signifikanten Unterschied der Überlebensrate basierend auf dem Ausmaß der Resektion feststellen [3].

Bezüglich der Wachstumstendenz besteht in der Literatur Uneinigkeit; die meisten, insbesondere älteren Quellen, beschreiben bei den gemischten Tumoren eine dem ependymalen Zellanteil entsprechende stärkere Wachstumstendenz [7, 12, 18, 20, 21], wohingegen eine neuere Studie von Rushing et al. [3] keine Korrelation zwischen Überlebensrate und Mischtumoren feststellen konnte, sodass bei typischem Bildbefund (s. u.) zwar ein Vorliegen von ependymalen Zellinseln nicht auszuschließen ist, die Sicherung eines solchen Mischtumors möglicherweise aber keine andere Konsequenz hätte als dies bei einem Subependymom der Fall wäre. Bildmorphologisch zeigten sich die Raumforderungen unseres Kollektivs überwiegend scharf begrenzt (96,9 %), 34,4 % zeigten eine irreguläre scharfe Begrenzung, ähnlich wie vorbeschrieben [7, 10, 18]. In 4 Fällen unseres Kollektivs konnten, ebenso wie in einzelnen Studien beschrieben [18], zystische Binnenanteile beobachtet werden. Auch partielle T2*-Signalminderungen als Zeichen von Verkalkungen oder Hämosiderinablagerungen zeigten sich in 9 von 33 Fällen (einschränkend muss darauf verwiesen werden, dass von 15 der 33 Patienten keine T2*-Sequenz der Tumorregion vorlag), wobei sowohl Verkalkungen als auch Einblutungen bereits in Einzelfällen vorbeschrieben wurden [10, 12, 16, 18, 22]. Zudem konnten in den 5 vorhandenen CT-Untersuchungen kleine Verkalkungen festgestellt werden. Ein, wie von Chiechi et al. beschriebenes, ausschließliches Auftreten von Verkalkungen bei infratentoriellen Tumoren konnte in den uns vorliegenden Fällen nicht beobachtet werden, dennoch waren mehr infratentorielle als supratentorielle Tumoren mit Verkalkungen zu beobachten. 6 der Fälle mit T2*-Signalauslöschungen betrafen infratentorielle Tumore und 3 betrafen supratentorielle Raumforderungen. Hinsichtlich der Lokalisation zeigte sich eine absteigende Häufigkeit der Tumorlokalisation im 4. Ventrikel (in 54,5 %), in den Seitenventrikeln (33,3 %), davon überwiegend in den Hinterhörnern und vereinzelt in der Cisterna cerebellomedullaris (3 %) oder ausschließlich dem Foramen Magendie (9 %), gleichermaßen der Häufigkeitsverteilung der Fachliteratur [4, 12]; exemplarisch ähnlich zu den Häufigkeitsangaben von Ernestus et al. mit 58 % der Tumore im 4. Ventrikel und 38 % im Seitenventrikel [2] oder der Häufigkeitsverteilung von Smith et al. mit einer Tumorlokalisation im 4.Ventrikel in 50 – 60 % der Fälle und 30 – 40 % in den Seitenventrikeln [18]. Ähnlich den häufiger infratentoriell zu beobachtenden Ependymomen zeigte sich bei den uns vorliegenden Mischtumoren mit Subependymom- und Ependymomanteilen eine überwiegend infratentorielle Lage und nur in einem Einzelfall ein Auftreten im Seitenventrikel.

In unserem Kollektiv waren, korrespondierend zu den Angaben in der Literatur, mit einer Verteilung von zwei Drittel zu einem Drittel Männer verglichen mit Frauen von den Subependymomen betroffen [2, 18]. Das mittlere Erkrankungsalter ist mit 58,6 Jahren im mittleren bis gehobenen Alter angesiedelt, ebenfalls korrespondierend zur in der Literatur beschriebenen leichten Häufungstendenz im gehobenen Alter [2, 3, 9, 10, 12], wobei auch in unserem Kollektiv eine große Variationsbreite auffällt. Die in der Literatur vereinzelt beschriebene Anhäufung gemischter Tumore bei jüngeren Patienten [20, 21, 23] konnte in unserem Kollektiv nicht beobachtet werden.

Als wesentliche Differentialdiagnosen für intrakranielle Subependymome sollte an Ependymome, Medulloblastome, Astrozytome, zentrale Neurozytome und Meningeome gedacht werden. Im Bereich des Foramen Monroi sind zentrale Neurozytome und Ependymome zu erwägen und im 4. Ventrikel ist differentialdiagnostisch an Medulloblastome und Papillome des Plexus choroideus (CPP) zu denken [15]. Zu den wesentlichen bildmorphologischen Unterscheidungsmöglichkeiten siehe ▶ **Tab. 2** [24, 25].

FAZIT

- Subependymome sind seltene, gutartige, überwiegend asymptomatische, intraventrikulär lokalisierte gliale Tumore ependymaler Abstammung ohne Wachstumstendenz mit typischen bildmorphologischen Charakteristika, die sie von Tumoren anderer Entität und mit unterschiedlicher Dynamik in gleicher Lokalisation unterscheiden.
- Diese zu kennen ist von besonderer Bedeutung, da die Verdachtsdiagnose des Zufallsbefundes eines Subependymoms eine abwartende Haltung und bildgebende Kontrollen in größeren Abschnitten rechtfertigen, wohingegen andere Tumore in gleicher Lokalisation unter Umständen einer zeitnahen invasiven Abklärung und gegebenenfalls Resektion bedürfen.
- Die noch seltenere Sonderform eines histopathologischen Mischbildes aus Subependymom- und Ependymomanteilen unterscheidet sich hinsichtlich der bildmorphologischen Kriterien nicht.
- Da jedoch Tumoranteile WHO II mit etwas stärkerer Wachtumstendenz in diesen Raumforderungen vorliegen können, sind bildgebende Verlaufskontrollen in jedem Fall unverzichtbar.

This document was downloaded for personal use only. Unauthorized distribution is strictly prohibited.

Interessenkonflikt

Die Autoren geben an, dass kein Interessenkonflikt besteht.

Literatur

[1] Bernd W. Scheithauer. Symptomatic subependymoma. Journal of Neurosurgery 1978; 49: 689 – 696

[2] Ernestus RI, Schroder R. Clinical aspects and pathology of intracranial subependymoma – 18 personal cases and review of the literature. Neurochirurgia 1993; 36: 194 – 202

[3] Rushing EJ, Cooper PB, Quezado M et al. Subependymoma revisited: clinicopathological evaluation of 83 cases. Journal of Neuro-Oncology 2007; 85: 297 – 305

[4] Hernández-Durán S, Yeh-Hsieh TY, Salazar-Araya C. Pedunculated intraventricular subependymoma: Review of the literature and illustration of classical presentation through a clinical case. Surgical Neurology International 2014; 5: 117

[5] Scheinker IM. Subependymoma: A Newly Recognized Tumor of Subependymal Derivation. Journal of Neurosurgery 1945; 2: 232 – 240

[6] Zhou S, Xiong J, Pan J et al. Neuroradiological features of cervical and cervicothoracic intraspinal subependymomas: a study of five cases. Clinical radiology 2016; 71: 499.e9–15

[7] Hoeffel C, Boukobza M, Polivka M et al. MR manifestations of subependymomas. American journal of neuroradiology 1995; 16: 2121 – 2129

[8] Maiuri F, Gangemi M, Iaconetta G et al. Symptomatic subependymomas of the lateral ventricles. Report of eight cases. Clinical neurology and neurosurgery 1997; 99: 17 – 22

[9] Fujisawa H, Hasegawa M, Ueno M. Clinical features and management of five patients with supratentorial subependymoma. Journal of Clinical Neuroscience 2010; 17: 201 – 204

[10] Ragel BT, Osborn AG, Whang K et al. Subependymomas: an analysis of clinical and imaging features. Neurosurgery 2006; 58: 881 – 890; discussion -90

[11] Tiwari N, Powell SZ, Takei H. Recurrent subependymoma of fourth ventricle with unusual atypical histological features: A case report. Pathology international 2015; 65: 438 – 442

[12] Chiechi MV, Smirniotopoulos JG, Jones RV. Intracranial subependymomas: CT and MR imaging features in 24 cases. American Journal of Roentgenology 1995; 165: 1245 – 1250

[13] Louis DN, Wiestler OD, Cancer IAfRo. WHO Classification of Tumours of the Central Nervous System. International Agency for Research on Cancer. 2016

[14] Jain A, Amin AG, Jain P et al. Subependymoma: clinical features and surgical outcomes. Neurological research 2012; 34: 677 – 684

[15] Zhiyong B, Xiaohui R, Junting Z et al. Clinical, radiological, and pathological features in 43 cases of intracranial subependymoma. Journal of Neurosurgery 2015; 122: 49 – 60

[16] Kim Y, Lee SY, Yi KS et al. Infratentorial and intraparenchymal subependymoma in the cerebellum: case report. Korean journal of radiology 2014; 15: 151 – 155

[17] Koral K, Kedzierski RM, Gimi B et al. Subependymoma of the cerebellopontine angle and prepontine cistern in a 15-year-old adolescent boy. American journal of neuroradiology 2008; 29: 190 – 191

[18] Smith AB, Smirniotopoulos JG, Horkanyne-Szakaly I. From the Radiologic Pathology Archives: Intraventricular Neoplasms: Radiologic-Pathologic Correlation. RadioGraphics 2013; 33: 21 – 43

[19] Lombardi D, Scheithauer BW, Meyer FB et al. Symptomatic subependymoma: a clinicopathological and flow cytometric study. Journal of Neurosurgery 1991; 75: 583 – 588

[20] Jooma R, Bradshaw J, Brownell B et al., editors Subependymoma of the 4th ventricle-a surgical series. Journal of Neurology Neurosurgery and Psychiatry. Tavistock Square, London, England WC1H 9JR: British Med Journal Publ Group British Med Assoc House. 1985

[21] Rea GL, Akerson RD, Rockswold GL et al. Subependymoma in a 2 1/2-year-old boy. Case report. J Neurosurg 1983; 59: 1088 – 1091

[22] Shah T, Jayasundar R, Singh VP et al. In vivo MRS study of intraventricular tumors. Journal of magnetic resonance imaging: JMRI 2011; 34: 1053 – 1059

[23] Bi Z, Ren X, Zhang J et al. Clinical, radiological, and pathological features in 43 cases of intracranial subependymoma. J Neurosurg 2015; 122: 49 – 60

[24] Zimmer C, Korf B, Ebel H et al. Zentrales Neurozytom. Akt Neurol 1993; 20: 132 – 137

[25] Osborn AG. Osborn's Brain: Imaging, Pathology, and Anatomy; Amirsys; 2013

This document was downloaded for personal use only. Unauthorized distribution is strictly prohibited.