

Presentación de reporte de caso: adenocarcinoma de célula clara de uretra

Clear cell adenocarcinoma of the urethra: A case report

Nataly González¹ Yuly Ramirez² Jose Szelezsán² Daniel Rojas³

¹ Residente de Urología, Clínica Universitaria Colombia, Bogotá, Colombia

² Patóloga Clínica, Universitaria Colombia, Bogotá, Colombia

³ Urólogo, Clínica Universitaria Colombia, Bogotá, Colombia

Address for correspondence: Nataly González, Residente de Urología, Clínica Universitaria Colombia, Bogotá, Colombia (e-mail: natalygonzalez_1@hotmail.com).

Urol Colomb

Resumen

El adenocarcinoma de célula clara de uretra es un tumor agresivo, poco frecuente, que afecta predominantemente a mujeres adultas. Se presenta el caso de una paciente de 64 años con hematuria de larga data, en quien se diagnostica este tipo de tumor se realiza tratamiento quirúrgico y actualmente presenta evolución satisfactoria.

Palabras-clave

- ▶ adenocarcinoma
- ▶ uretra
- ▶ hematuria
- ▶ cistoscopia
- ▶ biopsia
- ▶ derivación urinaria

Abstract

Clear cell adenocarcinoma of the urethra is an uncommon, aggressive tumour that mainly occurs in adult women. The case is presented of a 64 year-old patient with haematuria, who was diagnosed with this type of tumour. Surgery was performed and the outcome is currently.

Keywords

- ▶ adenocarcinoma
- ▶ urethra
- ▶ haematuria
- ▶ cystoscopy
- ▶ biopsy
- ▶ urinary diversion

Introducción

El cáncer de uretra representa menos del 1% de las neoplasias genitourinarias en mujeres.¹ El adenocarcinoma de célula clara es el menos frecuente y se considera un tumor agresivo, de pobre pronóstico y que afecta a mujeres posmenopáusicas.²

En este artículo se presenta el caso de una mujer que consulta por hematuria de 8 meses de evolución, en quien se confirma adenocarcinoma de célula clara de uretra. Se realiza la presentación de este caso clínico y una revisión de la literatura de la enfermedad teniendo en cuenta la baja

incidencia de la misma y poco conocimiento que se tiene sobre el tema, lo cual traerá ampliación en el entendimiento y manejo de esta enfermedad.

Descripción del caso

Se trata de una mujer de 64 años de edad, no fumadora, con hematuria de 8 meses de evolución, con antecedentes de colecistectomía por laparoscopia y faucectomía bilateral. Para el estudio de su sintomatología se realiza una ecografía de vías urinarias encontrando lesión sólida, redondeada y heterogénea

received
January 16, 2017
accepted
March 8, 2017

DOI <https://doi.org/10.1016/j.uroco.2017.03.002>
ISSN 0120-789X.

Copyright © Sociedad Colombiana de Urología. Publicado por Thieme Revinter Publicações Ltda., Rio de Janeiro, Brazil. Todos los derechos reservados.

License terms



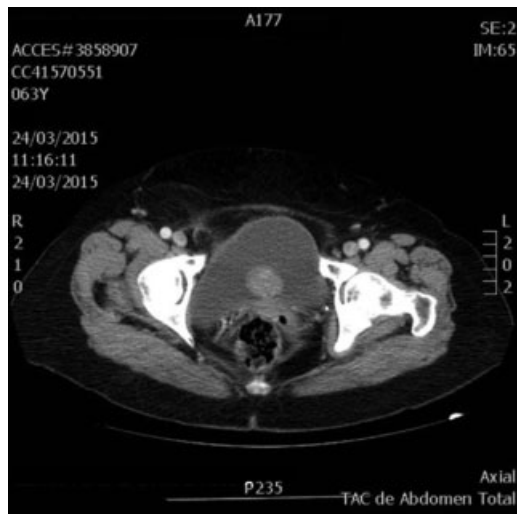

Fig. 1 Tac abdominal uretra.

con crecimiento endoluminal en la pared anterior e inferior de la vejiga que parece extenderse a la uretra. Al examen físico se encuentra la uretra engrosada, dura, no fija. Se realiza cistoscopia evidenciando una masa sólida, bilobulada en la uretra en los costados laterales de la cual se toma biopsia, el resultado del

estudio histológico reporta adenocarcinoma de célula clara de uretra. Se realiza una tomografía abdominal y una resonancia magnética que reporta masa sólida de aspecto tumoral de aproximadamente 5 cm en los 2/3 superiores de la uretra, con aparente extensión transmural hacia la grasa periuretral y vagina, sin adenopatías ni compromiso claro de la pared posterior de la vejiga (**-Fig. 1**). Como tratamiento quirúrgico se realiza exenteración pélvica con ureteroileostomía tipo Bricker, en la cirugía como hallazgo incidental se observa una hernia crural derecha, la cual se corrige. Durante el procedimiento requiere transfusión de 2 U de glóbulos rojos, un día de estancia en la unidad de cuidado intensivo y 15 días en hospitalización de piso. El reporte final de la enfermedad del espécimen quirúrgico fue de un adenocarcinoma infiltrante y ulcerado de uretra de tipo célula clara con patrón túbulo-quístico de alto grado, localizado en la uretra proximal y con extensión al cuello vesical se reportaron 8 ganglios linfáticos negativos (**-Fig. 2**).

Discusión

El cáncer de uretra representa menos del 1% de las neoplasias genitourinarias en mujeres, entre sus tipos histológicos se encuentra el carcinoma urotelial de uretra, el cual es el tipo más frecuente de cáncer primario comprendiendo un 54-65% de los casos, seguido del carcinoma de células escamosas

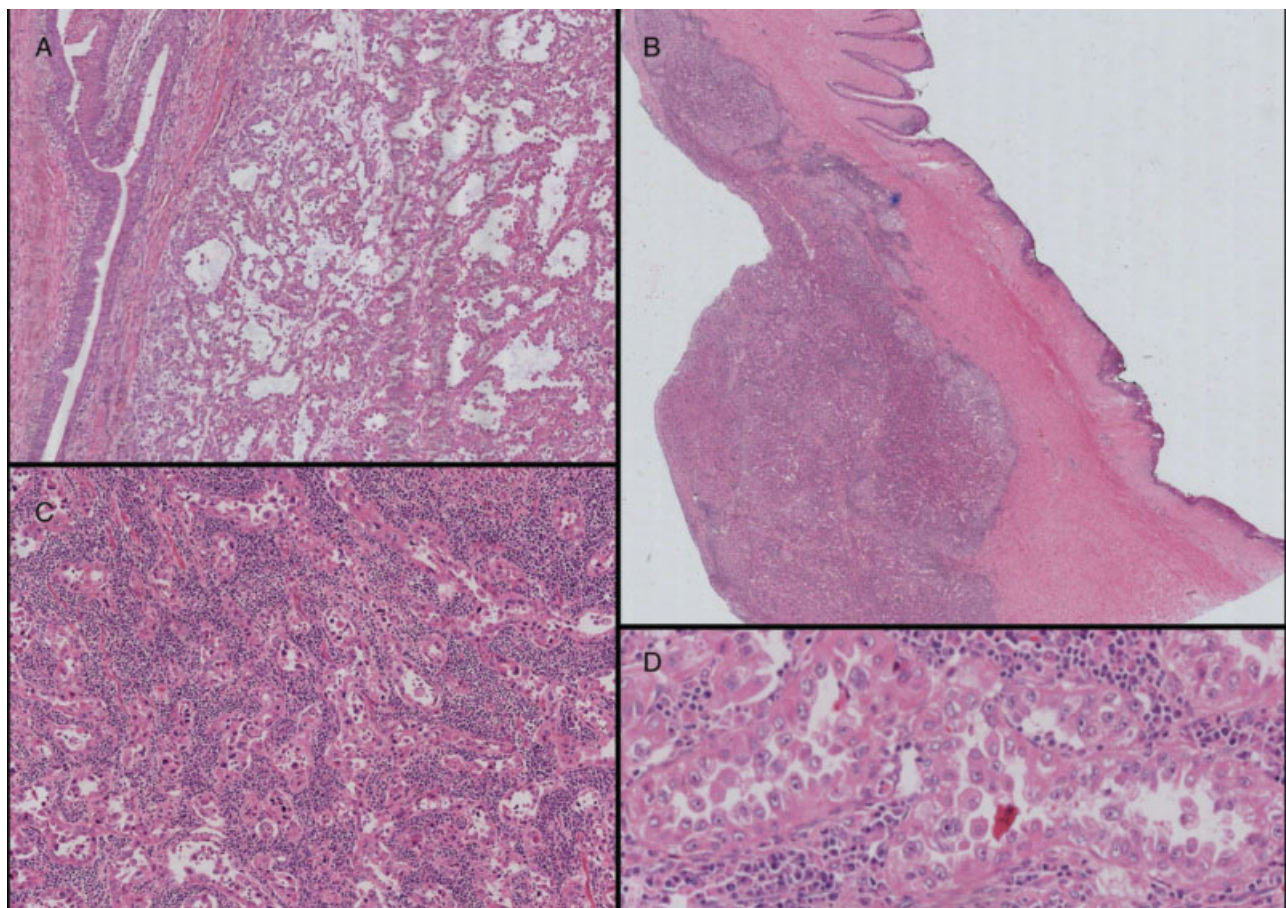


Fig. 2 Uretra histología.

16-22% y por último el adenocarcinoma de célula clara con una incidencia del 10-16%, este último es un tumor agresivo y poco frecuente en la población general, es más común en mujeres posmenopáusicas con un rango de edad entre los 35-80 años, con un promedio de presentación a los 58 años.^{3,4}

Esta enfermedad se ha relacionado con la alteración anatómica uretral como la presencia de divertículo uretral, el cual ha sido documentado en 1/3 de los casos reportados, sin embargo, la histogénesis no se ha dilucidado completamente.⁵ Se ha propuesto que puede ser derivado del urotelio metaplásico, restos de Müller, glándulas periuretrales de Skene o de transformación maligna de un adenoma nefrogénico.¹

El síntoma más frecuente es la hematuria, sin embargo, puede presentarse con disuria, urgencia urinaria, polaquiuria, obstrucción urinaria o incluso incontinencia. En la cistoscopia se puede visualizar la presencia de tumor y si se realiza biopsia se puede confirmar el diagnóstico histológico.³

Microscópicamente el tumor exhibe un patrón túbulo-quístico, papilar o difuso, las células tumorales son cuboidales con abundante citoplasma claro y presencia de vacuolas y glóbulos hialinos, necrosis, pleomorfismo nuclear y frecuentes mitosis. La inmunohistoquímica suele ser positiva para PAX2, PAX8, citoqueratina 7, p16, p53, CA125, molecularmente también expresan alfa metilacil-CoA racemasa, HNF1B y CK34BE12, p53, Ki-67.^{2,6}

Por otra parte, para el diagnóstico de esta enfermedad, la citología urinaria tiene un rol limitado, ya que tiene una sensibilidad entre un 55 y un 59%, a diferencia de esta, la resonancia magnética cumple un papel importante en cuanto al pronóstico al evaluar la localización, el tamaño y la profundidad del tumor debido a que se puede observar la extensión tumoral hacia tejidos parauretrales, pared anterior de la vagina o compromiso de ganglios linfáticos inguinales o pélvicos.⁷ Por medio del análisis clínico y de las imágenes diagnósticas se puede definir el tratamiento de elección del paciente, ya sea cirugía primaria versus tratamiento con quimio radiación neoadyuvante.⁷ Es importante realizar un diagnóstico diferencial con enfermedades como adenoma nefrogénico y metástasis del tracto urogenital femenino.⁶

El tratamiento depende del tamaño y de la invasión tumoral, si es una masa muy pequeña se podría realizar solo uretrectomía y para tumores de mayor tamaño se debe considerar uretrectomía en combinación con exenteración anterior con o sin linfadenectomía.⁸ La radioterapia se debe utilizar en caso de compromiso linfático, mientras que la efectividad de quimioterapia no ha sido probada.⁴

Por último, cabe resaltar que el cáncer de uretra tiene un pronóstico desfavorable dado la agresividad del tumor se han

encontrado diversos factores relacionados con la supervivencia entre los cuales se encuentran: edad avanzada, estadio, compromiso ganglionar y metastásico, modalidad de tratamiento, tipo histológico y presencia concomitante de cáncer de vejiga. Estudios en Europa han observado una tasa de supervivencia para el cáncer de uretra a 5 años del 46%, a 10 años del 29% y en cuanto a supervivencia específica del cáncer uretral a 5 años la tasa fue del 68% y a 10 años del 60%.³

Responsabilidades éticas

Protección de personas y animales

Los autores declaran que para esta investigación no se han realizado experimentos en seres humanos ni en animales.

Confidencialidad de los datos

Los autores declaran que han seguido los protocolos de su centro de trabajo sobre la publicación de datos de pacientes.

Derecho a la privacidad y consentimiento informado

Los autores han obtenido el consentimiento informado de los pacientes y/o sujetos referidos en el artículo. Este documento obra en poder del autor de correspondencia.

Conflicto de intereses

Los autores declaran no tener ningún conflicto de intereses.

Bibliografía

- 1 Weng WC, Wang CC, Ho CH, Chang HC, Chen SC, Yu HJ et al., Clear cell carcinoma of female urethral diverticulum-A case report. *J Formos Med Assoc* 112;2013:489-491
- 2 Mehra R, Vats P, Kalyana S, Udager AM, Roh M, Alva Ajjai et al., Primary urethral clear-cell adenocarcinoma comprehensive analysis by surgical pathology, cytopathology, and next-generation sequencing. *Am J Pathol*. 184;2014:584-591
- 3 Gakis G, Witjes JA, Compérat E, Cowan NC, de Santis M, Lebrét T et al., European Association of Urology, AT EAU guidelines on primary urethral carcinoma. *Eur Urol* 2013;64:823-830
- 4 Han JY, Kim KH, Kim L, Choi SJ, Park IS, Kim JM et al., Cytologic findings of clear cell Adenocarcinoma of the urethra: A case report. *Korean J Pathol* 46;2012:210-214
- 5 Venyo AK. Clear cell adenocarcinoma of the urethra: Review of the literature. *Int J Surg Oncol* 2015;2015:790235
- 6 Herawi M, Drew PA, Pan CC, Epstein JI. Clear cell adenocarcinoma of the bladder and urethra: Cases diffusely mimicking nephrogenic adenoma. *Hum Pathol* 41;2010:594-601
- 7 Surabhi VR, Menias C, Verghese G, Siegel CL, Srinivasa R. Magnetic resonance imaging of female urethral and periurethral disorders. *Radiol Clin N Am* 51;2013:941-953
- 8 Karnes J, Rodney H, Breau F, Lightner D. Surgery for urethral cancer. *Urol Clin N Am* 37;2010:445-457