

CASO CLÍNICO

Colgajo sinovial como tratamiento de neuromas del nervio mediano



I. Jiménez*, A. Marcos-García, J. Medina y G. Muratore-Moreno

Departamento de Cirugía Ortopédica y Traumatología, Hospital Universitario Insular de Gran Canaria, Las Palmas de Gran Canaria, Gran Canaria, España

Recibido el 27 de diciembre de 2014. Aceptado el 1 de abril de 2015.

PALABRAS CLAVE

Colgajo sinovial;
Nervio mediano;
Neuroma

Resumen

El desarrollo de un neuroma es una temida complicación tras la cirugía de los nervios periféricos. El tratamiento es de gran complejidad, especialmente cuando afecta a los principales nervios a nivel de la muñeca. Presentamos un caso de neuroma en continuidad del nervio mediano tratado mediante neurectomía y cobertura mediante un colgajo sinovial.

© 2015, SECMA. Publicado por Elsevier España, S.L.U. Este es un artículo Open Acces distribuido bajo los términos de la licencia CC BY-NC-ND (<http://creativecommons.org/licenses/by-nc-nd/4.0/>).

KEYWORDS

Synovial flap;
Median nerve;
Neuroma

Synovial flap as treatment of median nerve neuromas

Abstract

Developing a neuroma is a feared complication following peripheral nerve surgery. Treatment is very complicated, especially when one of the main nerves of the wrist is affected. A clinical case is presented of neuroma-in-continuity of the median nerve treated by neurectomy and covered with a local synovial flap.

© 2015, SECMA. Published by Elsevier España, S.L.U. This is an open access article under the CC BY-NC-ND license (<http://creativecommons.org/licenses/by-nc-nd/4.0/>).

Introducción

Un pequeño porcentaje de los pacientes que presentan una lesión en un nervio periférico, tratada quirúrgicamente o no, desarrollan un neuroma doloroso que puede ser muy incapacitante¹.

Una de las causas parece ser la adherencia de la cicatriz nerviosa a los tejidos circundantes, que provocan la pérdida del deslizamiento normal del nervio². La neurectomía aislada puede recuperar el movimiento del nervio y mejorar la sintomatología temporalmente pero, con frecuencia, la

*Autor para correspondencia.

Correo electrónico: isidro_jimenez@hotmail.com (I. Jiménez).

devascularización del nervio, así como la formación de nuevas cicatrices, pueden perpetuar la clínica dolorosa³. Para tratar de evitar la reaparición del dolor y la necesidad de nuevas intervenciones, es aconsejable asociar un procedimiento de cobertura que aisle al nervio de los tejidos adyacentes, minimizando el riesgo de nuevas adherencias. En el caso clínico que se presenta, se ha utilizado un colgajo sinovial de cobertura.

Caso clínico

Mujer de 54 años con antecedentes personales de hipertensión arterial, fibromialgia, depresión y varios intentos de autólisis por los que presenta cicatrices transversales en ambas muñecas. Acudió al Servicio de Urgencias presentando una herida incisa en la cara volar de la muñeca izquierda en el contexto de un nuevo intento autolítico y fue diagnosticada de sección de nervio mediano y de los tendones flexores de los dedos largos. Fue intervenida quirúrgicamente, realizándose una sutura tendinosa según técnica de Kessler modificada y sutura término-terminal epineural del nervio mediano con monofilamento 6/0. Tras la cirugía, la evolución fue satisfactoria recuperando la función tendinosa, aunque persistiendo leves parestesias en el territorio de inervación del nervio mediano. Ocho semanas después de la intervención, la paciente dejó de acudir al seguimiento.

Tiempo después, la paciente es remitida a la consulta nuevamente por presentar dolor lancinante con mínimos traumatismos a nivel de la herida. Presenta una puntuación en la escala visual analógica (EVA) de 9 puntos sobre 10, signo de Tinel presente a ese nivel e hipoestesia en el territorio del nervio mediano. Ante la sospecha de neuroma en continuidad del nervio mediano se instauró tratamiento con pregabalina, que no fue efectivo y a los 6 meses de la reparación nerviosa, se decide realizar una neurlisis y cobertura con un colgajo sinovial.

La cirugía se realizó con la paciente en decúbito supino, con el brazo sobre la mesa quirúrgica de mano, con aneste-

sia locorregional y torniquete de isquemia en la raíz del brazo. Tras identificar los tendones flexores y el nervio mediano, se realizó una sinovectomía de los tendones flexores de cubital hacia radial manteniendo la capa de tejido sinovial unida al borde subcutáneo radial de la incisión para mantener su vascularización. Tras evidenciar el neuroma en continuidad del nervio mediano (fig. 1), se liberó el nervio de las adherencias a planos profundos y se comprobó su adecuado deslizamiento. Finalmente, se cubrió con el colgajo sinovial obtenido (fig. 2), suturando el mismo a tejido celular subcutáneo con puntos sueltos de sutura reabsorbible 3/0. Se mantuvo un vendaje durante 12 días instando a la paciente a movilizar la mano pasiva y activamente para evitar nuevas adherencias.

Doce semanas tras la cirugía, la paciente continúa presentando la hipoestesia previa en el territorio del mediano, aunque refiere una importante mejoría del dolor neuropático, que ha pasado de 9 a 2 sobre la EVA y ha desaparecido el signo de Tinel ante mínimos traumatismos.

Discusión

La formación de un neuroma es el resultado de una regeneración nerviosa anómala tras la lesión de un nervio periférico. Los neuromas se pueden formar como consecuencia de la irritación nerviosa por presión crónica, estiramiento, lesiones por aplastamiento, traumatismos cerrados, laceraciones o heridas y traumatismos abiertos⁴. El punto común es la lesión nerviosa con afectación epineural⁵ cualquiera que sea su origen.

Las manifestaciones clínicas de los neuromas son el dolor neuropático, a menudo invalidante, la alteración de la sensibilidad distal en el territorio de inervación del nervio afecto⁴ y la presencia de signo de Tinel.

Cuando estos neuromas dolorosos afectan a los nervios principales de la región de la muñeca, representan un problema clínico de elevada complejidad⁶ debiendo ser el objetivo de nuestro tratamiento doble, tratar de eliminar o al menos minimizar la clínica dolorosa y conservar la función residual que presente el nervio.

El primer tratamiento quirúrgico que habitualmente se plantea es la neurlisis. Esta debe realizarse cuidadosamente para evitar la devascularización del nervio y la formación posterior de una nueva cicatriz que pudiera ser incluso más dolorosa y limitante que la previa^{3,7}. Por ello, la neurlisis aislada parece no ser una opción adecuada de tratamiento siendo recomendable asociar un procedimiento de cobertura⁶.

La cobertura de los nervios tras la neurlisis no es una técnica novedosa. Desde los años 80 aparecen varias publicaciones al respecto⁸, que documentan colgajos libres y colgajos locales que permiten cubrir el nervio con tejidos bien vascularizados. Estos colgajos proporcionan una adecuada superficie de deslizamiento, disminuyen las adherencias cicatriciales, mejoran el aporte nutricional al nervio y lo separan de la piel, reduciendo su vulnerabilidad a nuevas lesiones⁷. Todas estas ventajas, si bien son esperanzadoras, continúan siendo más teóricas y existe discrepancias sobre su utilidad según los distintos autores⁶.

Son muchas las opciones de cobertura descritas en la literatura, destacando entre los colgajos pediculados el colgajo

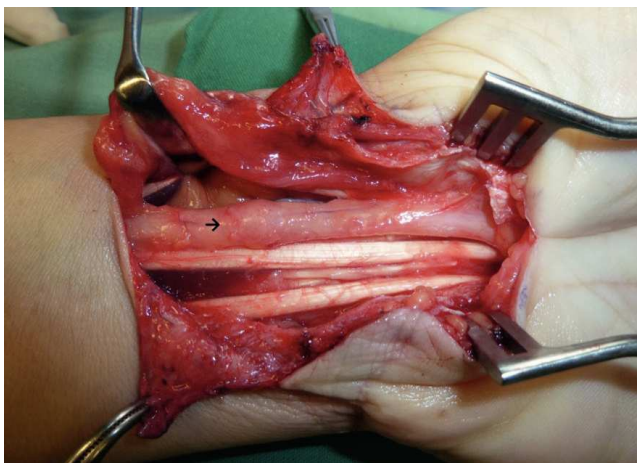


Figura 1 Sinovectomía de los tendones desde ulnar hacia radial evidenciándose el neuroma en continuidad del nervio mediano.

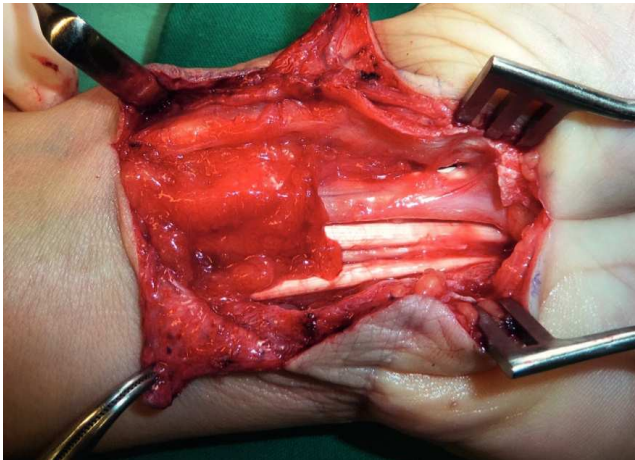


Figura 2 Cobertura del neuroma con el colgajo sinovial obtenido previamente.

de pronador cuadrado⁸, el colgajo de Becker⁹, el colgajo fascial radial en isla¹⁰ o el colgajo sinovial descrito por Wulle en 1980 y que es el que hemos utilizado nosotros en este caso¹¹. Respecto a los colgajos libres, también han sido descritos varios colgajos como el colgajo libre de fascia descrito por Wintsch y Helaly¹², el de dorsal ancho, el colgajo escapular^{7,13}, el colgajo antebraquial lateral¹³ o colgajo de epiplón y otros⁷.

Es importante destacar las diferencias entre los dos grupos, ya que la realización de colgajos libres requiere mayor tiempo quirúrgico, técnicas microquirúrgicas y habitualmente anestesia general, mientras que el empleo de colgajos locales es más sencillo técnicamente, no precisa técnicas microquirúrgicas, evita la morbilidad asociada a la zona donante, exige menor tiempo quirúrgico y habitualmente permite utilizar anestesia locorregional⁷.

El tejido sinovial que cubre los tendones flexores superficiales de los dedos (FDS), es utilizado en el colgajo sinovial. Está normalmente disponible en el antebrazo y su aporte vascular está asegurado por cuatro arterias, una rama constante de la arteria cubital y tres ramas inconstantes procedentes del arco palmar superficial, de la arteria radial y de los vasa nervorum del nervio mediano^{6,14,15}. Este colgajo ha sido utilizado para la cobertura del nervio mediano tras recidivas en el tratamiento quirúrgico del síndrome del túnel carpiano, propósito con el que se utilizó la primera vez¹¹, también se ha empleado para la cobertura de defectos cutáneos palmares¹⁵ y para la cobertura de neuromas en continuidad, como exponemos en el presente caso clínico, publicándose buenos resultados en la no muy extensa literatura disponible¹.

Conflicto de intereses

Los autores declaran no tener ningún conflicto de intereses.

Bibliografía

1. Elliot D, Lloyd M, Hazari A, Sauerland S, Anand P. Relief of the pain of neuromas-in-continuity and scarred median and ulnar nerves in the distal forearm and wrist by neurolysis, wrapping in vascularized forearm fascial flaps and adjunctive procedures. *J Hand Surg Eur Vol.* 2010;35:575-82.
2. Millesi H, Zöch G, Rath T. The gliding apparatus of peripheral nerve and its clinical significance. *Ann Chir Main Memb Super.* 1990;9:87-97.
3. Jones NF, Shaw WW, Katz RG, Angeles L. Circumferential wrapping of a flap around a scarred peripheral nerve for salvage of end-stage traction neuritis. *J Hand Surg Am.* 1997;22:527-35.
4. Watson J, Gonzalez M, Romero A, Kerns J. Neuromas of the hand and upper extremity. *J Hand Surg Am.* 2010;35:499-510.
5. Yüksel F, Kışlaoğlu E, Durak N, Uçar C, Karacaoğlu E. Prevention of painful neuromas by epineural ligatures, flaps and grafts. *Br J Plast Surg.* 1997;50:182-5.
6. Elliot D, Sierakowski A. The surgical management of painful nerves of the upper limb: a unit perspective. *J Hand Surg Eur Vol.* 2011;36:760-70.
7. Adani R, Tos P, Tarallo L, Corain M. Treatment of painful median nerve neuromas with radial and ulnar artery perforator adipofascial flaps. *J Hand Surg Am.* 2014;39:721-7.
8. Adani R, Tarallo L, Battiston B, Marcoccio I. Management of neuromas in continuity of the median nerve with the pronator quadratus muscle flap. *Ann Plast Surg.* 2002;48:35-40.
9. Becker C, Gilbert A. [The cubital flap]. *Ann Chir Main.* 1988;7:136-42.
10. Tham SK, Ireland DC, Riccio M, Morrison WA. Reverse radial artery fascial flap: a treatment for the chronically scarred median nerve in recurrent carpal tunnel syndrome. *J Hand Surg Am.* 1996;21:849-54.
11. Wulle C. [Recurrent carpal tunnel syndrome-synovial flap technique (author's transl)]. *Z Plast Chir.* 1980;4:266-71.
12. Wintsch K, Helaly P. Free flap of gliding tissue. *J Reconstr Microsurg.* 1986;2:143-51.
13. Dahlin LB, Lekholm C, Kardum P, Holmberg J. Coverage of the median nerve with free and pedicled flaps for the treatment of recurrent severe carpal tunnel syndrome. *Scand J Plast Reconstr Surg Hand Surg.* 2002;36:172-6.
14. Yii NW, Niranjana NS. Fascial flaps based on perforators for reconstruction of defects in the distal forearm. *Br J Plast Surg.* 1999;52:534-40.
15. Aktouf A, Auquit-Auckbur I, Mebtouche N, Mouilhade F, Le Moulec YP, Milliez PY, et al. Anatomical study and clinical relevance of the flexor superficialis synovial flap: an assessment of 31 hand dissections. *Surg Radiol Anat.* 2012;34:493-8.