

“Joelho flutuante,” uma lesão incomum: análise de 12 casos*

“Floating Knee,” An Uncommon Injury: Analysis of 12 Cases

Vishal Yadav¹ Harpreet Singh Suri¹ Mayank Vijayvargiya¹ Vikas Agashe¹ Vivek Shetty¹

¹ Departamento de Ortopedia, P.D. Hinduja National Hospital, Mumbai, Maharashtra, India

Rev Bras Ortop 2019;54:53–59.

Address for correspondence Vivek Shetty, Department of Orthopedics, P.D. Hinduja National Hospital, Mumbai, India (e-mail: vivshetty7777@gmail.com).

Resumo

Objetivo As lesões do tipo joelho flutuante (FKIs, na sigla em inglês) são complexas e são geralmente causadas por trauma de alta velocidade. Estas lesões são frequentemente associadas a lesões que causam risco de morte, que devem ter precedente sobre lesões nas extremidades. Os autores revisaram os resultados das lesões do tipo joelho flutuante tratadas nesta instituição entre 2003 e 2015.

Método Foi realizado um estudo retrospectivo de todos os pacientes com FKIs de 2003 a 2015. Doze pacientes foram incluídos no estudo. Os dados relacionados ao tipo de fratura, lesões associadas, modalidades de tratamento e complicações foram observados. A avaliação funcional foi realizada utilizando os critérios de Karlstrom modificados após a união óssea completa.

Resultados O mecanismo de lesão foi acidente automobilístico em todos os pacientes. O acompanhamento médio foi de 4 anos. A média de idade dos pacientes foi de 34,75 anos. O tempo médio de união óssea foi de 6,5 meses nos fêmures e de 6,7 meses nas tíbias. As complicações foram rigidez do joelho, união óssea tardia e infecção. De acordo com os critérios modificados de Karlstrom, três resultados foram considerados excelentes, cinco bons, três razoáveis e um resultado foi considerado ruim.

Conclusão Lesões do tipo joelho flutuante são graves e são geralmente associadas a lesões de vários órgãos. A detecção precoce e o tratamento adequado das lesões associadas, a afixação precoce das fraturas e a reabilitação pós-operatória são necessários para um bom resultado. As complicações são frequentes, sob a forma de união óssea tardia, rigidez do joelho e infecção.


Palavras-chave

- ▶ fraturas femorais
- ▶ fraturas tibiais
- ▶ lesões no joelho
- ▶ fixação de fratura

Abstract

Objective Floating knee injuries are complex injuries and are usually caused by high-velocity trauma. These injuries are often associated with life treating injuries, which should take precedent over extremity injuries. The authors reviewed the outcomes of floating knee injuries managed in this institute from 2003 to 2015.

* Estudo conduzido em Department of Orthopedics, P.D. Hinduja National Hospital, Mumbai, Índia.

 Vivek Shetty's ORCID is <https://orcid.org/0000-0002-0237-7309>.

Method A retrospective study was conducted of all patients with floating knee injuries from 2003 to 2015. Twelve patients were included in the study. Data related to fracture type, associated injuries, treatment modalities, and complications were noted. Functional assessment was performed using the modified Karlstrom and Olerud criteria after complete bony union.

Result The mechanism of injury was motor vehicle accident in all patients. The mean follow up was four years. The mean age of patients was 34.75 year. The mean union time was 6.5 months in femurs and 6.7 month in tibias. The complications were knee stiffness, delayed union, and infection. According to modified Karlstrom criteria, there were three – excellent, five – good, three – fair, and one poor result.

Conclusion Floating knee injuries are severe injuries and are usually associated with multi-organ injuries. Early detection and appropriate management of associated injuries, early fixation of fractures, and postoperative rehabilitation are needed for good outcome. Complications are frequent, in the form of delayed union, knee stiffness, and infection.

Keywords

- ▶ femoral fractures
- ▶ tibial fractures
- ▶ knee injuries
- ▶ fracture fixation

Introdução

As lesões do tipo joelho flutuante (FKI, na sigla em inglês) são definidas como fraturas ipsilaterais do fêmur e da tibia, podendo incluir fraturas intra-articulares diafisárias e metafisárias.¹ Estas fraturas podem variar de diafisárias simples a articulares complexas. O termo joelho flutuante foi descrito por Blake et al em 1975.²

Embora sua incidência exata não seja conhecida, as FKI são relativamente incomuns. De modo geral, estas lesões ocorrem após traumas em alta velocidade, em especial colisões automobilísticas, e são comumente associadas a lesões extensas em tecidos moles e a lesões com risco de vida. Kao et al, em sua série de 419 pacientes, relataram 110 (26%) lesões cefálicas, 37 (8%) lesões pélvicas, 29 (7%) lesões torácicas e 230 (55%) lesões em membros contralaterais.³ A incidência de lesão vascular associada à FKI varia de 7% a 29%.^{4,5} Perda excessiva de sangue, embolia gordurosa, união óssea tardia ou nula, rigidez articular, mobilização tardia, amputação e infecção são algumas outras complicações da FKI.³

O avanço dos métodos de fixação da fratura e das técnicas cirúrgicas melhorou o tratamento da FKI ao longo das décadas. Isto pode ser atribuído ao tratamento de pacientes politraumatizados de acordo com os princípios básicos do suporte avançado de vida no trauma (ATLS, na sigla em inglês).

O presente estudo retrospectivo foi realizado para avaliar o desfecho do tratamento da FKI, das lesões associadas e das complicações posteriores.

Material e Métodos

Entre 2004 e 2015, 12 pacientes com FKI foram admitidos no pronto-socorro de nosso instituto terciário. Todos os pacientes que sofreram FKI com idade entre 18 e 65 anos e lesões abertas ou fechadas foram incluídos no estudo. Como a maioria dos pacientes com FKI era vítima de politraumas, o tratamento inicial constituiu de ressuscitação e estabilização hemodinâmica do indivíduo e colocação de tala no

membro acometido de acordo com o protocolo ATLS. Todos os 12 pacientes precisaram de ressuscitação no pronto-socorro, e 2 indivíduos foram submetidos a intubação endotraqueal e a cuidados intensivos.

Os pacientes com lesões cefálicas, torácicas e pélvicas foram tratados de modo adequado antes da estabilização cirúrgica da fratura. Um paciente apresentou um grande hematoma na pelve devido a fratura pélvica (tipo B2.2 segundo a classificação de Tile) que causou uma queda no nível de hemoglobina, apesar de ter recebido transfusão de sangue, com necessidade de embolização da artéria sacral e da artéria obturatória.

A classificação de Fraser foi usada para as FKI.⁵ As fraturas abertas foram classificadas de acordo com o método de Gustilo et al.⁶ O tratamento cirúrgico foi realizado depois da estabilização hemodinâmica do paciente. Primeiramente, a fratura femoral foi fixada e, a seguir, a fratura tibial. Hastes intramedulares foram utilizadas em fraturas diafisárias e placas foram usadas em fraturas metafisárias e intra-articulares (–Figs. 1 e 2). Feridas abertas, caso presentes, foram debridadas e adequadamente analisadas quanto à possibilidade de fechamento primário tardio, com enxerto cutâneo ou retalho cutâneo.

Durante o período perioperatório, todos os pacientes receberam três doses de antibiótico (cefazolina). Todos os pacientes foram submetidos a trombopprofilaxia no período pós-operatório. Se o estado geral do paciente permitisse, exercícios de movimentação ativa e passiva do joelho começavam um dia após a cirurgia. A marcha com andador e sustentação de peso foi orientada de acordo com o modo de fixação empregado.

Conforme os protocolos hospitalares, os pacientes foram submetidos a acompanhamento regular em 1, 3, 6, 12 meses e anualmente. A avaliação clínica e radiológica foi realizada em cada consulta de acompanhamento. A avaliação radiológica analisou a união óssea. A avaliação funcional foi realizada com os critérios modificados de Karlstrom após a confirmação da união óssea.^{7,8}

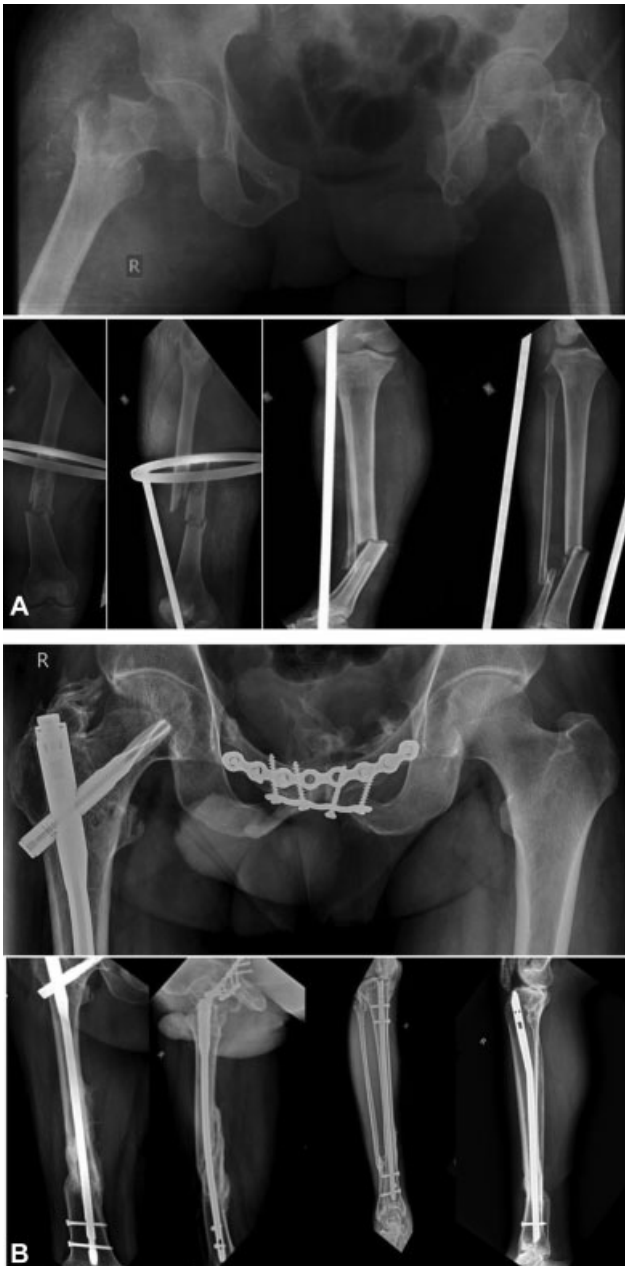

Fig. 1 (A) Radiografia pré-operatória de lesão do tipo joelho flutuante de tipo 1; e (B) aos 2 anos de acompanhamento.

Resultado

A idade média dos pacientes foi de 34,75 anos (de 19 a 54 anos). A duração média do acompanhamento foi de 4 anos (de 1 a 11 anos). O tempo médio para união óssea completa foi de 6,5 meses no fêmur e de 6,7 meses na tíbia. Todos os 12 pacientes sofreram acidentes de trânsito. O lado direito foi acometido em sete pacientes, e o lado esquerdo em cinco pacientes. Houve 5 FKIs de tipo 1, 2 de tipo 2a, 2 de tipo 2b e 3 de tipo 2c de acordo com a classificação de Fraser (► **Tabela 1**). Houve 9 (75%) FKI abertas, das quais 9 eram no fêmur (3 de grau 2, 3 de grau 3a, 3 de grau 3b) e 5, na tíbia (4 de grau 3a, 1 de grau 3b) (► **Tabela 2**). Quatro pacientes apresentaram lesão torácica e dois pacientes precisaram de dreno torácico intercostal por apresentar hemotórax. Três pacientes apresentaram lesão pélvica, dois precisa-

ram de fixação interna (um com lesão B1 e outro com lesão B2.2 de acordo com a classificação de Tile) e um paciente (A2 de Tile) foi tratado de maneira conservadora. Embora nenhum dos pacientes tenha sofrido lesão cefálica, dois apresentaram equimose periorbital e uma tomografia computadorizada (TC) do cérebro foi solicitada para descartar a presença de sangramento intracraniano ou de fratura de crânio. Oito pacientes apresentaram outras lesões associadas nos membros (► **Tabela 3**). Nenhum paciente apresentou lesão neurovascular nos membros.

As complicações observadas foram rigidez do joelho em cinco pacientes, que foram submetidos a manipulação sob anestesia 3 meses após a cirurgia. A união óssea tardia foi observada em quatro fraturas tibiais e em quatro fraturas femorais. Uma fratura femoral e uma fratura tibial precisaram ser submetidas a dinamização 3 meses após a cirurgia e cicatrizaram em 8 meses e em 6 meses, respectivamente. As outras três fraturas femorais, tratadas com placa, haste e fixação externa, continuaram a ser observadas sem qualquer intervenção até a união óssea por, em média, 11 meses. Da mesma maneira, as três outras fraturas tibiais, tratadas com placa, haste e imobilização com gesso, continuaram a ser observadas sem intervenção até a união óssea por, em média, 9,20 meses. Cinco pacientes desenvolveram infecção superficial precoce sobre o sítio cirúrgico na tíbia, a qual foi resolvida com antibióticos. Um paciente apresentou infecção tardia 3 anos após a cirurgia na tíbia, a qual foi resolvida com debridamento e a remoção do implante (► **Tabela 4**).

Três pacientes apresentaram defeito da ferida no membro inferior, resolvido com um enxerto cutâneo de espessura parcial em um paciente e com cobertura com retalho (retalho de gastrocnêmio e retalho de avanço local) em dois indivíduos. Um paciente apresentou um defeito na ferida da coxa, fechado com sutura secundária. A avaliação funcional foi realizada de acordo com os critérios modificados de Karlstrom após a união óssea completa, com três resultados excelentes, cinco bons resultados, três resultados razoáveis e um resultado ruim (► **Tabela 5** e ► **Fig. 3**).

Discussão

As FKIs são lesões incomuns e sua verdadeira incidência ainda não é conhecida. Os pacientes com FKI são geralmente vítimas de traumas em alta velocidade, principalmente acidentes automobilísticos. Não são apenas lesões em membros, já que diversas lesões em órgãos e múltiplas fraturas estão frequentemente associadas, com possível risco de morte. Descobrimos que 66% dos pacientes apresentavam lesões associadas, uma incidência comparável a outros estudos.^{7,9} A avaliação cuidadosa dos pacientes foi realizada para a identificação de outras lesões associadas e a prioridade de tratamento foi dada àquelas com risco de morte, e não às lesões em membros.

O papel do atendimento total precoce (ETC, na sigla em inglês) e do controle de danos ortopédicos (DCO, na sigla em inglês) nos politraumas sempre foi controverso. Em pacientes estáveis, o ETC é mais adequado e, nos instáveis, o DCO é necessário. No entanto, há dúvidas consideráveis em

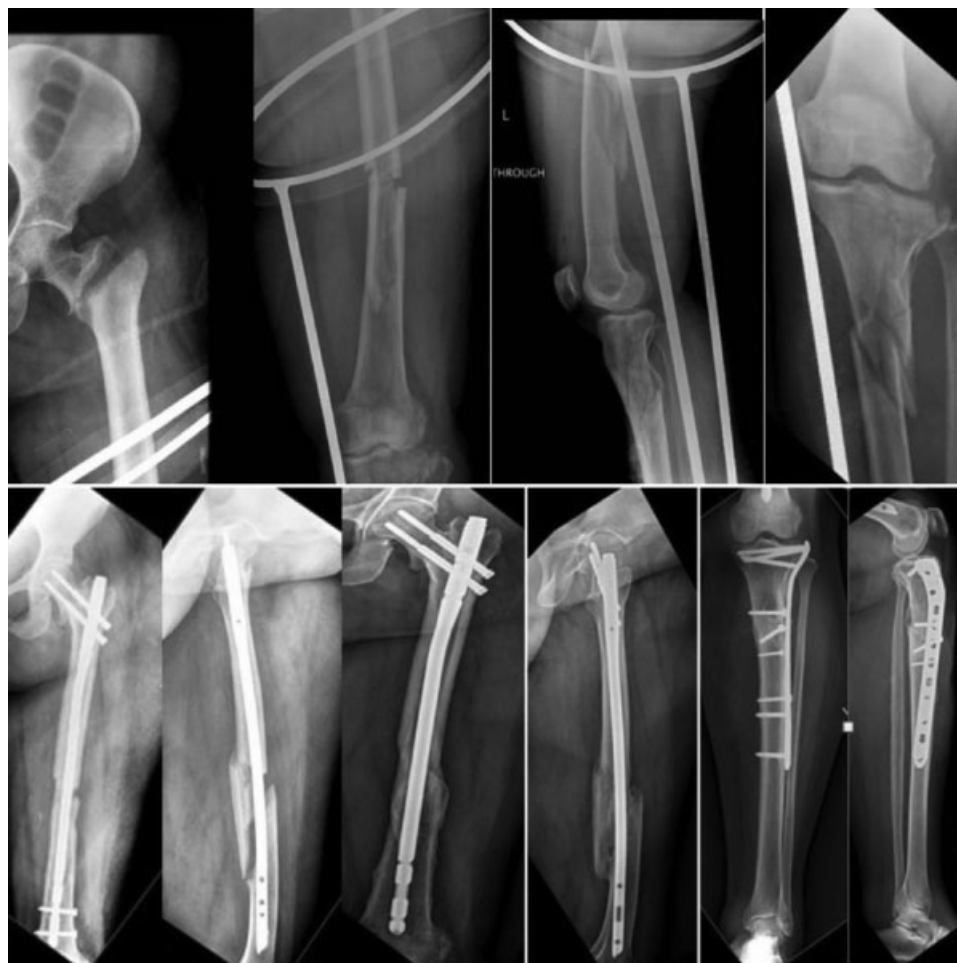

Fig. 2 Lesão do tipo joelho flutuante de tipo 2 aos 7 anos de acompanhamento. A dinamização foi realizada devido à união óssea tardia do fêmur em 3 meses.

pacientes limítrofes. Alguns autores indicam o ETC para todos os pacientes, exceto aqueles em estado mais crítico, e alguns indicam o DCO e a estabilização esquelética tardia.^{10,11} A literatura também relata a utilidade da medição do nível sérico de lactato para a determinação do momento de tratamento e da mortalidade, mas seu papel ainda é controverso na previsão da sobrevida após uma lesão grave.^{12,13} Em nosso estudo, não medimos o nível sérico de lactato. Em conclusão, o tratamento de pacientes politraumatizados deve ser individualizado após a avaliação do benefício da fixação definitiva precoce da fratura em comparação com o possível risco de complicações sistêmicas fatais, como embolia gordurosa, lesão pulmonar aguda ou falência múltipla de órgãos.¹⁴

Vários estudos mostraram bons resultados após o tratamento cirúrgico da FKI.^{8,15-18} Há um consenso em estudos recentes de que o melhor tratamento para a FKI é a fixação cirúrgica da fratura com haste intramedular sempre que possível.¹⁹⁻²¹ Rethnam et al trataram a maioria das FKI extra-articulares com hastes intramedulares e a maioria das fraturas intra-articulares com placas, e observaram que o tempo de união óssea da fratura e a recuperação funcional foi melhor nos pacientes que receberam hastes intramedu-

lares.¹⁹ Theodoratus et al,²⁰ em seu estudo, recomendaram as hastes intramedulares como o método de escolha para o tratamento das fraturas ipsilaterais da diáfise da tíbia e do fêmur, exceto em fraturas abertas de grau 3b e c. Dwyer et al²¹ compararam quatro modalidades terapêuticas para fixação da FKI e concluíram que resultados excelentes a bons foram obtidos quando fraturas femorais e tibiais diafisárias foram tratadas com hastes intramedulares ou com a modalidade combinada (haste intramedular para a fratura femoral e imobilização para a fratura tibial) e que os resultados foram ruins quando as duas fraturas foram tratadas com fixador externo. A incidência de amputação foi de até 27% nas FKI com esmagamento extenso de tecido mole, infecção grave e lesões neurovasculares.²¹ Em nosso estudo, um paciente foi submetido à amputação do joelho devido a infecção local grave e a septicemia, apesar das múltiplas cirurgias de debridamento.

Em nosso estudo, usamos hastes intramedulares em cinco fraturas da diáfise do fêmur e em quatro fraturas da diáfise da tíbia. Utilizamos placas bloqueadas em cinco fraturas tibiais (articulares e metafisárias) e em seis fraturas femorais (articulares e metafisárias). Em um paciente, a imobilização foi usada no tratamento de uma fratura aberta da tíbia de

Tabela 1 Detalhes clínicos dos pacientes

Idade média (anos)	34,75 anos (19–54)
Sexo	
Masculino	8 (66,66%)
Feminino	4 (33,33%)
Lado	
Direito	7 (58,33%)
Esquerdo	5 (41,66%)
Fratura fechada	3 (25%)
Fratura aberta	9 (75%)
Tipo de fratura (de acordo com a classificação de Fraser)	
Tipo 1–Fratura femoral e tibial extra-articular	5 (41,66%)
Tipo 2a – Fratura femoral extra-articular e tibial intra-articular	2 (16,66%)
Tipo 2b – Fratura tibial extra-articular e femoral intra-articular	2 (16,66%)
Tipo 2c – Fratura femoral e tibial intra-articular	3 (25,00%)
Implante usado	
Haste intramedular na tibia	4 (36%)
Placa na tibia	5 (45%)
Fixador na tibia	2 (18,18%)
Haste intramedular no fêmur	5 (45%)
Placa no fêmur	6 (54%)
Fixador no fêmur	1 (8,3%)
Tempo média até a união óssea, em meses	
Tibia	6,7 meses
Fêmur	6,5 meses
Tempo médio entre a lesão e o intervalo cirúrgico	4,8 dias (1–30)
Lesão torácica (hemotórax, pneumo-hemotórax, fratura de costela)	4 (33,33%)
Necessidade de ressuscitação	4 (33,33%)
Necessidade de internação em unidade de terapia intensiva	7 (58,33%)
Necessidade de transfusão de sangue	7 (58,33%)
Duração média da hospitalização	22,4 dias (8–36)
Outra lesão em membro	8 (66%)

grau 3a (► **Tabela 1**). O fixador externo foi usado na fixação definitiva em duas fraturas tibiais e em uma fratura femoral. O tempo médio para união óssea foi de 6,5 meses no fêmur e de 6,7 meses na tibia, um pouco maior do que em outro estudo publicado.¹⁹

Na literatura, descobrimos que os desfechos das FKI costumam ser variáveis; alguns autores relatam a ausência de resultados excelentes, e outros relatam até 53% de resultados excelentes (► **Tabela 6**). Estes resultados variáveis

Tabela 2 Classificação das fraturas abertas de acordo com Gustilo et al

	Fêmur	Tibia
Grau 1	0	0
Grau 2	3 (33,3%)	0
Grau 3a	3 (33,3%)	4 (44,4%)
Grau 3b	3 (33,3%)	1 (11,1%)
Grau 3c	0	0

Tabela 3 Outras lesões associadas em membros

Fratura ipsilateral do colo do fêmur	2
Extremidade distal do rádio	2
Fratura da diáfise do fêmur contralateral	1
Fratura de costela	2
Fratura pélvica	3
Fratura de clavícula	2
Fratura de tálus	1
Fratura de patela	1
Lesão do ligamento cruzado anterior	1
Total	15

Tabela 4 Complicações associadas à lesão do tipo joelho flutuante

União óssea tardia do fêmur	4 (33%)
União óssea tardia da tibia	4 (33%)
Infecção precoce	5 (41%)
Infecção tardia	1 (0,8%)
Rigidez do joelho	5 (41%)

Tabela 5 Resultado funcional de acordo com os critérios modificados de Karlstrom

Excelente	3 (25%)
Bom	5 (41%)
Razoável	3 (25%)
Ruim	1 (9%)

podem ser causados por lesões neurovasculares associadas, fraturas abertas e padrões distintos de fratura.^{3,7,19,22–24} Em nosso estudo, os resultados foram excelentes em três (25%) pacientes, bons em cinco (41%) pacientes, moderados em três (25%) pacientes, e ruins em um (9%) paciente de acordo com os critérios modificados de Karlstrom, considerados comparáveis a outros estudos (► **Tabela 5**).

As FKI são geralmente associadas a traumas em alta velocidade que podem causar lesões graves em tecidos

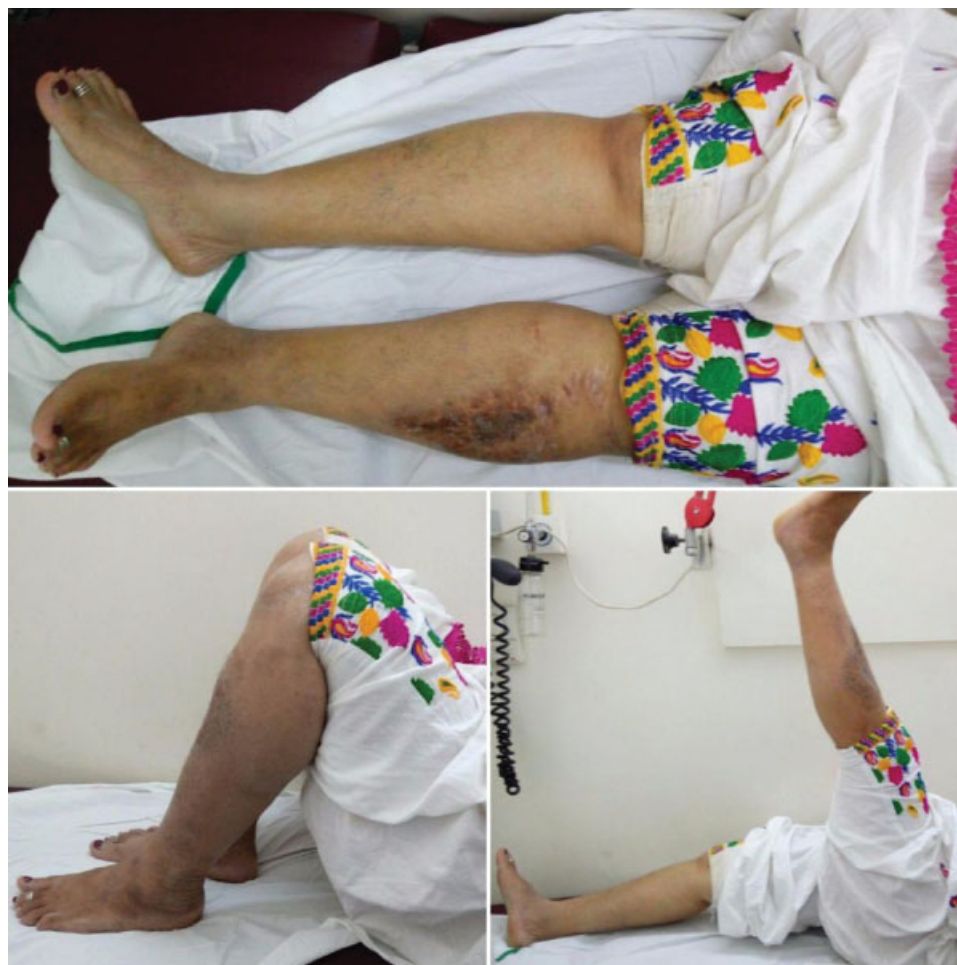

Fig. 3 Avaliação funcional do paciente da ►Fig. 2 em 7 anos.

Tabela 6 Comparação dos diferentes estudos quanto ao padrão de lesão e o resultado

Estudos	Fratura aberta	Lesão vascular	Lesão nervosa	Infecção	Resultado funcional
Ostrum et al, 2000 ²³	41%	5%	NA	NA	Excelente ou bom: 88%; razoável: 6%; ruim: 6%
Ríos et al, 2003 ²²	57%	5%	5%	19%	Excelente: 10%; bom: 34%; razoável: 38%; ruim: 19%
Rethnam et al, 2007 ¹⁹	20%	3%	3%	7%	Excelente: 51%; bom: 31%; razoável: 7%; ruim: 10%
Oñorbe et al, 2008 ⁷	47%	13%	27%	13%	Excelente: 0; bom: 33%; razoável: 27%; ruim: 40%
Kao et al, 2010 ³	63%	NA	NA	21%	NA
Hegazy et al, 2011 ²⁴	13%	NA	NA	7%	Excelente: 53%; bom: 26%; razoável: 13%; ruim: 7%
Our study	75%	0	0	26%	Excelente: 25%; bom: 41%; razoável: 25%; ruim: 9%

moles, com alta incidência de fraturas abertas, de até 77%.^{4,15} A incidência de infecções nestas lesões chegou a 21% ($n = 3$). Em nossa série, observamos uma taxa de infecção de até 26%; esta incidência alta pode ser atribuída ao número elevado (75%) de fraturas abertas.

As lesões vasculares associadas à FKI foram relatadas na literatura em incidência de 7 a 29%.^{4,5} Lesões neurológicas também foram associadas à FKI. Ríos et al²² e Oñorbe et al⁷

relataram lesões neurológicas associadas à FKI em 5% e 27% de seus pacientes, respectivamente. Em nossa série, nenhum paciente apresentou quaisquer lesões vasculares ou neurológicas (►Tabela 6).

As limitações do nosso estudo são sua natureza retrospectiva e o tamanho pequeno da amostra, principalmente quanto aos três tipos de fraturas, para avaliação de desfechos comparáveis.

Conclusão

Em resumo, a FKI é grave e está geralmente associada a outras lesões com risco de morte que devem ser cuidadosamente identificadas e tratadas de forma prioritária. A FKI normalmente requer tratamento multidisciplinar com suporte intensivo. O tratamento destas lesões deve ser individualizado com base no estado hemodinâmico do paciente, no padrão de fratura e na lesão associada em tecidos moles. De modo geral, as hastas intramedulares são melhores em fraturas diafisárias e a osteossíntese com placa é mais adequada em fraturas intra-articulares e metafisárias. A taxa de complicações continua alta em nosso estudo, na forma de união óssea tardia, rigidez do joelho e infecção.

Conflitos de interesses

Os autores declaram não haver conflitos de interesses.

Agradecimentos

Agradecemos aos residentes e colegas do Departamento de Ortopedia do P.D. Hinduja National Hospital e do Centro de Pesquisas Mumbai pelo auxílio no presente estudo. Nenhum benefício ou fundos foram recebidos para financiar o presente estudo.

Referências

- Lundy DW, Johnson KD. “Floating knee” injuries: ipsilateral fractures of the femur and tibia. *J Am Acad Orthop Surg* 2001;9(4):238-45
- Blake R, McBryde A Jr. The floating knee: Ipsilateral fractures of the tibia and femur. *South Med J* 1975;68(1):13-6
- Kao FC, Tu YK, Hsu KY, Su JY, Yen CY, Chou MC. Floating knee injuries: a high complication rate. *Orthopedics* 2010;33(1):14
- Paul GR, Sawka MW, Whitelaw GP. Fractures of the ipsilateral femur and tibia: emphasis on intra-articular and soft tissue injury. *J Orthop Trauma* 1990;4(3):309-14
- Fraser RD, Hunter GA, Waddell JP. Ipsilateral fracture of the femur and tibia. *J Bone Joint Surg Br* 1978;60-B(4):510-5
- Gustilo RB, Anderson JT. Prevention of infection in the treatment of one thousand and twenty-five open fractures of long bones: retrospective and prospective analyses. *J Bone Joint Surg Am* 1976;58(4):453-8
- Oñorbe F, Ferrer-Santacreu EM, Rodríguez-Merchán EC. The floating knee: retrospective review of 15 cases treated over a 5-year period. *Rev Esp Cir Ortop Traumatol* 2008;52:283-9
- Karlström G, Olerud S. Ipsilateral fracture of the femur and tibia. *J Bone Joint Surg Am* 1977;59(2):240-3
- Adamson GJ, Wiss DA, Lowery GL, Peters CL. Type II floating knee: ipsilateral femoral and tibial fractures with intraarticular extension into the knee joint. *J Orthop Trauma* 1992;6(3):333-9
- Vallier HA, Super DM, Moore TA, Wilber JH. Do patients with multiple system injury benefit from early fixation of unstable axial fractures? The effects of timing of surgery on initial hospital course. *J Orthop Trauma* 2013;27(7):405-12
- Lichte P, Kobbe P, Dombroski D, Pape HC. Damage control orthopedics: current evidence. *Curr Opin Crit Care* 2012;18(6):647-50
- Pal JD, Victorino GP, Twomey P, Liu TH, Bullard MK, Harken AH. Admission serum lactate levels do not predict mortality in the acutely injured patient. *J Trauma* 2006;60(3):583-7, discussion 587-9
- Pape H, Stalp M, v Griensven M, Weinberg A, Dahlweitz M, Tscherner H. [Optimal timing for secondary surgery in polytrauma patients: an evaluation of 4,314 serious-injury cases]. *Chirurg* 1999;70(11):1287-93
- Balogh ZJ, Reumann MK, Gruen RL, Mayer-Kuckuk P, Schuetz MA, Harris IA, et al. Advances and future directions for management of trauma patients with musculoskeletal injuries. *Lancet* 2012;380(9847):1109-19
- Veith RG, Winquist RA, Hansen ST Jr. Ipsilateral fractures of the femur and tibia. A report of fifty-seven consecutive cases. *J Bone Joint Surg Am* 1984;66(7):991-1002
- Behr JT, Apel DM, Pinzur MS, Dobozi WR, Behr MJ. Flexible intramedullary nails for ipsilateral femoral and tibial fractures. *J Trauma* 1987;27(12):1354-7
- Höjer H, Gillquist J, Liljedahl SO. Combined fractures of the femoral and tibial shafts in the same limb. *Injury* 1977;8(3):206-12
- Elmrini A, Elibrahimi A, Agoumi O, Boutayeb F, Mahfoud M, Elbardouni A, et al. Ipsilateral fractures of tibia and femur or floating knee. *Int Orthop* 2006;30(5):325-8
- Rethnam U, Yesupalan RS, Nair R. Impact of associated injuries in the floating knee: a retrospective study. *BMC Musculoskelet Disord* 2009;10:7 Doi: 10.1186/1471-2474-10-7
- Theodoratos G, Papanikolaou A, Apergis E, Maris J. Simultaneous ipsilateral diaphyseal fractures of the femur and tibia: treatment and complications. *Injury* 2001;32(4):313-5
- Dwyer AJ, Paul R, Mam MK, Kumar A, Gosselin RA. Floating knee injuries: long-term results of four treatment methods. *Int Orthop* 2005;29(5):314-8
- Ríos A, Fahandezh-Saddi H, Martín-García A, Martínez-Gómez JM, Villa A, Vaquero J. Rodilla flotante traumática. A propósito de 21 casos. *Rev Ortop Traumatol (B Aires)* 2003;47(5):311-6
- Ostrum RF. Treatment of floating knee injuries through a single percutaneous approach. *Clin Orthop Relat Res* 2000;(375):43-50
- Hegazy AM. Surgical management of ipsilateral fracture of the femur and tibia in adults (the floating knee): postoperative clinical, radiological, and functional outcomes. *Clin Orthop Surg* 2011;3(2):133-9