

Técnica de Stoppa modificada para fratura de acetábulo: uma revisão*

Modified Stoppa Approach for Acetabulum Fracture: A Review

Ashwani Soni¹ Ravi Gupta¹ Ramesh Sen²

¹ Departamento de Ortopedia, Government Medical College and Hospital, Chandigarh, India

² Departamento de Ortopedia, Fortis Hospital Mohali, Sahibzada Ajit Singh Nagar, India

Address for correspondence Ashwani Soni, Department of Orthopedics, Government Medical College and Hospital, Chandigarh, India (e-mail: asoniortho@gmail.com).

Rev Bras Ortop 2019;54:109–117.

Resumo

Fraturas acetabulares são lesões graves e desafiadoras para cirurgiões ortopédicos. As abordagens anterior e posterior foram descritas para a fixação dessas fraturas. A técnica de Stoppa modificada é considerada uma alternativa à abordagem anterior, que fornece acesso à pelve pelo interior da cavidade. O objetivo do presente artigo é revisar a literatura disponível sobre o uso da abordagem de Stoppa modificada em fraturas de acetábulo. Os dados disponíveis sugerem que a abordagem de Stoppa modificada é útil em fraturas anteriores de acetábulo e em algumas fraturas posteriores, especialmente aquelas nas quais o reforço da parede medial se faz necessário.

Palavras-chave

- ▶ acetábulo
- ▶ fraturas ósseas
- ▶ fixação de fratura
- ▶ Stoppa modificado

Abstract

Fracture of the acetabulum is a grave injury and a challenge for orthopedic surgeons. Anterior and posterior approaches have been described for fixation of acetabulum fractures. The modified Stoppa approach is considered an alternate to the anterior approach, which provides access to the pelvis from inside the cavity. The purpose of the present article is to review the available literature on the use of the modified Stoppa approach in acetabulum fractures. The available data suggest that the modified Stoppa approach is useful in anterior acetabulum fractures and some posterior acetabulum fractures, especially those in which buttressing of the medial wall is required.

Keywords

- ▶ acetabulum
- ▶ fractures bone
- ▶ fracture fixation
- ▶ modified stoppa

Introdução

O tratamento das fraturas do acetábulo é um desafio para um cirurgião ortopédico. O entendimento da anatomia tridimensional e o reparo correto da fratura são essenciais para o tratamento. Após o trabalho pioneiro de Judet¹ e Letournel,² que descreveram o sistema de classificação e as abordagens, várias modificações foram desenvolvidas para melhorar o resultado. A abordagem ilioinguinal foi originalmente descrita

por Letournel³ em 1961 para a fixação do acetábulo fraturado. Como abordagem intrapélvica, tornou-se popular para a fixação de fraturas da parede e da coluna anterior, fraturas anteriores associadas a fraturas pós-hemitransversas e até mesmo ambas as fraturas da coluna.

A abordagem de Stoppa tem sido utilizada no tratamento de hérnias inguinais.^{4,5} Hirvensalo et al,⁶ em 1993, e Cole e Bolhofner,⁷ em 1994, foram os primeiros a independentemente descrever as abordagens extraperitoneais intrapélvicas para fixação de fraturas do acetábulo pélvico, uma modificação da abordagem de Stoppa.

* Estudo conduzido no Department of Orthopedics, Government Medical College and Hospital, Chandigarh, Índia.

received
August 5, 2017
accepted
September 28, 2018
published online
April 15, 2019

DOI <https://doi.org/10.1016/j.rboe.2017.09.006>
ISSN 0102-3616.

Copyright © 2019 by Sociedade Brasileira de Ortopedia e Traumatologia. Published by Thieme Revnter Publicações Ltda, Rio de Janeiro, Brazil

License terms



A abordagem de Stoppa modificada dá acesso direto aos ossos púbicos, à superfície posterior do ramo, à superfície quadrilátera, à eminência púbica e à superfície infrapectínea. Essa abordagem também dá acesso ao pilar ciático, incisura ciática e articulação sacroilíaca anterior. Essa abordagem é associada a uma vantagem mecânica na redução e fixação de fraturas de deslocamento medial em comparação a outras abordagens e é considerada uma alternativa viável de abordagem ilioinguinal para tratamento de fraturas do acetábulo anterior. Embora existam estudos sobre o uso da abordagem de Stoppa modificada em fraturas do acetábulo, não há artigos de revisão. Pela primeira vez, revisamos a literatura sobre a modificação da abordagem de Stoppa para fraturas do acetábulo.

Materiais e Métodos

A metodologia é descrita no fluxograma *Preferred Reporting Items for Systematic Reviews and Meta-Analyses* (PRISMA, na sigla em inglês) (►Fig. 1). Os bancos de dados Pubmed/Medline e Cochrane foram pesquisados com as palavras-chave *Stoppa modificada*, *intra-pélvico anterior*, *intrapélvico anterior*, *Pfannensteil extenso*, *ílio anterior* e *terceira janela ilioinguinal* (no original, em inglês, *modified stoppa*, *anterior intra pelvic*, *anterior intrapelvic*, *extended pfannensteil*, *ilio anterior* e *third window ilioinguinal*) para recuperação de

artigos em que a abordagem de Stoppa foi usada na fixação de fraturas do acetábulo (em 22 de dezembro de 2016). As palavras-chave utilizadas foram os nomes alternativos que descrevem a abordagem de Stoppa modificada na literatura. Os critérios de inclusão foram todos os artigos em que a abordagem de Stoppa modificada foi usada na fixação de fraturas do acetábulo. Os critérios de exclusão foram artigos em língua não-inglesa, relatos de casos, estudos com cadáveres, artigos sem experiência clínica, lesões associadas do anel pélvico, e artigos em que a abordagem ilioinguinal foi utilizada. Os artigos foram avaliados quanto aos dados demográficos, modo de lesão, classificação da fratura, tempo até a cirurgia, tempo cirúrgico, perda de sangue, outras abordagens utilizadas, desfechos funcionais e radiológicos e complicações. No total, 552 artigos foram encontrados. Destes, 506 artigos não eram relacionados à abordagem de Stoppa modificada para fraturas do acetábulo. Nove artigos referentes à abordagem de Stoppa modificada para fraturas de acetábulo em idioma diferente do inglês foram excluídos. Três estudos com cadáveres⁸⁻¹⁰ e dois relatos de caso^{11,12} foram excluídos. Nove artigos¹³⁻²¹ foram excluídos porque a abordagem de Stoppa modificada foi descrita como uma técnica sem experiência clínica. Três artigos foram excluídos por incluírem o tratamento de pacientes com lesões do anel pélvico.²²⁻²⁴ Um artigo de Chesser et al²⁵ foi excluído por incluir pacientes tratados com a abordagem ilioinguinal. Um

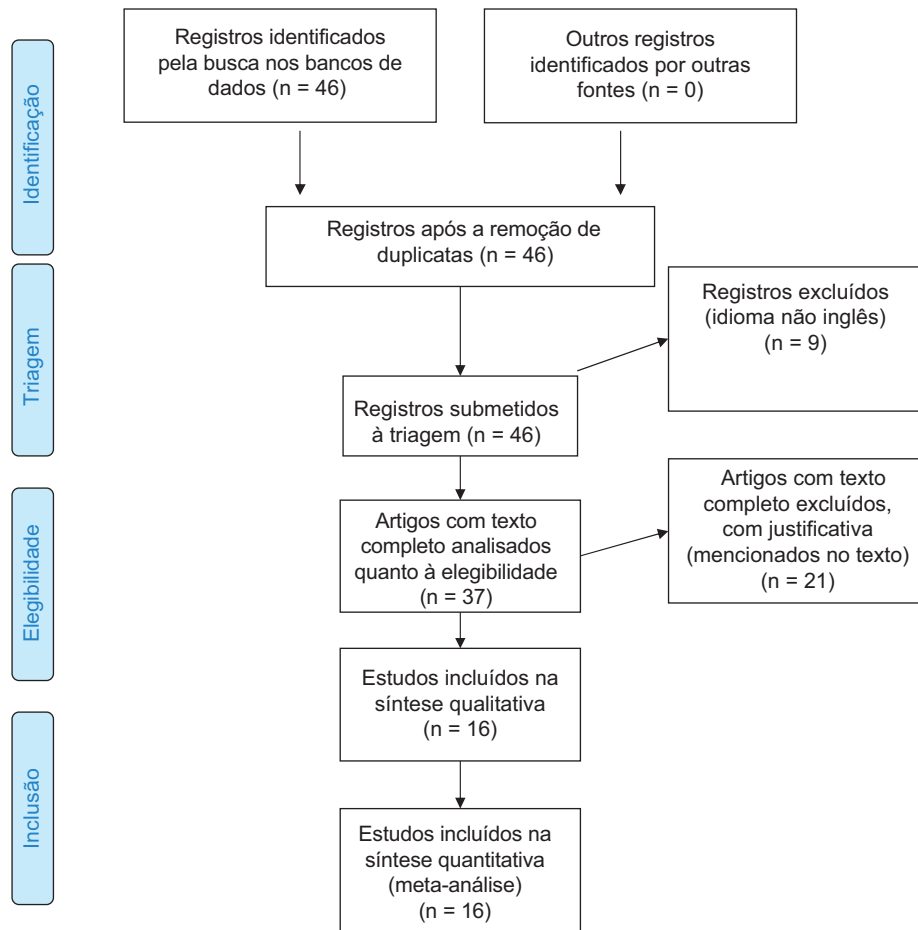


Fig. 1 Fluxograma PRISMA.

artigo de Bastian et al²⁶ foi excluído porque a abordagem de Stoppa modificada foi alterada para a abordagem ilioinguinal no período intraoperatório em 9% dos pacientes, e os resultados das duas técnicas foram combinados. Dois artigos de Keel et al^{27,28} foram excluídos. Nestes estudos, o autor descreveu a abordagem pararectal, em que a fratura foi abordada de um plano lateral aos músculos retos. O próprio autor descreveu sua técnica de forma diferente da abordagem de Stoppa modificada e afirmou sua superioridade.

Resultados

No total, 16 artigos atendiam aos nossos critérios de seleção, inclusive um estudo retrospectivo de Rocca et al,²⁹ que comparava a abordagem ilioinguinal à abordagem de Stoppa. Os dados demográficos dos pacientes foram descritos de maneira combinada para as duas abordagens, mas os resultados foram analisados separadamente. Incluímos este artigo em nossa revisão ao analisar os resultados (redução pós-operatória pelo método de Matta, desfecho funcional com a modificação de Matta da pontuação Merle d'Aubinne e critérios radiológicos de Matta), mas o excluímos da análise dos dados demográficos dos pacientes. As referências de todos os 16 artigos foram manualmente pesquisadas para detecção de qualquer artigo ausente. Os dados analisados foram idade, razão sexual, modo de lesão, classificação de fratura, tempo até a cirurgia, tempo cirúrgico, perda de sangue, outras abordagens utilizadas, desfechos funcionais e radiológicos e complicações.

Dados Demográficos

Em 16 estudos, 609 pacientes com fratura de acetábulo foram tratados com a abordagem de Stoppa modificada.^{7,30-43} Havia 427 homens e 139 mulheres. A proporção entre homens e mulheres era conhecida para 566 pacientes.^{7,30-43} Do total de 609 pacientes, os 34 pacientes tratados por Rocca et al²⁹ foram excluídos porque seus dados demográficos foram descritos combinados àqueles de pacientes submetidos à abordagem ilioinguinal. Dos 10 pacientes tratados por Casstevens et al,³⁶ a proporção de mulheres e homens era conhecida para 8 pacientes. Dos 57 pacientes tratados por Sagi et al,³¹ 7 apresentavam esqueleto imaturo e foram avaliados apenas quanto à abordagem cirúrgica, tempo cirúrgico, perda de sangue e complicações. Todos os estudos apresentavam mais pacientes do sexo masculino do que feminino.

Em 11 estudos (326 pacientes), a idade variou entre 10 e 88 anos.^{7,30-35,37,39,41,42} A idade foi descrita como média por Elmadag et al,⁴⁰ Shazar et al³⁸ e Dailey et al,⁴³ e as médias foram 49,3 anos, 41,88 ± 15,7 anos e 55,88 ± 20,31 anos, respectivamente.

Modo de lesão

O modo de lesão foi avaliado em 6 estudos (271 pacientes).^{31-33,35,39,42,43} Os acidentes de trânsito foram o modo mais comum em 129 pacientes, seguido de queda de altura em 108 pacientes, acidente industrial em 6 pacientes, lesão por esmagamento em 3 pacientes e lesão esportiva em um paciente. Cole et al⁷ relataram os acidentes de trânsito como o modo mais comum de lesão em 83% dos seus 55 pacientes.

Classificação das fraturas

Em 14 estudos, 456 pacientes foram classificados de acordo com o método de Judet e Letournel.^{7,30-42} Houve 128 lesões nas duas colunas, 89 lesões na coluna anterior com acometimento hemitransversal posterior, 84 lesões na coluna anterior, 54 lesões de tipo T, 53 lesões transversais, 29 lesões transversais com acometimento da parede posterior, 13 lesões na coluna anterior, 3 lesões na coluna anterior com acometimento da parede, 2 fraturas da parede anterior e 1 lesão na coluna posterior. O padrão de fratura mais comum foi a fratura das duas colunas, em seis estudos, e da coluna anterior, em cinco estudos. Dailey et al⁴³ utilizaram a abordagem intrapélvica anterior (AIA) em pacientes com fraturas das duas colunas e da coluna anterior associada à fratura hemitransversal posterior apenas em 112 pacientes.

Tempo até a cirurgia

O tempo transcorrido até a cirurgia foi mencionado em 8 estudos (260 pacientes) e variou de 0 a 30 dias.^{7,31-35,39-41} O tempo médio entre a lesão e a cirurgia foi de 4,83 ± 3,74 no estudo de Dailey et al.⁴³

Tempo cirúrgico

O tempo cirúrgico variou de 80 minutos a 568 minutos em 7 estudos (250 pacientes).^{7,30,33,35,39,41,42} Anderson et al³⁰ descreveram o tempo cirúrgico como o período até a desmontagem do campo estéril, a obtenção de radiografias pós-operatórias e a revisão destas imagens pelo médico assistente após a revelação, um processo que leva pelo menos 30 minutos. Em seu estudo, o tempo variou de 3 horas a 8 horas e 48 minutos. Casstevens et al³⁶ descreveram o tempo cirúrgico como mediano, com 232 minutos para os 10 pacientes. Shazar et al,³⁸ Laflamme et al³² e Dailey et al.⁴³ descreveram o tempo cirúrgico como média, com 240,5 minutos, 167 ± 41 minutos e 276,59 ± 103,66 para seus 103 pacientes, 21 pacientes e 112 pacientes, respectivamente.

Perda de sangue

A perda estimada de sangue em 9 estudos (299 pacientes) variou de 100 mL a 5.000 mL.^{7,29,30,32,33,35,39-41} Casstevens et al,³⁶ Laflamme et al³² e Dailey et al⁴³ descreveram a perda de sangue como média de 1.270 mL, 1.376 ± 608 mL e 1.159,73 ± 1.072,5 mL em 10 pacientes, 21 pacientes e 112 pacientes, respectivamente.

Abordagem

A abordagem de Stoppa modificada foi combinada com Kocher-Langenbeck (K-L), janela lateral e janela medial da abordagem ilioinguinal em vários estudos (→ **Tabela 1**).

Desfecho

Redução pós-operatória – Método de Matta

A redução pós-operatória da fratura foi avaliada em 12 estudos (408 pacientes) com o sistema de pontuação descrito por Matta⁴⁴ em 1996.^{30-35,37-39,41,42} A redução foi anatômica (≤ 1 mm) em 290 pacientes, imperfeita (> 1 a < 3 mm) em 77 pacientes e má (≥ 3 mm) em 34 pacientes. Sete

Tabela 1 Abordagens usadas pelos autores

Número	Autores	Número de pacientes	Abordagem
1	Elmadağ et al ³³	36	MS
2	Hammad et al ⁴²	21	MS +/- LW 14% requerem K-L
3	Kim et al ³⁴	22	MS - 13 MS + K-L - 9 (5 ACPHT, 4 Trans + PW) MS + LW - 2
4	Rocca et al ²⁹	34	MS + LW (abordagem ECA)
5	Elmadağ et al ⁴⁰	17	MS
6	Shazar et al ³⁸	103	MS - 32 MS + LW - 57 MS + K-L - 11 MS + MW + LW - 2 MS + SP - 1
7	Laflamme et al ³⁷	9	MS + LW
8	Casstevens et al ³⁶	10	MS
9	Liu et al ³⁵	29	MS + LW (nova abordagem de Stoppa modificada)
10	Ma et al ³⁹	30	MS - 8 MS + LW - 22
11	Andersen et al ³⁰	17	MS + Pós abordagem - excluído do estudo MS + LW - incluído Número exato não mencionado
12	Sagi et al ³¹	57 (7 esqueletos imaturos)	MS - 23 MS + LW - 34 (mais SM em 2 pacientes) (abordagem AIP)
13	Isaacson et al ⁴¹	36	MS + LW - 23 MS + K-L - 3
14	Laflamme et al ³²	21	MS + LW
15	Cole et al ⁷	55	Apenas MS - 32 MS + K-L - 18 (6 pacientes precisaram da abordagem Avila lateral além da abordagem principalmente anterior)
16	Dailey et al ⁴³	112	Abordagem AIP (descrita por Sagi et al ⁹)

Abreviaturas: ACPHT, Fratura hemitransversal posterior da coluna anterior; K-L, Kocher-Langenbeck; LW, Janela lateral do ilioinguinal; MS, Stoppa modificado; MW, janela medial do ilioinguinal; SP, Smith Peterson; Trans + PW, Transversal com fratura da parede posterior.

pacientes apresentaram reduções anatômicas ou imperfeitas. Hammad et al⁴² verificaram que, dos 10 pacientes com desfecho desfavorável, 6 apresentavam acetábulo tipo B e que, dentre os 10 pacientes com redução anatômica, 6 apresentavam fratura tipo C. Sagi et al³¹ constataram que as más reduções de fratura ocorreram com maior frequência (75%) em fraturas associadas nas duas colunas. Em seus resultados, a porcentagem de redução excelente foi máxima (92%) nas fraturas da coluna anterior, enquanto a porcentagem de redução excelente foi mínima (67%) nas fraturas transversais. Da mesma forma, o menor percentual de redução excelente (75%) foi observado nas fraturas transversais por Shazar et al³⁸ mas, em seu estudo, a maior porcentagem (92,9%) de redução anatômica foi alcançada na coluna anterior com fraturas hemitransversais posteriores.

Pontuação do Quadril de Harris

A pontuação do quadril de Harris foi avaliada em quatro estudos.^{32,35,37,40} Em 3 estudos (82 pacientes), a pontuação

foi excelente em 35, boa em 34, moderada em 8 e má em 5.^{32,35,40} Laflamme et al³⁷ relataram uma pontuação média de 81 (entre 51 e 100) em uma série de 9 pacientes.

Pontuação de Merle d'Aubinne

Em 4 estudos^{30,32,39,40} (133 pacientes), a pontuação de Merle d'Aubinne^{45,46} foi excelente em 58 casos, boa em 59, moderada em 8 e má em 8. No estudo de Isaacson et al,⁴¹ a pontuação de Merle d'Aubinne foi muito boa em 12 casos, boa em dois, média em 4, moderada em 1 e má em 3.⁴⁵

Modificação de Matta da pontuação de Merle d'Aubinne

A modificação de Matta da pontuação de Merle d'Aubinne^{44,47} foi utilizada para avaliação dos resultados funcionais de 3 estudos^{33,34,42} (72 pacientes). Quinze pacientes apresentaram resultados excelentes, 30 apresentaram bons resultados, 11, moderados e 16, maus. Cole et al⁷ descreveram os resultados funcionais de acordo com a modificação de

Matta da pontuação de Merle d'Aubinne⁴⁷ em porcentagem. Os autores obtiveram 47% de resultados excelentes, 42% bons, 9% moderados e 2% maus.

Critérios radiológicos de Matta

Em 3 estudos^{34,36,39} (70 pacientes), os resultados radiológicos foram classificados de acordo com Matta.^{44,47} Quarenta e cinco resultados excelentes, 14 bons, 6 moderados e 5 maus foram observados. Cole et al⁷ descreveram a pontuação radiológica de acordo com os critérios radiológicos de Matta⁴⁷ em porcentagem. Os autores obtiveram 64% de resultados excelentes, 25% bons, 7% moderados e 4% maus. Laflamme et al³² avaliaram os resultados funcionais da fixação interna das fraturas acetabulares osteopênicas com acometimento da placa quadrilátera em 19 pacientes idosos.³¹ Estes autores observaram (média + /- desvio-padrão) SF-12 PCS – 45,3 (±12,1), SF-12 MCS – 55,9 (±8,5), PMA – 16,8 (±1,3), HHS (pontuação do quadril de Harris) – 86,2 (±13,9), WOMAC (dor) – 3,4 (±3,5), WOMAC (rigidez) – 1,3 (±1,5), WOMAC (ADL) – 11,7 (±12,2).

Complicações

A lesão do nervo obturador foi a complicação mais frequente, e a artrite da articulação do quadril foi a complicação tardia mais comum (► **Tabela 2**).

Discussão

Judet et al⁴⁸ descreveram o acetábulo como um alvéolo circundado e sustentado por um arco formado por duas colunas de ossos, anterior e posterior, e o teto do acetábulo como a peça principal desse arco. Estes autores enfatizaram a importância dessas colunas, salientando que seu restauro é necessário à correção de fraturas do acetábulo.

As abordagens clássicas para a fixação da fratura da coluna anterior e posterior são, respectivamente, K-L e ilioinguinal. No entanto, com o passar do tempo, outras abordagens para o acetábulo anterior foram desenvolvidas.

Hirvensalo et al,⁶ em 1993, e Cole et al,⁷ em 1994, foram os primeiros a descrever o uso do espaço pré-peritoneal no reparo de fraturas pélvicas. Hirvensalo et al⁶ trataram 18 lesões no anel pélvico com a abordagem baixa de Pfannenstiel. Os músculos reto do abdômen e pectíneo foram separados dos ramos e a dissecação subperiosteal foi realizada pela superfície interna da borda pélvica até a articulação sacroilíaca. A fásia iliopectínea, os vasos ilíacos externos, o nervo femoral e o músculo psoas foram poupados. Os vasos e nervos obturadores, além da corona mortis, foram protegidos. A abordagem foi denominada “abordagem ilioanterior”. A janela lateral da abordagem ilioinguinal foi usada com esta abordagem ilioanterior quando a fratura se estendia àquela região. Como este estudo incluía lesões do anel pélvico, ele foi removido de nossa revisão. Cole e Bolhofner⁷ trataram 55 fraturas acetabulares com a abordagem intrapélvica, que denominaram “Pfannenstiel Estendida”, mas que, após maior discussão e pesquisa, passou a ser chamada abordagem “de Stoppa modificada”, bastante similar à abordagem de Stoppa utilizada no reparo de hérnias. Os autores estenderam a

abordagem de Stoppa posteriormente ao longo da borda, elevando o iliopectíneo e a fásia obturadora. Os autores concluíram que essa nova abordagem pode melhorar a redução e a fixação de certos tipos de fraturas do acetábulo e diminuir a taxa de complicações associadas às abordagens com extensão extrapélvica.

Alternativa à abordagem ilioinguinal

A abordagem de Stoppa modificada, associada ou não a outras abordagens, é uma alternativa à abordagem ilioinguinal para a fixação das fraturas do acetábulo anterior.^{30,32–35,39} Elmadag et al³³ concluíram em seu estudo retrospectivo de 36 pacientes que a abordagem de Stoppa modificada era uma boa alternativa à abordagem ilioinguinal mesmo em muitas fraturas acetabulares complexas, apesar da acentuada curva de aprendizado devido à proximidade de estruturas neurovasculares. Kim et al,³⁴ em seu estudo com 22 pacientes, concluíram que a abordagem de Stoppa modificada pode ser uma alternativa à abordagem ilioinguinal clássica, com resultados excelentes e bons; entretanto, a fragmentação da fratura acetabular é um fator importante, levando à redução não anatômica e resultados clínicos insatisfatórios.

Acesso à placa quadrilátera

A abordagem de Stoppa modificada permite o acesso ao acetábulo por dentro da pelve, facilitando a abordagem das fraturas com acometimento da placa quadrilátera.^{30,31,34,35,42} Laflamme et al³² afirmaram que a placa quadrangular pode ser fixada tão bem com essa abordagem que pode ser uma alternativa viável à artroplastia em pacientes idosos ou com osteoporose e determinadas fraturas acetabulares. Os autores trataram 21 pacientes com mais de 60 anos de idade ou osteoporose estabelecida e fraturas do acetábulo com acometimento da placa quadrilátera. A abordagem de Stoppa modificada, juntamente com a janela lateral, foi usada na fixação de fraturas do acetábulo e fortalecimento da placa quadrilátera. Os autores concluíram que o tratamento inicial da fratura acetabular osteoporótica envolvendo a coluna anterior e a placa quadrilátera com fixação pela abordagem de Stoppa modificada para sustentação da placa quadrilátera deve ser considerado como alternativa viável à artroplastia total do quadril.

Acesso à coluna posterior

A abordagem de Stoppa modificada combinada à janela lateral da abordagem ilioinguinal também permite o acesso à coluna posterior. Isso ajuda a fixação da fratura do acetábulo anterior que se estende até o acetábulo posterior.^{29,30,41} Usando a abordagem de Stoppa modificada juntamente com a janela lateral da abordagem ilioinguinal, Andersen et al trataram 17 pacientes jovens (idade < 60 anos) com fraturas do acetábulo e deslocamento da coluna anterior e posterior.²⁹ Os autores concluíram que, em certas fraturas com deslocamento das colunas anterior e posterior (mesmo com mais de 5 mm de deslocamento da coluna posterior), a redução anatômica ou imperfeita pode ser obtida com a abordagem de Stoppa modificada e a janela lateral da abordagem ilioinguinal. Isaacson et al, em seu estudo prospectivo com 36 pacientes, relataram bom resultado funcional com

Tabela 2 Complicações

Complicações	Número de pacientes	Tratamento
<i>Complicações intraoperatórias</i>		
Lesão da corona mortis	2	Hemostasia e ligadura em 1 paciente Detalhes do paciente não foram mencionados
Lesão da artéria obturadora	1	Hemostasia e ligadura
Lesão da veia íliaca externa	1	Reparo primário
Lesão da artéria glútea superior	1	Hemostasia e embolização
<i>Complicações pós-operatórias</i>		
Lesão do nervo obturador	21	Recuperação em 3–6 meses em 20 pacientes Recuperação parcial em 1 paciente
Infecção profunda	13	Debridamento e antibióticos em 11 pacientes Debridamento, antibióticos e remoção de placa em 1 paciente Artroplastia do quadril em 1 paciente
Paralisia do nervo cutâneo femoral lateral	8	Recuperação em 3–6 meses em 5 pacientes Detalhes de 2 pacientes não foram mencionados
Pé caído (<i>foot drop</i>)	5	Recuperação em 6–12 meses
Infecção superficial	5	Curativo e antibióticos
Trombose venosa profunda	7	Profilaxia química em 1 paciente Detalhes de 3 pacientes não foram mencionados
Parafuso intra-articular	2	Removido
Paralisia do nervo ciático	1	Recuperação em 6 semanas
Seroma no sítio cirúrgico	1	Tratamento cirúrgico, sem detecção de infecção
Ruptura peritoneal	1	A ferida foi fechada sem sequelas
Deiscência da ferida	1	O fechamento cirúrgico foi realizado
Retardo da cicatrização	1	Cicatrização em 3 semanas, tratamento c/ infravermelho
<i>Complicações tardias</i>		
Artrite da articulação do quadril	15	
Formação óssea ectópica	9	Tratamento conservativo em 3 pacientes com amplitude total de movimento Detalhes de 6 pacientes não foram mencionados
Necrose avascular da cabeça do fêmur	5	
Perda de redução	4	Artroplastia de quadril em 2 pacientes Detalhes de 2 pacientes não foram mencionados
Atrofia do reto sem hérnia	2	
Hérnia inguinal lateral	4	Reparo realizado
Não união	1	Fixação e enxerto ósseo em 10 meses
<i>Outras complicações</i>		
Embolia pulmonar fatal	2	
Embolia pulmonar não fatal	1	
Acidente vascular cerebral	1	
Trombose da artéria íliaca comum	1	
Cirrose hepática fatal	1	

taxas mínimas de complicações com a técnica de Stoppa modificada em fraturas do acetábulo, inclusive fraturas com extensão e deslocamento da coluna posterior.⁴¹ No entanto, estes autores destacaram a dificuldade, mas a possibilidade, de tratamento do deslocamento da coluna posterior somente pela abordagem anterior.

Variações da abordagem

Embora muitos autores combinem a abordagem de Stoppa modificada com outras técnicas (► **Tabela 2**), certas modificações também foram descritas.^{30,34,35} Rocca et al²⁹ combinaram a abordagem de Stoppa modificada, descrita por Cole e Bolhofner, com as janelas proximal e lateral da abordagem

ilioinguinal e a denominaram abordagem Endopélvica Combinada Anterior (ECA). Sagi et al³¹ descreveram a modificação da abordagem de Rives-Stoppa como abordagem intrapélvica anterior (AIP). A janela lateral da abordagem ilioinguinal foi usada, se necessário. A visualização excelente e o acesso à placa quadrilátera e à coluna posterior foram relatados. A redução foi boa a excelente na maioria dos casos, com taxas de complicações comparáveis às da abordagem ilioinguinal. Os autores consideraram a abordagem útil em caso de fragmentação da placa quadrilátera e coluna posterior e recomendaram esta técnica como uma possível alternativa à abordagem ilioinguinal para exposição anterior do acetábulo. Ao invés de usar a incisão na linha média, Liu et al³⁵ trataram 29 fraturas do acetábulo através dos dois terços internos de uma linha 2 cm acima do ligamento inguinal e paralela a ele. A fásia do reto foi dividida, a artéria epigástrica inferior foi ligada e a fásia transversal foi incisa logo acima da sínfise púbica. Esta abordagem anterior foi combinada à abordagem lateral na crista ilíaca. A abordagem foi denominada “nova abordagem de Stoppa modificada”. Os autores concluíram que esta abordagem proporciona excelente acesso à coluna anterior, à superfície quadrilátera e à incisura ciática, permite excelente redução e fixação, tem bons resultados pós-operatórios e é uma alternativa viável à abordagem ilioinguinal. As taxas de complicações foram consideradas comparáveis às da abordagem ilioinguinal.

Diferentes artifícios técnicos

Como o cirurgião pode abordar o acetábulo por dentro da pelve pela modificação da abordagem de Stoppa, diferentes artifícios técnicos foram descritos utilizando essa vantagem. Casstevens et al,³⁶ em 10 pacientes, descreveram um artifício técnico usando a abordagem de Stoppa modificada para redução e fortalecimento da fixação do parafuso na cúpula impactada do acetábulo. Da mesma forma, Laflamme et al,³⁷ em nove pacientes, descreveram o artifício técnico de redução direta da impactação da cúpula superomedial em fraturas acetabulares geriátricas usando a abordagem de Stoppa modificada.

Tempo de cirurgia

Encontramos apenas um estudo que avaliou o efeito do tempo cirúrgico da abordagem ilioinguinal modificada. Dailey et al⁴³ avaliaram a influência do momento da cirurgia na perda de sangue e no tempo de cirurgia em pacientes com fratura do acetábulo. Foram tratados 176 pacientes com fratura da parede posterior do acetábulo com a abordagem de K-L. Um total de 112 pacientes com fratura das 2 colunas ou da coluna anterior e hemitransversal posterior foram tratados com a abordagem intrapélvica anterior. Nosso estudo incluiu 112 pacientes submetidos à abordagem intrapélvica anterior. O autor não encontrou diferença em termos de perda de sangue ou tempo cirúrgico nos casos de fixação precoce (< 48 horas) ou tardia (> 48 horas) das fraturas, sejam na parede posterior ou associadas, em ambas as colunas/coluna anterior e hemitransversal posterior.

Comparação com a abordagem ilioinguinal

Cinco estudos compararam os resultados da abordagem de Stoppa e da abordagem ilioinguinal na fixação da fratura de acetábulo.^{34,38-40,42} Rocca et al²⁹ trataram 34 pacientes com fratura de acetábulo com a abordagem ECA (abordagem de Stoppa modificada combinada à janela lateral de abordagem ilioinguinal) e os compararam com 42 pacientes submetidos à abordagem ilioinguinal. A técnica ECA foi considerada uma alternativa mais fácil e viável à abordagem ilioinguinal para exposição do acetábulo anterior e da placa quadrilátera com resultado clínico um pouco melhor e taxas similares de complicações. Hammad et al concluíram que a precisão da redução e as pontuações clínicas foram similares nas duas abordagens.⁴² A abordagem de Stoppa pode ser mais vantajosa no reforço direto da placa quadrilátera nas fraturas de ambas as colunas, enquanto a janela média da abordagem ilioinguinal expõe melhor as fraturas da parede anterior e em orientação transversal. Elmadağ et al⁴⁰ concluíram que não há vantagem da abordagem de Stoppa em relação à abordagem ilioinguinal em termos de complicações e sangramento, exceto que a primeira gera cicatrizes de aspecto cosmético melhor. Além disso, a abordagem de Stoppa permite o tratamento de fraturas bilaterais com incisão única e melhora a visualização das lesões de compressão lateral. Shazar et al³⁸ concluíram que a abordagem AIP é associada à maior taxa de redução anatômica em comparação à abordagem ilioinguinal e tem menor tempo cirúrgico e taxas de complicações comparáveis. Ma et al³⁹ concluíram que não houve diferença significativa na qualidade da redução, nos resultados do acompanhamento por imagem, nos desfechos clínicos e nas complicações entre a abordagem de Stoppa modificada e a abordagem ilioinguinal na fixação da fratura do acetábulo. No entanto, o tempo cirúrgico, a perda de sangue, a drenagem das feridas e a transfusão de sangue são menores com a abordagem de Stoppa. Os autores recomendaram a abordagem de Stoppa para exposição do acetábulo anterior, em especial em fraturas com acometimento da placa quadrilátera.

Os estudos atuais sobre a abordagem de Stoppa modificada para o tratamento de fraturas do acetábulo são altamente variáveis em termos de delineamento experimental. Diferentes métodos de avaliação dos resultados foram utilizados por diferentes autores. Diferentes modificações e artifícios técnicos desta abordagem também foram descritos com diferentes objetivos e metas. Além disso, as fraturas associadas do anel pélvico e o uso adicional de outras abordagens para as fraturas do acetábulo dificultam a avaliação dos resultados da abordagem de Stoppa modificada nestas lesões.

Conclusão

Embora haja alta variabilidade de delineamentos experimentais em estudos anteriores, a literatura disponível sugere que a abordagem de Stoppa modificada é uma abordagem anterior útil na fixação de fraturas do acetábulo, especialmente para reforço da placa quadrilátera. As fraturas da coluna posterior podem ser abordadas por esta técnica ou corrigidas com a abordagem combinada de K-L. Nas fraturas que se

estendem até a crista íliaca, uma janela lateral pode ser feita sem expor o feixe neurovascular, como na abordagem ilioinguinal, que gera boa redução e taxas aceitáveis de complicações.

Conflitos de Interesse

Os autores declaram não haver conflitos de interesse.

Referências

- Judet R, Judet J, Letournel E. [Surgical treatment of recent fractures of the acetabulum. (Apropos of 46 operated cases)]. *Mem Acad Chir (Paris)* 1962;88:369–377
- Letournel E, Judet R. *Fractures of the acetabulum*. 2nd. New York: Springer-Verlag; 1974
- Letournel E. Fractures of the cotyloid cavity, study of a series of 75 cases]. *J Chir (Paris)* 1961;82:47–87
- Rives J, Stoppa R, Fortesa L, Nicaise H. [Dacron patches and their place in surgery of groin hernia. 65 cases collected from a complete series of 274 hernia operations]. *Ann Chir* 1968;22(03):159–171
- Stoppa RE, Rives JL, Warlaumont CR, Palot JP, Verhaeghe PJ, Delattre JF. The use of Dacron in the repair of hernias of the groin. *Surg Clin North Am* 1984;64(02):269–285
- Hirvensalo E, Lindahl J, Böstman O. A new approach to the internal fixation of unstable pelvic fractures. *Clin Orthop Relat Res* 1993; (297):28–32
- Cole JD, Bolhofner BR. Acetabular fracture fixation via a modified Stoppa limited intrapelvic approach. Description of operative technique and preliminary treatment results. *Clin Orthop Relat Res* 1994;(305):112–123
- Bastian JD, Savic M, Cullmann JL, Zech WD, Djonov V, Keel MJ. Surgical exposures and options for instrumentation in acetabular fracture fixation: Pararectus approach versus the modified Stoppa. *Injury* 2016;47(03):695–701
- Bible JE, Choxi AA, Kadakia RJ, Evans JM, Mir HR. Quantification of bony pelvic exposure through the modified Stoppa approach. *J Orthop Trauma* 2014;28(06):320–323
- Kacra BK, Arazi M, Cicekcibasi AE, Büyükmumcu M, Demirci S. Modified medial Stoppa approach for acetabular fractures: an anatomic study. *J Trauma* 2011;71(05):1340–1344
- Murcia-Asensio A, Ferrero-Manzanal F, Lax-Pérez R, Fernández-Fairén M. Stoppa approach for intrapelvic damage control and reconstruction of complex acetabular defects with intra-pelvic socket migration: A case report. *Int J Surg Case Rep* 2016;25:143–148
- Elmadag M, Acar MA. A modified stoppa (technique) approach for treatment of pediatric acetabular fractures. *Case Rep Orthop* 2013;2013:478131
- Archdeacon MT, Kazemi N, Guy P, Sagi HC. The modified Stoppa approach for acetabular fracture. *J Am Acad Orthop Surg* 2011;19(03):170–175
- Archdeacon MT. Comparison of the ilioinguinal approach and the anterior intrapelvic approaches for open reduction and internal fixation of the acetabulum. *J Orthop Trauma* 2015;29(Suppl 2):S6–S9
- Collinge CA, Lebus GF. Techniques for reduction of the quadrilateral surface and dome impaction when using the anterior intrapelvic (modified Stoppa) approach. *J Orthop Trauma* 2015; 29(Suppl 2):S20–S24
- Guy P. Evolution of the anterior intrapelvic (Stoppa) approach for acetabular fracture surgery. *J Orthop Trauma* 2015;29(Suppl 2):S1–S5
- Hagen JE, Weatherford BM, Nascone JW, Sciadini MF. Anterior intrapelvic modification to the ilioinguinal approach. *J Orthop Trauma* 2015;29(Suppl 2):S10–S13
- Khoury A, Weill Y, Mosheiff R. The Stoppa approach for acetabular fracture. *Oper Orthop Traumatol* 2012;24(4-5):439–448
- Kistler BJ, Sagi HC. Reduction of the posterior column in displaced acetabulum fractures through the anterior intrapelvic approach. *J Orthop Trauma* 2015;29(Suppl 2):S14–S19
- Qureshi AA, Archdeacon MT, Jenkins MA, Infante A, DiPasquale T, Bolhofner BR. Infrapectineal plating for acetabular fractures: a technical adjunct to internal fixation. *J Orthop Trauma* 2004;18(03):175–178
- Sagi HC, Bolhofner B. Osteotomy of the Anterior Superior Iliac Spine as an Adjunct to Improve Access and Visualization Through the Lateral Window. *J Orthop Trauma* 2015;29(08):e266–e269
- Vikmanis A, Vikmanis A, Jakusonoka R, Juntins A, Pavare Z. Mid-term outcome of patients with pelvic and acetabular fractures following internal fixation through a modified Stoppa approach. *Acta Orthop Belg* 2013;79(06):660–666
- Jakob M, Droezer R, Zobrist R, Messmer P, Regazzoni P. A less invasive anterior intrapelvic approach for the treatment of acetabular fractures and pelvic ring injuries. *J Trauma* 2006;60(06): 1364–1370
- Ponsen KJ, Joesse P, Schigt A, Goslings JC, Luitse JS. Internal fracturefixation using the Stoppa approach in pelvic ring and acetabular fractures: technical aspects and operative results. *J Trauma* 2006;61(03):662–667. Erratum in. *J Trauma* 2007;62(6):1490
- Chesser TJ, Eardley W, Mattin A, Lindh AM, Acharya M, Ward AJ. The modified ilioinguinal and anterior intrapelvic approaches for acetabular fracture fixation: indications, quality of reduction, and early outcome. *J Orthop Trauma* 2015;29(Suppl 2):S25–S28
- Bastian JD, Tannast M, Siebenrock KA, Keel MJ. Mid-term results in relation to age and analysis of predictive factors after fixation of acetabular fractures using the modified Stoppa approach. *Injury* 2013;44(12):1793–1798
- Keel MJ, Tomagra S, Bonel HM, Siebenrock KA, Bastian JD. Clinical results of acetabular fracture management with the Pararectus approach. *Injury* 2014;45(12):1900–1907
- Keel MJ, Ecker TM, Cullmann JL, Bergmann M, Bonel HM, Büchler L, et al. The Pararectus approach for anterior intrapelvic management of acetabular fractures: an anatomical study and clinical evaluation. *J Bone Joint Surg Br* 2012;94(03):405–411
- Rocca G, Spina M, Mazzi M. Anterior Combined Endopelvic (ACE) approach for the treatment of acetabular and pelvic ring fractures: A new proposal. *Injury* 2014;45(Suppl 6):S9–S15
- Andersen RC, O'Toole RV, Nascone JW, Sciadini MF, Frisch HM, Turen CW. Modified stoppa approach for acetabular fractures with anterior and posterior column displacement: quantification of radiographic reduction and analysis of interobserver variability. *J Orthop Trauma* 2010;24(05):271–278
- Sagi HC, Afsari A, Dziadosz D. The anterior intra-pelvic (modified rives-stoppa) approach for fixation of acetabular fractures. *J Orthop Trauma* 2010;24(05):263–270
- Laflamme GY, Hebert-Davies J, Rouleau D, Benoit B, Leduc S. Internal fixation of osteopenic acetabular fractures involving the quadrilateral plate. *Injury* 2011;42(10):1130–1134
- Elmadag M, Guzel Y, Aksoy Y, Arazi M. Surgical Treatment of Displaced Acetabular Fractures Using a Modified Stoppa Approach. *Orthopedics* 2016;39(02):e340–e345
- Kim HY, Yang DS, Park CK, Choy WS. Modified Stoppa approach for surgical treatment of acetabular fracture. *Clin Orthop Surg* 2015;7(01):29–38
- Liu Y, Yang H, Li X, Yang SH, Lin JH. Newly modified Stoppa approach for acetabular fractures. *Int Orthop* 2013;37(07): 1347–1353
- Casstevens C, Archdeacon MT, d'Heurle A, Finnan R. Intrapelvic reduction and buttress screw stabilization of dome impaction of the acetabulum: a technical trick. *J Orthop Trauma* 2014;28(06): e133–e137
- Laflamme GY, Hebert-Davies J. Direct reduction technique for superomedial dome impaction in geriatric acetabular fractures. *J Orthop Trauma* 2014;28(02):e39–e43

- 38 Shazar N, Eshed I, Ackshota N, Hershkovich O, Khazanov A, Herman A. Comparison of acetabular fracture reduction quality by the ilioinguinal or the anterior intrapelvic (modified Rives-Stoppa) surgical approaches. *J Orthop Trauma* 2014;28(06): 313–319
- 39 Ma K, Luan F, Wang X, Ao Y, Liang Y, Fang Y, et al. Randomized, controlled trial of the modified Stoppa versus the ilioinguinal approach for acetabular fractures. *Orthopedics* 2013;36(10): e1307–e1315
- 40 Elmadağ M, Güzel Y, Acar MA, Uzer G, Arazi M. The Stoppa approach versus the ilioinguinal approach for anterior acetabular fractures: a case control study assessing blood loss complications and function outcomes. *Orthop Traumatol Surg Res* 2014;100(06):675–680
- 41 Isaacson MJ, Taylor BC, French BG, Poka A. Treatment of acetabulum fractures through the modified Stoppa approach: strategies and outcomes. *Clin Orthop Relat Res* 2014;472(11): 3345–3352
- 42 Hammad AS, El-Khadrawe TA. Accuracy of reduction and early clinical outcome in acetabular fractures treated by the standard ilio-inguinal versus the Stoppa/iliac approaches. *Injury* 2015;46(02):320–326
- 43 Dailey SK, Archdeacon MT. Open reduction and internal fixation of acetabulum fractures: does timing of surgery affect blood loss and OR time? *J Orthop Trauma* 2014;28(09):497–501
- 44 Matta JM. Fractures of the acetabulum: accuracy of reduction and clinical results in patients managed operatively within three weeks after the injury. *J Bone Joint Surg Am* 1996;78(11): 1632–1645
- 45 D'Aubigne RM, Postel M. Functional results of hip arthroplasty with acrylic prosthesis. *J Bone Joint Surg Am* 1954;36-A(03): 451–475
- 46 Merle D'Aubigné R. [Numerical classification of the function of the hip. 1970]. *Rev Chir Orthop Repar Appar Mot* 1990;76(06):371–374
- 47 Matta JM, Anderson LM, Epstein HC, Hendricks P. Fractures of the acetabulum. A retrospective analysis. *Clin Orthop Relat Res* 1986; (205):230–240
- 48 Judet R, Judet J, Letournel E. Fractures of the acetabulum: classification and surgical approaches for open reduction Preliminary report. *J Bone Joint Surg Am* 1964;46:1615–1646