


Técnica radiográfica de estresse em varo bilateral simultâneo*

Simultaneous Bilateral Knee Varus Stress Radiographic Technique

Felipe Moreira Borges¹ Jacqueline Vieira de Castro¹ Nicholas Kennedy² Marcio Balbinotti Ferrari¹
Joao Luiz Ellera Gomes¹ 

¹Hospital de Clínicas de Porto Alegre, Porto Alegre, RS, Brasil

²Steadman Philippon Research Institute, Vail, Estados Unidos

Address for correspondence Joao Luiz Ellera Gomes, Hospital de Clínicas de Porto Alegre, Porto Alegre, RS, Brasil
(e-mail: joelgo.voy@terra.com.br).

Rev Bras Ortop 2019;54:104–108.

Resumo

As radiografias de estresse em varo são descritas como uma técnica efetiva e econômica de diagnóstico e tomada de decisão em lesões laterais do joelho, tanto no contexto agudo quanto crônico. A abertura do compartimento lateral varia de acordo com o número de estruturas danificadas, ajudando a diferenciar lesões isoladas do ligamento colateral fibular das lesões do canto posterolateral de grau III. A técnica convencional exige que o médico ou outro profissional de saúde aplique estresse em varo manual ao obter a radiografia em um joelho de cada vez. O presente estudo teve como objetivo descrever, em detalhes, o método preferido dos autores para avaliar a abertura do compartimento lateral em ambos os joelhos simultaneamente, o que também evita a necessidade da presença do examinador na sala de imagem.

Palavras-chave

- ▶ joelho
- ▶ fraturas
- ▶ estresse
- ▶ radiografia

Abstract

Varus stress radiographs are reported as an effective and cost-beneficial diagnostic and decision-making tool for lateral knee injuries, both in the acute and chronic settings. The opening of the lateral compartment is reported to vary according to the number of structures injured, helping to differentiate isolated fibular collateral ligament injury from grade-III posterolateral corner injury. The conventional technique requires the physician or another healthcare provider to apply manual varus stress while obtaining the radiograph on one knee at a time. The present study aimed to describe, in detail, the preferred method of the authors to assess the opening of the lateral compartment in both knees simultaneously, which also avoids the need for the examiner to be present in the imaging room.

Keywords


- ▶ knee
- ▶ fractures
- ▶ stress
- ▶ radiography

Introdução

O canto posterolateral é uma importante estrutura ligamentar do joelho para estabilidade da articulação, pois impede a translação posterior e a rotação em varo/externa.¹ As lesões

neste complexo ligamentar do joelho eram consideradas raras, mas um entendimento melhor da anatomia e os melhores recursos diagnósticos sugerem que sua incidência real seja maior.² Um estudo prospectivo estima sua presença em 16% de todas as lesões nos ligamentos do joelho, e em 9,1% de todas as lesões agudas do joelho com hemartrose.³ Devido às consequências graves das lesões não tratadas, o diagnóstico e o tratamento correto destas lesões ligamentares são importantíssimos para evitar sequelas futuras. O

* Investigação realizada no Hospital de Clínicas de Porto Alegre, Porto Alegre, RS, Brasil.

 Joao Luiz Ellera Gomes's ORCID is <https://orcid.org/0000-0001-7300-4449>.

received
July 11, 2017
accepted
July 27, 2017

DOI <https://doi.org/10.1016/j.rboe.2017.07.009>
ISSN 0102-3616.

Copyright © 2019 by Sociedade Brasileira de Ortopedia e Traumatologia. Published by Thieme Revnter Publicações Ltda, Rio de Janeiro, Brazil

License terms



exame físico metucioso combinado às técnicas de imagem é essencial para o diagnóstico correto destas lesões. O objetivo da presente nota técnica é descrever em detalhes nossa técnica radiográfica preferida de estresse em varo para avaliação destas lesões.

Técnica

Após o exame físico do joelho, os pacientes que seriam beneficiados pelas radiografias de estresse em varo são escolhidos. O paciente é levado para a sala de radiografia e colocado em decúbito dorsal. A seguir, o paciente deve estender os membros e juntar os joelhos e tornozelos. Os dois membros devem ficar relaxados. Uma fita de Velcro é usada no sítio supramaleolar para manter o contato entre os dois maléolos mediais (► Fig. 1). Neste período, é importante verificar se a posição anatômica dos membros está correta, assegurando que as duas patelas estejam perpendiculares à mesa radiográfica. A seguir, a atenção é voltada para o joelho.

Posicionamento do triângulo de espuma

Após a colocação da fita de Velcro em volta dos tornozelos, à altura supramaleolar, o triângulo de espuma (► Fig. 2) é usado para aplicação do estresse em varo no joelho. Assegurando o posicionamento correto dos membros, o triângulo de espuma (feito de etileno acetato de vinila) é gentilmente colocado entre os joelhos que estavam bem próximos. O aspecto menor da espuma (ponta) fica em direção proximal, enquanto a base do triângulo continua à altura da tuberosidade tibial. O médico deve assegurar que os maléolos mediais estejam em contato, e que a fita de Velcro não mude a posição. Ao inserir a espuma

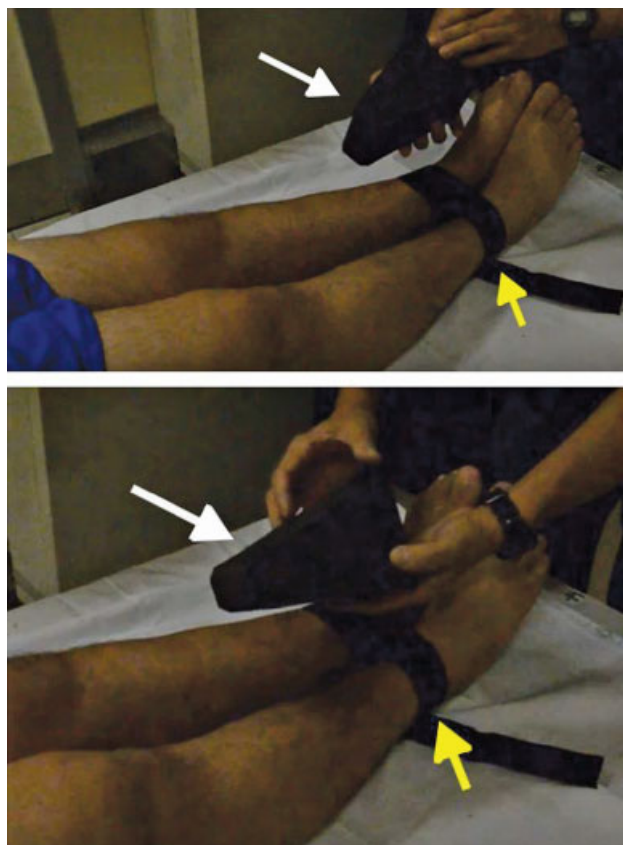

Fig. 2 Após a colocação da fita de Velcro (setas amarelas) em volta dos tornozelos à altura supramaleolar, a atenção é dedicada à aplicação do estresse em varo no joelho. O triângulo de espuma (setas brancas), feito com etileno acetato de vinila, é colocado entre os joelhos. É importante assegurar o posicionamento da base do triângulo à altura da tuberosidade tibial e da ponta do triângulo à altura do fêmur distal.

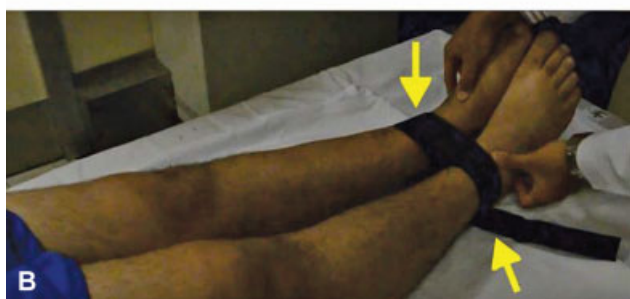
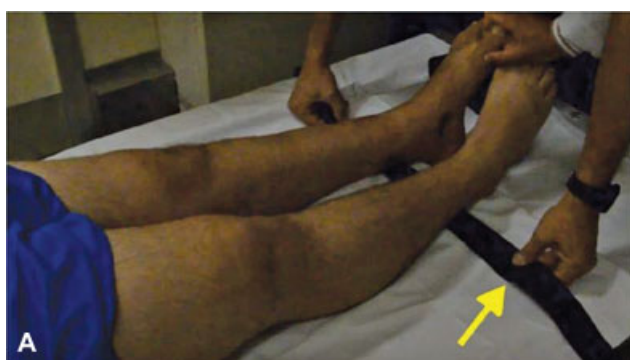
Fig. 1 O paciente é colocado em decúbito dorsal na mesa radiográfica e estende os joelhos. Os tornozelos e as coxas dos dois membros devem ficar em contato. A seguir, uma fita de Velcro (seta amarela) é usada à altura supramaleolar para manter o contato entre os maléolos mediais.

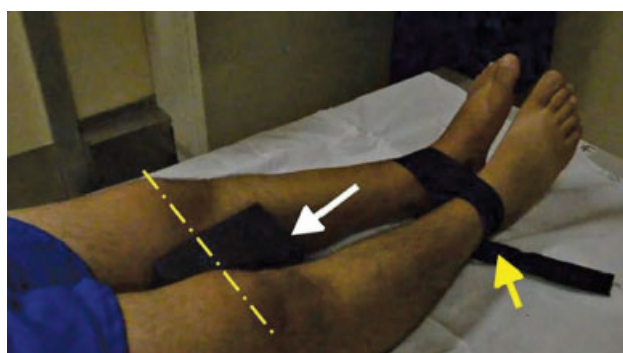

Fig. 3 Depois da colocação correta da fita de Velcro (seta amarela) e do triângulo de espuma (seta branca), o vetor de força aplicado no joelho simula o estresse em varo manual das radiografias. É importante notar que é essencial que as duas patelas sejam perpendiculares à mesa radiográfica e que a altura patelar seja regular (linha amarela).

entre as coxas, os membros tendem a abduzir; no entanto, a fita de Velcro colocada em volta dos tornozelos evita o deslocamento dos membros. O vetor resultante é um estresse em varo realizado de maneira simultânea nos dois joelhos (► Fig. 3). Este exame é capaz de detectar a lassidão lateral simultânea e bilateral em uma única radiografia (► Fig. 4). Esta técnica pode ser realizada com o joelho em flexão ou extensão; neste

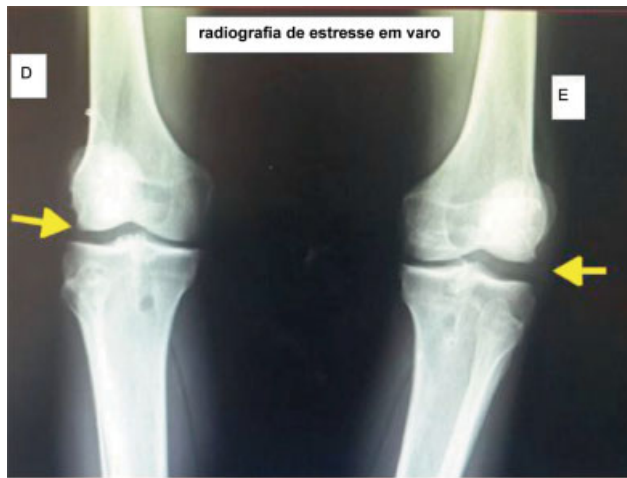

Fig. 4 A radiografia bilateral final de estresse em varo simultâneo é mostrada nesta figura. O triângulo de espuma colocado entre os joelhos e a fita de Velcro à altura supramaleolar produzem um estresse em varo nos dois joelhos ao mesmo tempo; assim, apenas uma radiografia é necessária para a avaliação da diferença lado a lado do compartimento lateral. As setas amarelas mostram o espaço lateral. Abreviaturas: D, direita; E, esquerda.

último caso, a espuma é removida da fossa poplíteia. Depois da realização de todas as etapas anteriores, o médico deve assegurar que as duas patelas estão à mesma altura. A seguir, o tubo radiográfico é colocado a 1 metro do cassete radiográfico, centralizado nas duas patelas, e a imagem é adquirida. As vantagens e desvantagens de nossa técnica são apresentadas na **Tabela 1**, enquanto a **Tabela 2** mostra seus prós e contras.

Discussão

A ressonância magnética (RM) tem um importante papel no diagnóstico de lesões no ligamento do joelho.⁴ No entanto, esta modalidade de imagem é limitada para a avaliação do canto posterolateral do joelho devido à anatomia complexa de suas estruturas ligamentares. As radiografias de estresse em varo são uma técnica de imagem objetiva e confiável para avaliação de lesões no canto posterolateral.^{5,6}

Tabela 1 Vantagens e desvantagens de nossa técnica

Vantagens	Desvantagens
Não requer outro profissional de saúde para aplicar a força de estresse	Mais estudos são necessários para confirmar a eficácia desta técnica
Reduz a necessidade de radiografias devido à avaliação dos dois joelhos ao mesmo tempo	Deve ser alterada em pacientes com imobilização/fixação externa da perna
A diferença entre os lados pode ser comparada, assegurando a aplicação da mesma força	A avaliação bilateral dos joelhos pode não ser possível em pacientes extremamente obesos
Técnica fácil e de boa relação custo-benefício	
Pode ser realizada em extensão e em 20 a 30 graus de flexão	

Tabela 2 Prós e contras da nossa técnica

Prós	Contras
Use a espuma sob a fossa poplíteia para obter a flexão dos joelhos	As radiografias em rotação interna podem causar diferenças nas medidas
Assegurar que a rotação e a altura dos membros estão corretas	
O posicionamento correto da espuma e da fita de Velcro é essencial para reproduzir o estresse em varo	

Devido à variabilidade interpacientes, é importante comparar as radiografias de estresse à imagem contralateral para avaliação da diferença de um lado para o outro. Embora estudos em cadáveres, como o realizado por LaPrade et al,⁵ tenham descrito medidas objetivas da abertura do compartimento lateral associadas a lesões isoladas no ligamento colateral fibular (2,7 mm), e de lesões combinadas no ligamento cruzado posterior (4,0 mm), há uma relativa escassez de dados de estudos clínicos com avaliação das radiografias de estresse em varo. James et al realizaram uma revisão sistemática do uso de radiografias de estresse para diagnóstico de lesões em ligamentos do joelho, com numerosas técnicas, inclusive quatro técnicas de estresse em varo.⁷ Estes autores concluíram que mais estudos clínicos são necessários para o estabelecimento das variáveis de referência diagnóstica. Os autores também não conseguiram chegar a qualquer consenso acerca da superioridade das radiografias de estresse em varo em comparação a outros exames diagnósticos.

Gwathmey et al⁶ correlacionaram os resultados das radiografias de estresse em varo aos achados de RM em pacientes com lesões do canto posterolateral, e descobriram que estas imagens eram condizentes com a gravidade das lesões descritas na RM. Nos pacientes com uma RM que mostrava uma lesão parcial do canto posterolateral, a abertura em varo era de 12,8 mm, e naqueles com lesões completas, a abertura em varo aumentava para 18,6 mm. Além disso, os autores relataram que as radiografias de estresse eram essenciais durante a avaliação das lacerações parciais neste complexo, passando a ser uma ferramenta complementar na decisão de estabilização.

Nossa técnica, descrita em detalhes, é confiável e apresenta boa relação custo-benefício no exame de estresse em varo. Esta técnica tem como vantagem a menor exposição à radiação devido à avaliação dos dois joelhos ao mesmo tempo e com a mesma força aplicada. Além disso, não há necessidade da presença de outro profissional de saúde na sala de radiografia para aplicação do estresse, o que reduz a exposição dos funcionários de saúde à radiação.

Considerações finais

Em conclusão, as radiografias em varo são uma importante ferramenta no diagnóstico e na tomada de decisão em um joelho com lesão em múltiplos ligamentos ou no complexo

lateral, tanto em casos agudos quanto em crônicos. Embora mais estudos sejam necessários para a avaliação da eficácia, acreditamos que nossa técnica é confiável e tem boa relação custo-benefício, além de outras vantagens em comparação às técnicas convencionais de estresse em varo anteriormente descritas na literatura.

Conflito de interesses

Os autores declaram não haver conflito de interesses.

Referências

- 1 Gollehon DL, Torzilli PA, Warren RF. The role of the posterolateral and cruciate ligaments in the stability of the human knee. A biomechanical study. *J Bone Joint Surg Am* 1987;69(2):233-42
- 2 Chahla J, Moatshe G, Dean CS, LaPrade RF. Posterolateral corner of the knee: current concepts. *Arch Bone Jt Surg* 2016;4(2):97-103
- 3 LaPrade RF, Wentorf FA, Fritts H, Gundry C, Hightower CD. A prospective magnetic resonance imaging study of the incidence of posterolateral and multiple ligament injuries in acute knee injuries presenting with a hemarthrosis. *Arthroscopy* 2007;23(12):1341-7
- 4 Farshad-Amacker NA, Potter HG. MRI of knee ligament injury and reconstruction. *J Magn Reson Imaging* 2013;38(4):757-73
- 5 LaPrade RF, Heikes C, Bakker AJ, Jakobsen RB. The reproducibility and repeatability of varus stress radiographs in the assessment of isolated fibular collateral ligament and grade-III posterolateral knee injuries. An in vitro biomechanical study. *J Bone Joint Surg Am* 2008;90(10):2069-76
- 6 Gwathmey FW Jr, Tompkins MA, Gaskin CM, Miller MD. Can stress radiography of the knee help characterize posterolateral corner injury? *Clin Orthop Relat Res* 2012;470(3):768-73
- 7 James EW, Williams BT, LaPrade RF. Stress radiography for the diagnosis of knee ligament injuries: a systematic review. *Clin Orthop Relat Res* 2014;472(9):2644-57