


# Artroscopia de punho em atletas\*

## Wrist Arthroscopy in Athletes

Edgard Novaes França Bisneto<sup>1</sup>  Emygdio José Leomil de Paula<sup>1</sup> Rames Mattar Junior<sup>1</sup>

<sup>1</sup> Departamento de Ortopedia e Traumatologia, Hospital das Clínicas, Faculdade de Medicina, Universidade de São Paulo, São Paulo, SP, Brasil

Endereço para correspondência Edgard de Novaes França Bisneto, PhD, Departamento de Ortopedia e Traumatologia, Hospital das Clínicas, Faculdade de Medicina, Universidade de São Paulo (HCFMUSP), São Paulo, SP 01246-903, Brasil (e-mail: edgard.bisneto@hc.fm.usp.br).

Rev Bras Ortop 2020;55(1):1-7.

### Resumo

A artroscopia é uma técnica cirúrgica que tem sido cada vez mais usada para a abordagem de lesões no punho. Atletas estão sujeitos a lesões traumáticas no punho devido à sobrecarga de treinamento ou à intensidade da atividade em competição. A necessidade de retornar o mais breve possível à prática esportiva faz da artroscopia uma técnica minimamente invasiva muito útil nessas situações. Os autores apresentam as principais indicações de tratamento de lesões esportivas por artroscopia. Foi feita uma revisão da literatura.

### Palavras-chave

- ▶ artroscopia/métodos
- ▶ traumatismos da mão/diagnóstico
- ▶ traumatismos do punho/diagnóstico
- ▶ traumatismos em atletas

### Abstract

Arthroscopy is a surgical technique whose indication for wrist injuries has grown in recent years. Athletes are subject to traumatic injury to the wrist due to training overload or the intensity of the activity during competition.

### Keywords

- ▶ arthroscopy/methods
- ▶ hand injuries/diagnosis
- ▶ wrist injuries/diagnosis
- ▶ athletic injuries

The need of a quick return to sports practice makes arthroscopy a very useful minimally invasive technique in these situations. The authors present indications of sports-related injuries to the wrist that can be treated by arthroscopy. A literature review is also presented.

## Introdução

Lesões traumáticas no punho e na mão são responsáveis por de 3 a 9% das lesões esportivas e podem chegar a 25%, dependendo do esporte praticado.<sup>1,2</sup> Esses números se referem não somente ao aumento da intensidade de treinos, mas também ao aumento de praticantes de atividades esportivas de maior impacto.<sup>2</sup>

Para os atletas, o tratamento da lesão é tão importante quanto o tempo para o retorno aos treinos, e o processo de decisão desse retorno depende da modalidade, da lesão e das condições de saúde do atleta.<sup>3</sup> Nos casos em que as lesões acometem profissionais, considerações éticas, tempo de duração da carreira e segurança do atleta também são avaliados.<sup>3</sup>

Ao se considerarem síndromes dolorosas no punho de atletas, várias afecções podem ser citadas<sup>4-7</sup>:

- fraturas da extremidade distal do rádio, do escafoide, do hamato, e do pisiforme;
- epifisiodesse traumática temporária ou permanente;
- lesões condrais pós-traumáticas;

\* Trabalho desenvolvido no Departamento de Ortopedia e Traumatologia, Hospital das Clínicas, Faculdade de Medicina, Universidade de São Paulo (HCFMUSP), São Paulo, SP, Brasil. Originalmente Publicado por Elsevier Editora Ltda.

- sinovite (síndrome do impacto dorsal do punho);
- lesões ligamentares, ligamento escafo-semilunar, complexo da fibrocartilagem triangular;
- pseudoartrose hâmululo-hamato;
- tendionopatia ou luxações do tendão extensor ulnar do carpo;
- degeneração, por impacto, do complexo da fibrocartilagem triangular.

A artroscopia do punho é um instrumento cada vez mais usado não só no diagnóstico como no tratamento de lesões traumáticas esportivas do punho, inclusive em crianças e adolescentes.<sup>8-12</sup>

A técnica artroscópica possibilita o diagnóstico de diversas alterações no punho não somente pela visualização, mas também pela palpação das estruturas.

O tratamento artroscópico dessas lesões é considerado uma técnica minimamente invasiva com menor dano às partes moles adjacentes.<sup>12</sup>

No presente trabalho, o autor revisa algumas dessas lesões traumáticas do punho tratadas por via artroscópica.

## Lesões Ligamentares

As lesões do ligamento intrínseco escafo-semilunar (LIES) ocorrem dentro de uma variação de gravidade após traumas em hiperextensão do punho associadas ao desvio ulnar e supinação do punho.<sup>2</sup> Sobretudo as lesões incompletas são difíceis de diagnosticar por exames de imagem. Dor à palpação dorsal entre o terceiro e quarto compartimento extensor, na projeção do LIES, é um sinal sugestivo de lesão.<sup>2</sup> A estabilidade entre escafoide e semilunar não é somente conferida pelo LIES, mas sim por um complexo de estruturas, como os ligamentos extrínsecos volares, dorsais, e a cápsula articular, que podem ser denominados complexo ligamentar escafo-semilunar.<sup>13</sup>

As lesões ligamentares incompletas não ocasionam alterações na cinemática do carpo, o que dificulta avaliações por imagem. A ressonância magnética pode demonstrar a lesão, mas sua sensibilidade varia entre 86-91%, e sua especificidade entre 88 e 100%.<sup>9</sup> A sociedade europeia de artroscopia do punho (EWAS, na sigla em inglês) propõe uma classificação artroscópica das lesões ligamentares baseada na classificação de Geissler.<sup>14-16</sup> Ambas as classificações usam parâmetros a partir dos portais mediocarpais, para avaliar as lesões do ligamento interósseo escafo-semilunar (► **Tabela 1**).

O uso da classificação de Geissler ainda é mais difundido, entretanto a classificação da sociedade europeia subdivide as lesões tipo III e propõe tratamentos diferenciados para os subtipos; o tipo IIIA é a lesão da porção volar do ligamento escafo-semilunar; IIIB da porção dorsal; e IIIC de ambas as porções.<sup>14</sup> Os tipos I, II e IV correspondem igualmente à classificação de Geissler, e o tipo V a uma lesão ligamentar complexa estática com deformidade em DISI.<sup>14</sup>

Esse autor observa em seus pacientes que a dor surge somente em atividades de carga ou força, que para atletas correspondem aos seus treinamentos ou competições. Há pouca ou nenhuma dor em atividades da vida diária.

**Tabela 1** Classificação artroscópica das lesões ligamentares<sup>16</sup>

Grau	Descrição
I	Atenuação ou hemorragia do ligamento interósseo visto do espaço radiocarpático. Nenhuma incongruência do alinhamento do carpo no espaço mediocárpico
II	Atenuação ou hemorragia do ligamento interósseo visto do espaço radiocarpático. Incongruência ou step-off carpal. Pode haver pequena diferença (menor do que a largura do probe) entre os ossos do carpo.
III	Incongruência ou step-off do alinhamento do carpo, visto do espaço radiocarpal e mediocárpico. O probe pode ser passado e girado através de um espaço entre os ossos do carpo.
IV	Incongruência ou step-off do alinhamento do carpo, visto do espaço radiocarpal e mediocarpal. Existe uma grande instabilidade com a manipulação. Um artroscópio de 2,7 mm pode ser passado através de um espaço entre os ossos do carpo.

O tratamento artroscópico, baseado na classificação de Geissler, está indicado nos tipos II e III, por meio de debridamento volar e dorsal do LIES e posterior fixação com fios de Kirschner.<sup>15,16</sup> Para o tipo I, recomenda-se o tratamento conservador, e para o tipo IV, lesão completa do ligamento; embora exista descrição do tratamento artroscópico,<sup>17,18</sup> muitos autores ainda preconizam a reconstrução aberta (► **Fig. 1**).<sup>16,18,19</sup>

Se for considerada a classificação da sociedade europeia, nos tipos IIIA e IIIB podem ser feitos reforços ligamentares volares ou capsulodeses artroscópicas dorsais, respectivamente.<sup>11</sup>

Em relação às lesões parciais dos ligamentos extrínsecos, não há dados na literatura a respeito de sua relevância clínica. A ► **Fig. 2** mostra uma lesão parcial aguda do ligamento radio-semilunar curto tratada com debridamento e imobilização por 6 semanas ocorrida em um paciente masculino, portador de uma lesão concomitante do LIES, motivo pelo qual foi submetido a artroscopia.

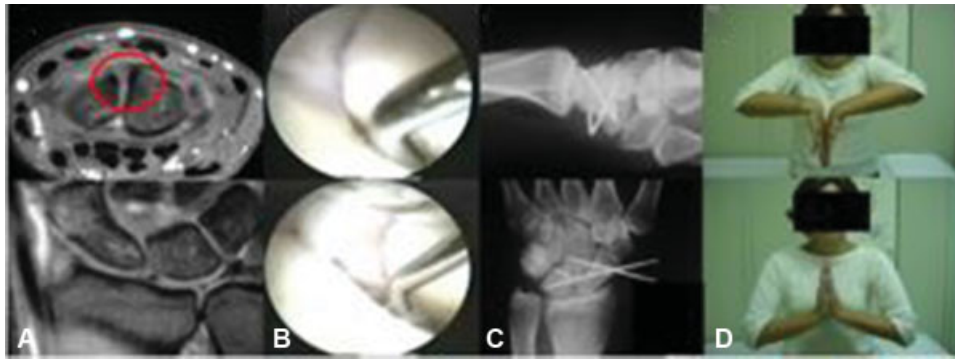
Visão da articulação radiocarpal pelo portal.<sup>3,4</sup> A) ligamento radioescafo-capitato (RSC) e radiosemilunar longo (LRL) íntegros; B) lesão parcial do ligamento radiosemilunar curto; C) ligamento após debridamento.

As lesões parciais do ligamento interósseo semilunar piramidal seguem os mesmos princípios de tratamento do LIES.<sup>12</sup>

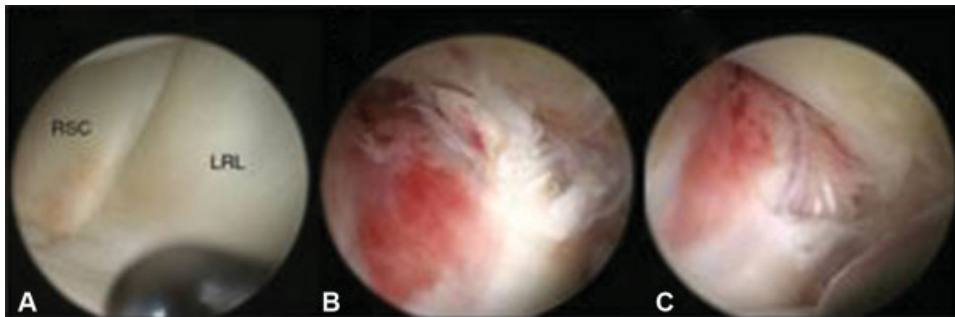
## Fratura e Pseudoartrose do Escafoide

As fraturas do escafoide são as fraturas mais comuns do carpo,<sup>2</sup> geralmente associadas a queda sobre mão estendida. Fraturas do escafoide por estresse também podem surgir por carga repetitiva sobre o punho.<sup>20-23</sup>

O tratamento das fraturas do escafoide ainda é controverso.<sup>1,24</sup> A literatura não mostra diferença nos resultados entre tratamento cirúrgico e conservador para fraturas sem desvio ou minimamente desviadas.<sup>24,25</sup> Ao se considerar o tratamento cirúrgico, é importante levar em consideração o fato de que há evidência a respeito de artrose entre o



**Fig. 1** Lesão do ligamento escafo-semilunar incompleta. (A) Ressonância magnética nuclear demonstra a lesão na região dorsal do LIES; (B) classificação da lesão tipo III de Geissler pela rotação do probe-scope no portal MCR e probe no portal MCU; (C) fixação do carpo por 6 semanas; (D) resultado funcional.



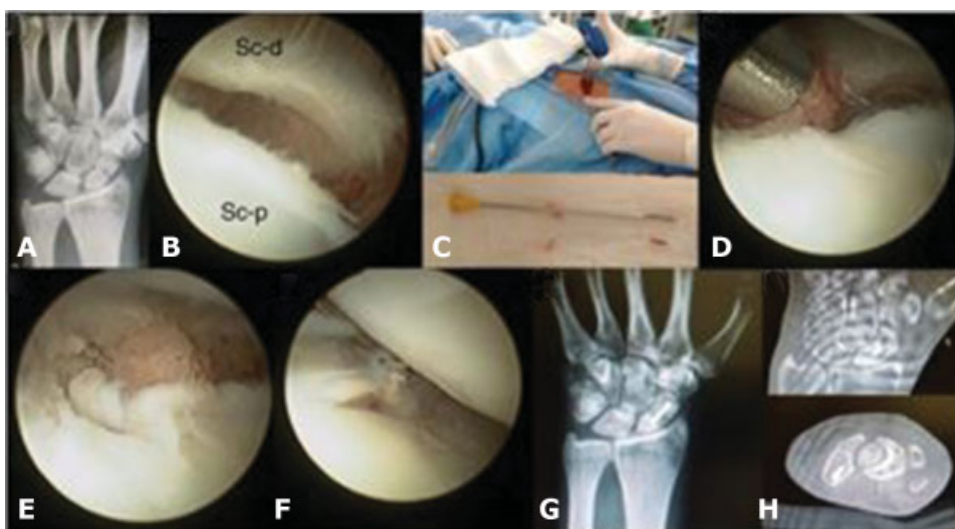
**Fig. 2** Lesão parcial do ligamento radiossemlunar curto.

escafoide e o trapézio, ou radiocarpal, em casos cirúrgicos submetidos a fixação retrógrada ou anterógrada com parafusos, respectivamente.<sup>24,25</sup>

Em relação aos atletas, o tempo de recuperação é um ponto importante, o tratamento cirúrgico é recomendado por alguns autores para diminuir o tempo de imobilização e retorno mais rápido da amplitude do movimento do punho,

mesmo em fraturas sem desvio.<sup>12,26,27</sup> Outros autores condicionam o tipo de tratamento e o retorno aos treinos à modalidade do atleta.<sup>28</sup>

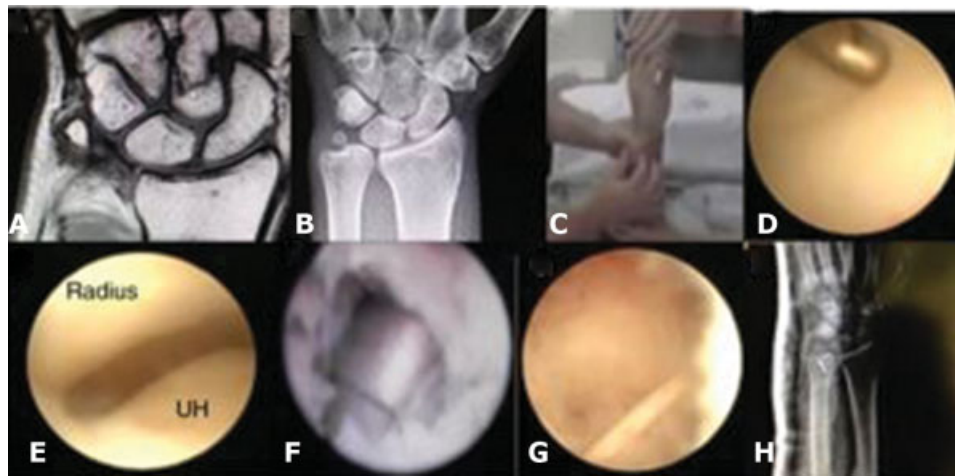
O uso da artroscopia, tanto no tratamento das fraturas agudas como nas pseudoartroses, tem a vantagem de diminuir a agressão às partes moles e avaliar a possibilidade de lesões concomitantes do punho (→Fig. 3).<sup>27,29-31</sup>



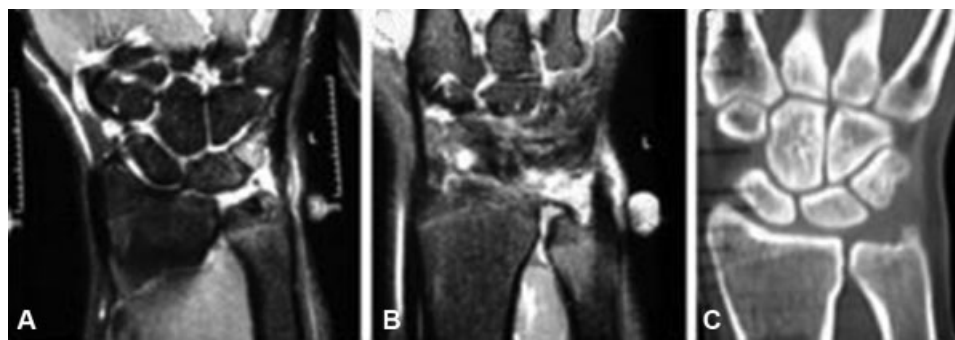
**Fig. 3** Pseudoartrose escafoide. (A) radiografia demonstra pseudoartrose escafoide; (B), visão pelo portal mediocarpal radial do foco de pseudoartrose; (C) retirada do enxerto ilíaco com agulha de biópsia; (D) colocação do enxerto pelo portal mediocarpal radial, scope no portal mediocarpal ulnar; (E) foco de pseudoartrose enxertado; (F) visão do foco de pseudoartrose, impacto após colocação de parafuso canulado pelo portal mediocarpal radial; (G) radiografia 2 meses de pós-operatório; (H) Tomografia computadorizada 4 meses de pós-operatório com consolidação. Abbreviations: Sc-d, escafoide distal; Sc-p, escafoide proximal.

	Classe 1 = Laceração distal passível de reparo	Classe 2 = Laceração completa passível de reparo	Classe 3 = Laceração proximal passível de reparo	Classe 4 = Laceração não passível de reparo	Classe 5 = Artrite da articulação radioulnar distal (ARUD)
Instabilidade clínica de ARUD	Nula/branda	Branda a grave		Grave	Branda/grave
Aparência do componente distal do complexo da fibrocartilagem triangular (CFCT) (artroscopia Radiocarpal)	Rompida	Rompida	Intacta	Rompida	Variável
Condição do componente proximal do CFCT (teste do gancho/artroscopia de ARUD)	Intacta	Rompida	Rompida	Rompida	
Potencial de cicatrização das margens lacerasas do CFCT	Bom	Bom	Bom	Mau	
Condição da cartilagem de ARUD	Boa	Bom	Bom	Bom	Má
Tratamento	Reparo Sutura (ligamento à cápsula)	Reparo Nova fixação da fôvea		Reconstrução Enxerto tendíneo	Resgate Artroplastia replacement

**Fig. 4** Classificação de Atzei para as lesões do complexo da fibrocartilagem triangular tipo 1 B de Palmer.<sup>35</sup>



**Fig. 5** Paciente com lesão classe 3 de Atzei. (A) RNM com lesão porção profunda do complexo da fibrocartilagem triangular (CFCT); (B) radiografia; (C) avaliação clínica da instabilidade da ARUD; (D) porção superficial do CFCT íntegra avaliada pelo portal 4-5; (E) instabilidade da ARUD avaliada pelo portal radioulnar dorsal distal; (F) colocação de âncora na cabeça da ulna pelo portal foveal direto; G, sutura na fibrocartilagem visualizada pelo portal 4-5; (H), radiografia pós-operatória



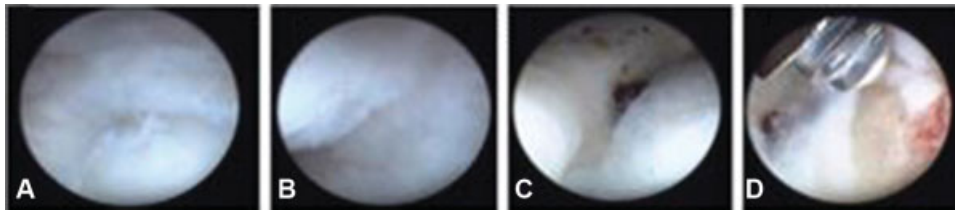
**Fig. 6** Ressonância e tomografia da paciente submetida previamente a cirurgia no complexo da fibrocartilagem triangular. Mantém dor no bordo ulnar do carpo.<sup>41</sup> (A) ressonância evidencia sinovite e edema semilunar e piramidal; (B) lesão da fibrocartilagem triangular na porção distal apenas; (C) tomografia demonstra ulna neutra.

### Lesões do Complexo da Fibrocartilagem Triangular

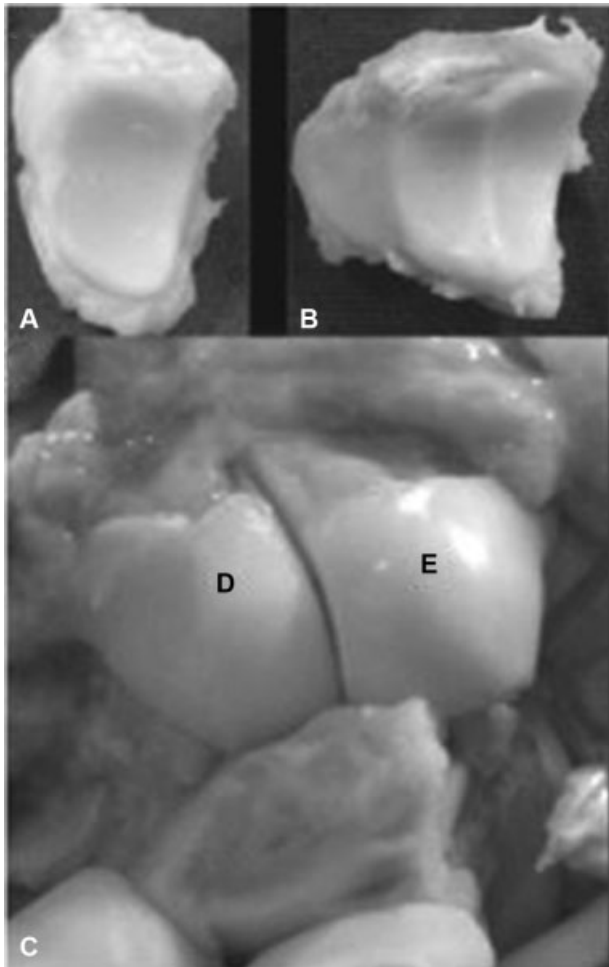
As lesões do complexo da fibrocartilagem triangular (CFCT) são comuns em atletas e ocorrem tanto por trauma agudo como por sobrecarga.<sup>1,2,21,32</sup> As lesões do CFCT podem ou não estar associadas a instabilidades da articulação radioulnar distal.<sup>32</sup> A

instabilidade da ARUD está relacionada a avulsões do CFCT do rádio ou da fôvea, tipos ID ou IB de Palmer, respectivamente.<sup>12</sup> O tipo IB foi subdividido em região superficial e profunda, as instabilidades da ARUD estão associadas à desinserção da porção profunda da fôvea.<sup>33,34</sup>

As lesões do CFCT associadas à instabilidade da ARUD são de tratamento cirúrgico, já as lesões da porção distal/



**Fig. 7** Tratamento artroscópico da síndrome do impacto ulnocarpal dinâmico.<sup>41</sup> (A) lesão da fibrocartilagem com exposição da cabeça da ulna; (B) lesão condral do semilunar; (C) insinuação da cabeça da ulna durante pronação acima da linha articular do rádio; (D) wafer artroscópico.



**Fig. 8** Peças anatômicas demonstram a diferença entre semilunar tipo I e tipo II.<sup>43</sup> (A) semilunar tipo I; (B) Semilunar tipo II, na qual se observam as duas facetas articulares, uma para o capitato (D) e outra para o hamato (E). C, semilunar tipo II articula-se com o capitato (D) e o hamato (E).

superficial, classe 1 de Atzei, podem ser inicialmente tratadas conservadora ou cirurgicamente de acordo com a sintomatologia do paciente (► **Fig. 4**).<sup>1,2,21</sup>

São descritas diversas técnicas para o tratamento artroscópico das lesões do CFCT, como fixação por túnel ósseo foveal,<sup>34,36</sup> inserção com âncora<sup>33</sup> ou suturas nas lesões periféricas/superficiais.<sup>37</sup>

A ► **Figura 5** demonstra um caso de instabilidade da articulação radioulnar distal tratada por artroscopia com o uso dos portais dessa articulação.

## Impacto Ulnocarpal Dinâmico

A síndrome do impacto ulnocarpal (SIUC) é uma lesão degenerativa caracterizada pela compressão, ou impacto, da cabeça da ulna contra o semilunar e/ou o piramidal, com ou sem lesão do complexo da fibrocartilagem triangular.<sup>38-40</sup>

Geralmente associada à presença de ulna plus, a SIUC também pode ocorrer na presença de ulna neutra ou minus.<sup>4</sup> Durante a pronação, há um encurtamento relativo entre o rádio e a ulna, e em situações de ulna neutra ou minus < 2 mm pode ocorrer impacto entre o carpo e a cabeça da ulna; essa condição é denominada síndrome do impacto ulnocarpal dinâmico (SIUCD).<sup>4</sup>

A SIUCD na presença de ulna neutra ou minus é descrita em situações de pronação associadas a força de preensão, comuns em atividades esportivas como tênis ou baseball.<sup>5</sup>

As ► **Figuras 6 e 7** demonstram um caso de SIUCD tratada por artroscopia.

## Síndrome do Impacto Semilunar-Humato

A associação entre a presença dessa articulação e o surgimento de artrose mediocárpica em alguns pacientes foi denominada síndrome do impacto semilunar-hamato (SISH),<sup>42</sup> que se caracteriza por:

- Presença de uma articulação entre o semilunar e o hamato, faceta medial ou faceta semilunar hamato (FSH); (► **Fig. 8**)
- Erosão da cartilagem com exposição do osso subcondral do polo proximal do hamato

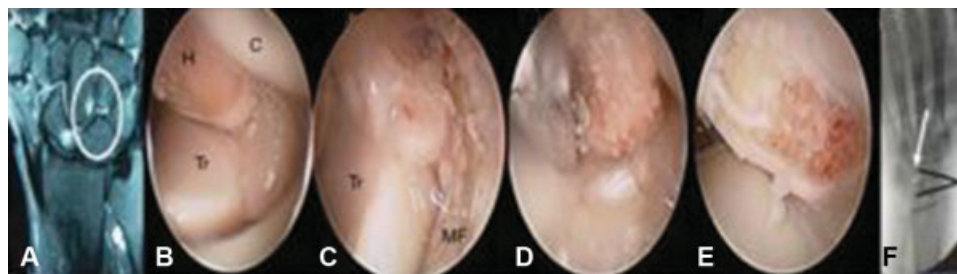
A artrose isolada do polo proximal do hamato está relacionada à presença da faceta medial do semilunar.<sup>43</sup>

A ► **Figura 9** exemplifica um caso de SISH.

## Considerações Finais

As lesões em atletas, sejam eles profissionais ou amadores, são muito comuns em nosso meio, tanto a lesão eventual traumática como a lesão por excesso de treinamento. É fato que essas lesões impedem a prática da atividade esportiva e devem ser avaliadas de maneira individualizada na indicação do melhor tratamento, considerando-se a idade do paciente, a modalidade praticada e a intensidade com que se pratica o esporte.

O tratamento conservador está indicado em várias situações, mas no caso de lesões mais graves e ou falha desse a



**Fig. 9** Paciente portadora de síndrome do impacto semilunar-hamato submetida a debridamento artroscópico. (A) círculo evidencia síndrome do impacto semilunar-hamato; (B) visão pelo portal MCR da lesão no polo proximal do hamato; (C) visão pelo portal MCR da faceta medial do semilunar com perda de cartilagem; (D) debridamento do polo proximal do hamato; (E) visão após debridamento; (F) pós-operatório imediato. Seta evidencia local do debridamento (obs: paciente também submetida a tratamento do do ligamento intrínseco escafo-semilunar e, devido a isso, aos fios de Kirschner). H, hamato; Tr, triquetro; C, capitato; MF, faceta medial.

cirurgia deve ser indicada e a artroscopia do punho propicia uma abordagem menos agressiva dessas afecções e pode diminuir o tempo de recuperação desses pacientes atletas.

#### Conflito de Interesses

Os autores declaram não haver conflito de interesses.

#### Referências

- Fufa DT, Goldfarb CA. Sports injuries of the wrist. *Curr Rev Musculoskelet Med* 2013;6(01):35–40
- Avery DM 3rd, Rodner CM, Edgar CM. Sports-related wrist and hand injuries: a review. *J Orthop Surg Res* 2016;11(01):99
- Coppage JM, Carlson MG. Expediting professional athletes' return to competition. *Hand Clin* 2017;33(01):9–18
- Tomaino MM. Ulnar impaction syndrome in the ulnar negative and neutral wrist. Diagnosis and pathoanatomy. *J Hand Surg [Br]* 1998;23(06):754–757
- Baer DJ. Dynamic ulnar impaction syndrome in a collegiate baseball player. *IJATT* 2014;19(03):15–19
- Cornwall R. The painful wrist in the pediatric athlete. *J Pediatr Orthop* 2010;30(2, Suppl):S13–S16
- del Piñal F, Klausmeyer M, Thams C, Moraleda E, Galindo C. Arthroscopic resection arthroplasty for malunited intra-articular distal radius fractures. *J Hand Surg Am* 2012;37(12):2447–2455
- Jang E, Danoff JR, Rajfer RA, Rosenwasser MP. Revision wrist arthroscopy after failed primary arthroscopic treatment. *J Wrist Surg* 2014;3(01):30–36
- Obdeijn MC, Tuijthof GJ, van der Horst CM, Mathoulin C, Liverneaux P. Trends in wrist arthroscopy. *J Wrist Surg* 2013;2(03):239–246
- Farr S, Grill F, Girsch W. Wrist arthroscopy in children and adolescents: a single surgeon experience of thirty-four cases. *Int Orthop* 2012;36(06):1215–1220
- Slutsky DJ. Current innovations in wrist arthroscopy. *J Hand Surg Am* 2012;37(09):1932–1941
- Tosti R, Shin E. Wrist arthroscopy for athletic injuries. *Hand Clin* 2017;33(01):107–117
- Slutsky DJ. The scapholunate ligament complex (SLLC). *J Wrist Surg* 2013;2(02):97
- Messina JC, Van Overstraeten L, Luchetti R, Fairplay T, Mathoulin CL. The EWAS classification of scapholunate tears: an anatomical arthroscopic study. *J Wrist Surg* 2013;2(02):105–109
- Bednar JM. Acute scapholunate ligament injuries arthroscopic treatment. *Hand Clin* 2015;31(03):417–423
- Pappou IP, Basel J, Deal DN. Scapholunate ligament injuries: a review of current concepts. *Hand (N Y)* 2013;8(02):146–156
- Corella F, Del Cerro M, Ocampos M, Larrainzar-Garijo R. Arthroscopic ligamentoplasty of the dorsal and volar portions of the scapholunate ligament. *J Hand Surg Am* 2013;38(12):2466–2477
- Yao J, Zlotolow DA, Lee SK. ScaphoLunate axis method. *J Wrist Surg* 2016;5(01):59–66
- Morrell NT, Moyer A, Quinlan N, Shafritz AB. Scapholunate and perilunate injuries in the athlete. *Curr Rev Musculoskelet Med* 2017;10(01):45–52
- Kohring JM, Curtiss HM, Tyser AR. A scaphoid stress fracture in a female collegiate-level shot-putter and review of the literature. *Case Rep Orthop* 2016;2016:8098657
- Chen NC, Jupiter JB, Jebson P. Sports-related wrist injuries in adults. *Sports Health* 2009;1(06):469–477
- Kohyama S, Kanamori A, Tanaka T, Hara Y, Yamazaki M. Stress fracture of the scaphoid in an elite junior tennis player: a case report and review of the literature. *J Med Case Reports* 2016;10:8
- Johnson MR, Fogarty BT, Alitz C, Gerber JP. Non-FOOSH scaphoid fractures in young athletes: a case series and short clinical review. *Sports Health* 2013;5(02):183–185
- Jakabfy BI, Jaén TF. Acute fractures of the carpal scaphoid – Literature review. *MOJ Orthop Rheumatol* 2016;5(05):1–9
- Clementson M, Jørgsholm P, Besjakov J, Thomsen N, Björkman A. Conservative treatment versus arthroscopic – Assisted screw fixation of scaphoid waist fractures – A randomized trial with minimum 4-year follow-up. *J Hand Surg Am* 2015;40(07):1341–1348
- Arsalan-Werner A, Sauerbier M, Mehling IM. Current concepts for the treatment of acute scaphoid fractures. *Eur J Trauma Emerg Surg* 2016;42(01):3–10
- Geissler WB. Arthroscopic management of scaphoid fractures in athletes. *Hand Clin* 2009;25(03):359–369
- Winston MJ, Weiland AJ. Scaphoid fractures in the athlete. *Curr Rev Musculoskelet Med* 2017;10(01):38–44
- Fallah Y, Kamrani RS, Zanjani LO. Arthroscopic treatment of stable scaphoid nonunion. *J Orthop Spine Trauma*. 2015;1(01):e1774
- Cognet JM, Louis P, Martinache X, Schernberg F. Arthroscopic grafting of scaphoid nonunion - surgical technique and preliminary findings from 23 cases. *Hand Surg Rehabil* 2017;36(01):17–23
- Kim JP, Seo JB, Yoo JY, Lee JY. Arthroscopic management of chronic unstable scaphoid nonunions: effects on restoration of carpal alignment and recovery of wrist function. *Arthroscopy* 2015;31(03):460–469
- Henderson CJ, Kobayashi KM. Ulnar-sided wrist pain in the athlete. *Orthop Clin North Am* 2016;47(04):789–798
- Atzei A, Luchetti R, Braidotti F. Arthroscopic foveal repair of the triangular fibrocartilage complex. *J Wrist Surg* 2015;4(01):22–30
- Nakamura T, Sato K, Okazaki M, Toyama Y, Ikegami H. Repair of foveal detachment of the triangular fibrocartilage complex: open and arthroscopic transosseous techniques. *Hand Clin* 2011;27(03):281–290
- Kirchberger MC, Unglaub F, Mühlendorfer-Fodor M, et al. Update TFCC: histology and pathology, classification, examination and diagnostics. *Arch Orthop Trauma Surg* 2015;135(03):427–437

- 36 Tse WL, Lau SW, Wong WY, et al. Arthroscopic reconstruction of triangular fibrocartilage complex (TFCC) with tendon graft for chronic DRUJ instability. *Injury* 2013;44(03):386–390
- 37 Wysocki RW, Richard MJ, Crowe MM, Leversedge FJ, Ruch DS. Arthroscopic treatment of peripheral triangular fibrocartilage complex tears with the deep fibers intact. *J Hand Surg Am* 2012;37(03):509–516
- 38 Iwasaki N, Ishikawa J, Kato H, Minami M, Minami A. Factors affecting results of ulnar shortening for ulnar impaction syndrome. *Clin Orthop Relat Res* 2007;465(465):215–219
- 39 Loh YC, Van Den Abbeele K, Stanley JK, Trail IA. The results of ulnar shortening for ulnar impaction syndrome. *J Hand Surg [Br]* 1999;24(03):316–320
- 40 Coggins CA. Imaging of ulnar-sided wrist pain. *Clin Sports Med* 2006;25(03):505–526
- 41 França Bisneto EN. Dynamic ulnar impaction syndrome in tennis players: report of two cases. *Rev Bras Ortop* 2017;52(05):621–624
- 42 Thurston AJ, Stanley JK. Hamato-lunate impingement: an uncommon cause of ulnar-sided wrist pain. *Arthroscopy* 2000;16(05):540–544
- 43 França Bisneto EN, Sousa BB, de Paula EJ, Mattar Júnior R, Zumiotti AV. Arthroscopic and macroscopic evaluation of the lunate medial facet. *Acta Ortop Bras* 2011;19(06):353–355