

# Cisto Ósseo Aneurismático de Patela: Relato de Caso\*

## *Aneurysmal Patellar Bone Cyst: Case Report*

Alberto Ramos Gomes<sup>1</sup> Felipe Neves Campos<sup>1</sup> Nadiane Maciel Becker<sup>1</sup> Jan Gabriel Tamanini<sup>1</sup> 

<sup>1</sup>Hospital Santo Antônio, Blumenau, SC, Brasil

Endereço para correspondência Jan Gabriel Tamanini, MD, Hospital Santo Antônio, Blumenau, SC, 89015-200, Brasil (e-mail: jan.tamanini@gmail.com).

Rev Bras Ortop 2019;54:609–616.

### Resumo

#### Palavras-chave

- ▶ cistos ósseos
- ▶ cistos ósseos aneurismáticos
- ▶ tumor de patela
- ▶ cisto de patela
- ▶ patela

Os tumores patelares são uma condição rara. Comumente benignos, o tumor de células gigantes e o condroblastoma são os tipos mais frequentes. O tipo menos comum entre os tumores patelares é o cisto ósseo aneurismático, que corresponde a menos de 1% dos casos. Os autores relatam o caso de um paciente do sexo masculino, de 23 anos, com dor e aumento do volume da patela esquerda havia 2 anos. A radiologia sugeriu causas tumorais, e a biópsia foi negativa para neoplasia. A abordagem terapêutica escolhida foi uma pateleotomia total, feita sem intercorrências. O acompanhamento com imagens não mostrou recorrência.

### Abstract

#### Keywords

- ▶ bone cysts
- ▶ aneurysmal bone cysts
- ▶ patellar tumor
- ▶ patellar cyst
- ▶ patella

Patellar tumors are rare. Commonly benign, giant-cell tumors and chondroblastomas are the most frequent types of this tumor. Aneurysmal bone cysts are a less common type, corresponding to less than 1% of the cases. The authors present a case of a 23-year-old male patient who presented pain and increase in volume of the left patella for two years. The radiographic images suggested tumoral causes, and the biopsy was negative for neoplasm. The treatment approach was a complete patellectomy, without complications. The image follow-up showed no recurrence.

## Introdução

O cisto ósseo aneurismático (COA) foi descrito pela primeira vez em 1942 por Jaffe e em 1960 por Lichtenstein, e, posteriormente tornou-se também conhecido como doença de Jaffe-Lichtenstein (Mankin et al).<sup>1</sup>

É uma lesão não neoplásica expansiva dos ossos. Apresenta canais e cavidades septadas, em geral de conteúdo hemático e tecido trabecular ósseo. Pode ser uma patologia primária, rara, ou secundária a uma lesão preexistente.<sup>2</sup>

A incidência do COA é de 0,14 casos para cada 100 mil pessoas no mundo, e é mais comum nas três primeiras décadas de vida. Os locais de maior ocorrência são o fêmur, a tíbia e o

úmero, em especial nas metáfises proximais. As lesões causam afilamento da cortical, com pouca formação óssea, e traduzem-se em radiografias com imagens insuflativas.<sup>3</sup>

Menos de 1% dos casos de COA ocorrem na patela, o que corresponde a uma incidência de 5% dos tumores patelares no mundo. Dessa forma, os tumores mais comuns da patela, o tumor de células gigantes e o condroblastoma, são importantes diagnósticos diferenciais.<sup>4,5</sup>

O objetivo do tratamento é a remoção da lesão, e a ressecção marginal com vistas a diminuir a taxa de recidiva é importante. Caso não seja identificada outra lesão coexistente, pode-se fazer curetagem local, com preenchimento lacunar com o uso de enxerto ósseo. Em locais como a fíbula e as costelas, o osso pode ser simplesmente ressecado. Tratamentos adjuvantes incluem embolização seletiva, e infiltração com corticoide e calcitonina.<sup>6,7</sup>

\* Trabalho desenvolvido no Hospital Santo Antônio, Blumenau, SC, Brasil. Publicado Originalmente por Elsevier Editora Ltda.

O objetivo do presente artigo é relatar o caso de um paciente com COA de patela submetido a patelectomia e reconstrução com enxerto dos flexores (semitendíneo e semimembranoso).

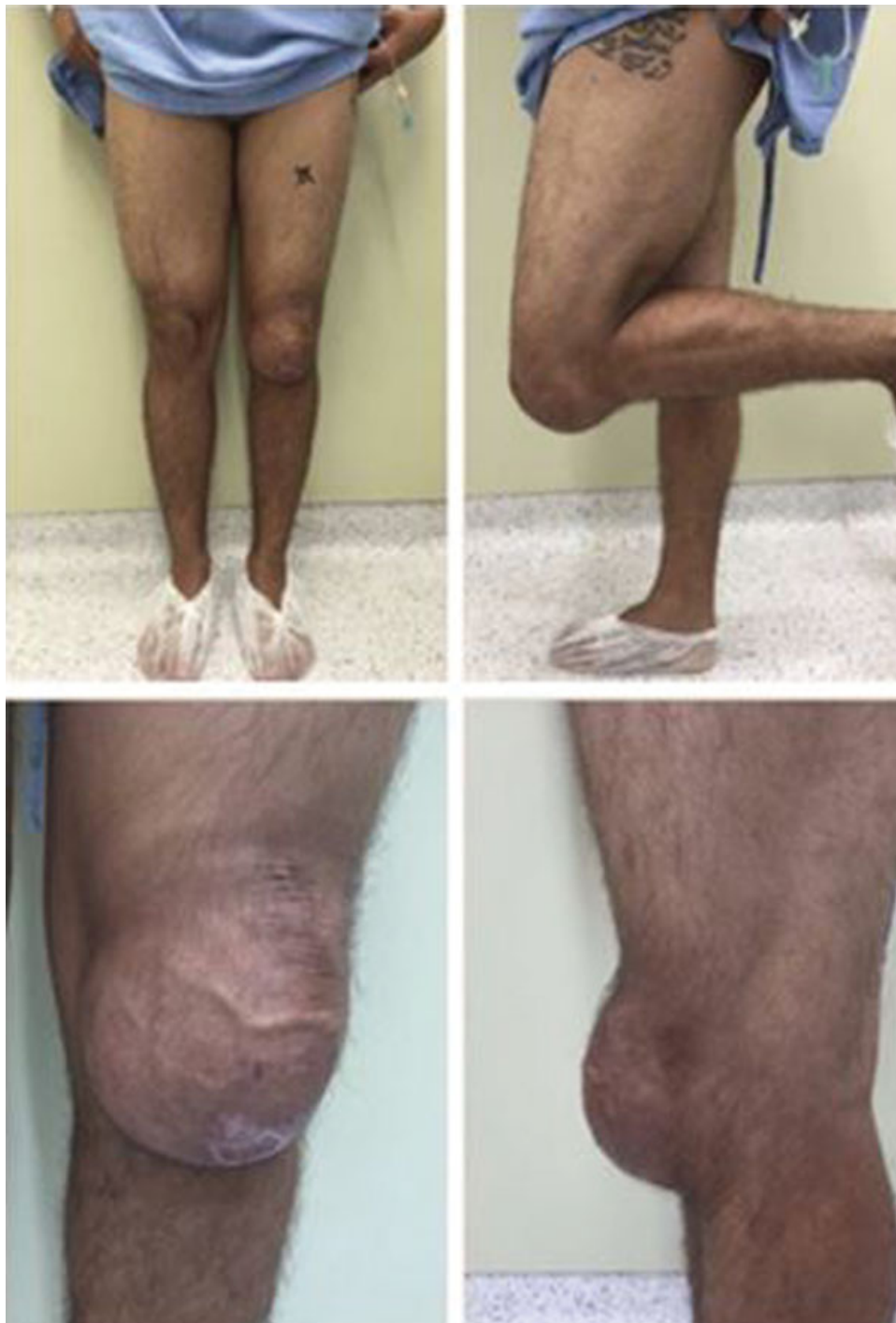### Relato do Caso

Paciente do sexo masculino, de 23 anos, relatou que nos últimos dois anos apresentava aumento progressivo da patela esquerda, associado a dor e dificuldade para flexionar o joelho.

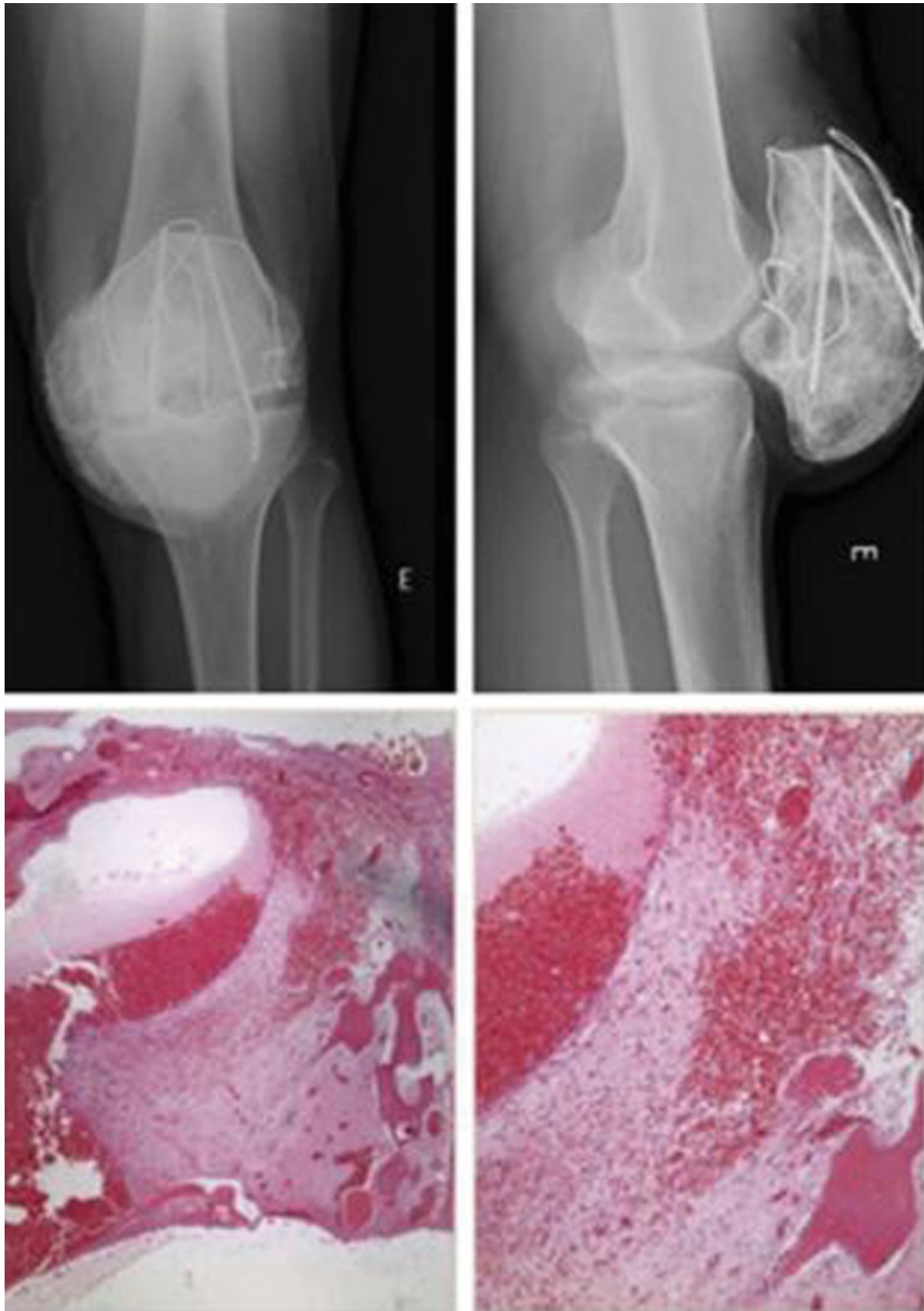
Informou que havia dois anos fora submetido a cirurgia para tratamento de fratura na patela em questão (► **Fig. 1**).

A radiografia mostrou lesão insuflativa na patela, multiloculada (formato de favo de mel), com dimensões de 12,3 cm de diâmetro longitudinal e 11,5 cm de diâmetro transversal, com presença de material de síntese (dois fios de Kirchner e uma cerclagem circunferencial na patela) (► **Fig. 2**).

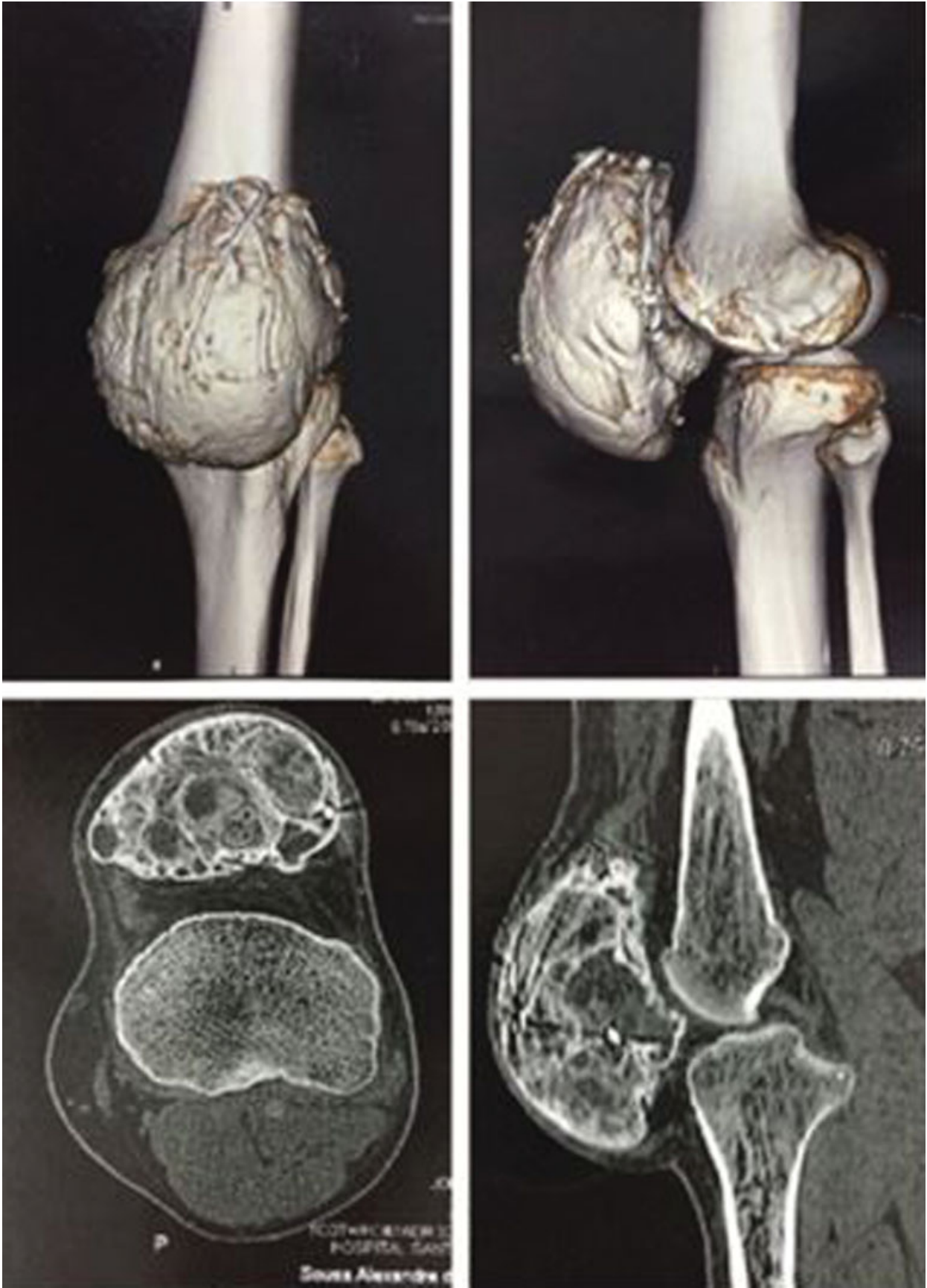
A tomografia computadorizada demonstrou lesão insuflativa da patela, corticais íntegras, e múltiplas cavidades septadas preenchidas por líquido (► **Fig. 3**).



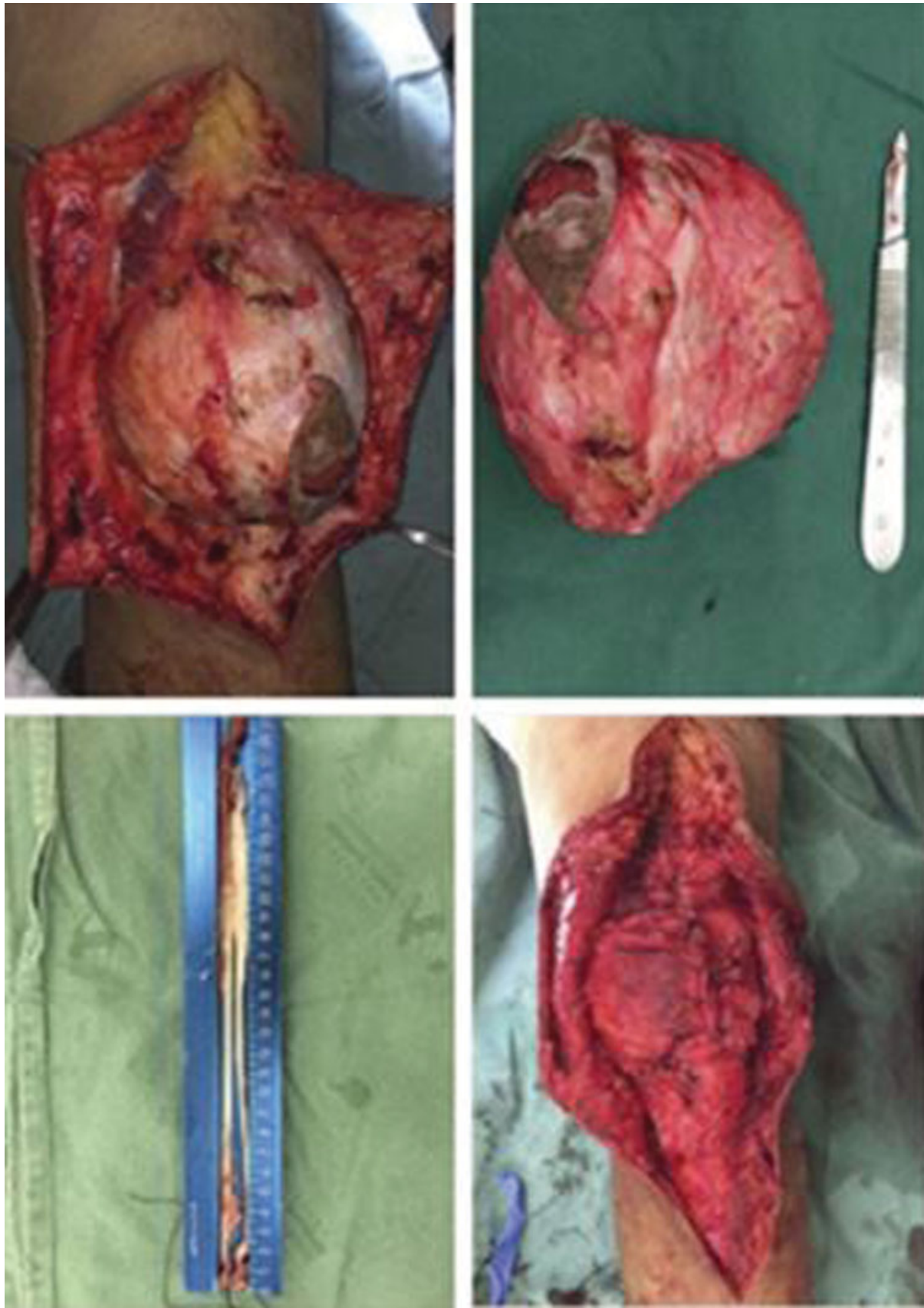
**Fig. 1** Imagem anteroposterior e de perfil da perna e do joelho para demonstrar o tumor patelar.



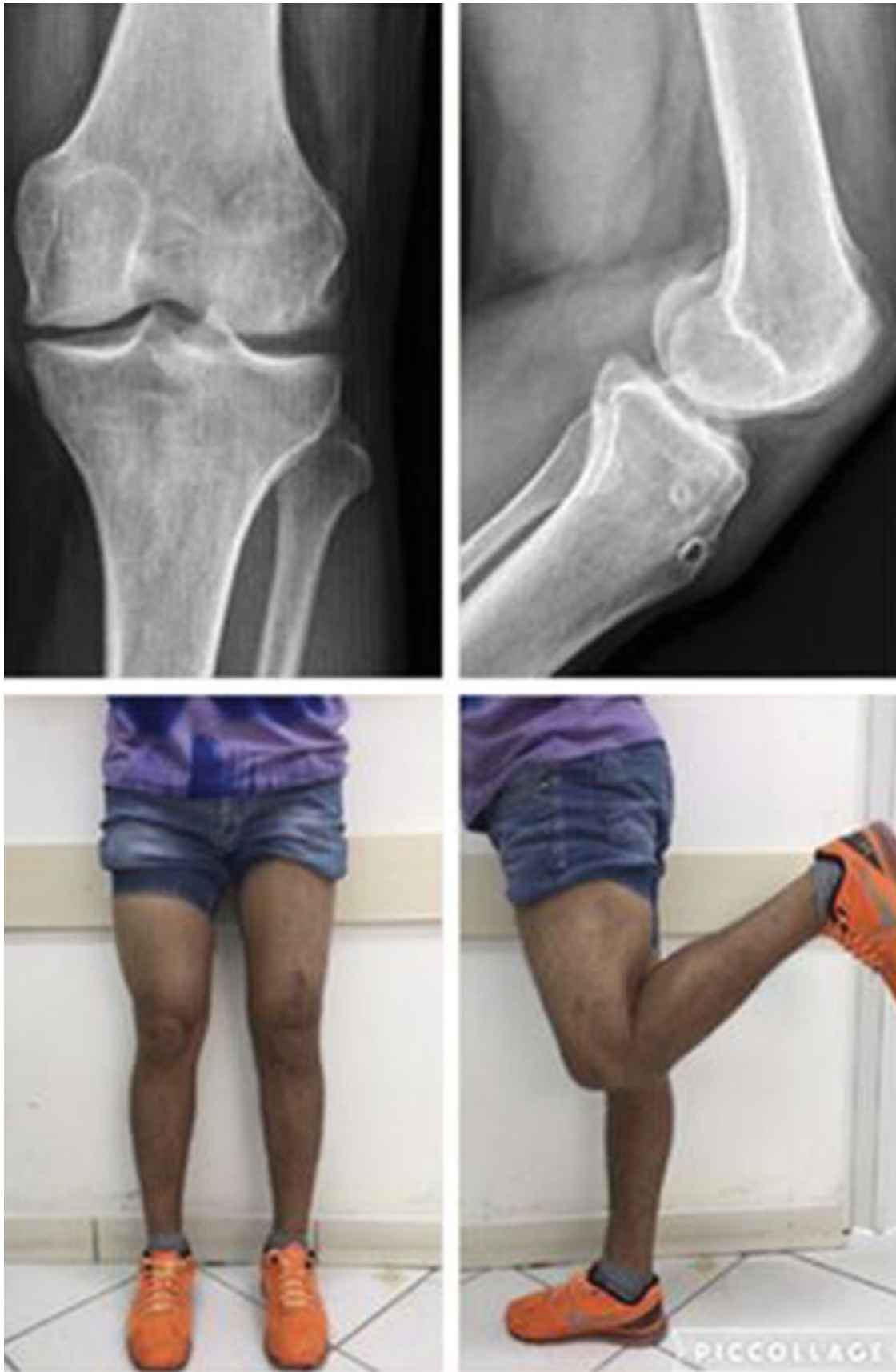**Fig. 2** Radiografias anteroposterior e de perfil de patela com presença de material de síntese prévio. Na parte inferior, duas lâminas do exame anatomopatológico, com presença de células gigantes osteoclásticas.



**Fig. 3** Tomografia de reconstrução do joelho. Na parte inferior, cortes axial e sagital da patela demonstram septações e acúmulo de líquido.



**Fig. 4** Imagem intraoperatória do tumor. Imagem inferior à esquerda dos tendões do grácil e do semitendíneo. Imagem inferior à direita com a reconstrução já feita.



**Fig. 5** Radiografia anteroposterior e de perfil do joelho após tratamento com presença de túnel ósseo para o enxerto. A imagem inferior mostra o paciente no pós-operatório.

A biópsia foi negativa para causas neoplásicas.

O tratamento cirúrgico foi a ressecção ampla, por meio de patelectomia total, e foram feitas a reconstrução do mecanismo extensor com os tendões flexores (do grácil e do semitendíneo) por meio de túnel ósseo na tíbia e sutura no coto do tendão patelar após a sutura dos tendões patelar e quadriciptal. Posteriormente, fez-se imbricação da fásia e dos retináculos lateral e medial.

O exame histopatológico (feito em 20 de maio de 2016) revelou um cisto ósseo aneurismático. A lesão tinha contornos irregulares, era multiloculada, e não ultrapassava os limites da patela. O tecido sinovial apresentava estrutura geral preservada, e havia focos de hemorragia e hemossiderófagos.

Fez-se o seguimento clínico do paciente, que após nove semanas apresentou cicatrização completa, ausência de queixas álgicas, e extensão e flexão ativas 0/110° do joelho operado (► Figs. 4 e 5).

## Discussão

Segundo a Organização Mundial da Saúde (OMS), o COA é uma lesão osteolítica expansiva que consiste em espaços cheios de sangue, de tamanhos variados, separados por septos de tecido conjuntivo, e contém trabéculas de tecido ósseo ou osteoide e células gigantes osteoclásticas.<sup>8</sup>

A patologia é mais comum no sexo feminino, e ocorre principalmente nas três primeiras décadas de vida.<sup>8</sup> Nosso paciente se encontrava na faixa etária de maior incidência, mas não era do sexo mais acometido.

A patogênese do COA é controversa, mas postula-se que a origem pode ser primária, quando não há lesão óssea prévia local; e secundária, quando surge após lesão óssea local, com substituição parcial ou total.<sup>9</sup> Nosso paciente teve uma fratura prévia local, e isso sugeriu uma causa secundária a trauma.

Os sintomas mais comuns são dor e edema, de início insipiente, mas com pioria gradual.<sup>10</sup> Neste caso, o aumento de partes moles, a dor e a incapacidade funcional foram os sintomas mais relevantes.

O diagnóstico é feito com a avaliação clínica, complementada por radiografias simples e tomografia computadorizada, bem como estudo histopatológico.<sup>11</sup>

A histopatologia do COA revela cavidades heterogêneas de tamanhos variados, cheias de conteúdo hemático, com disposição classicamente descrita como “favo de mel”.<sup>12</sup> Os septos são formados por tecido conjuntivo, por vezes compostos também de tecido trabecular ósseo.<sup>13</sup>

O estudo radiográfico do COA mostra lesão excêntrica ou central, radioluzente, expansiva, distendida, que costuma surgir na metafise ou diáfise de ossos longos. Conforme a classificação de Campanacci et al,<sup>14</sup> o tumor patelar relatado em nosso trabalho é do tipo II.

A tomografia computadorizada pode detalhar as cavidades multisseptadas cheias de líquido,<sup>15</sup> exatamente como aconteceu em nosso caso.

Há basicamente dois tratamentos para o COA: ressecção marginal mediante curetagem e uso de neoadjuvantes como fenol e nitrogênio líquido, eletrocauterização e a ressecção ampla. Em ossos longos, em geral usa-se curetagem e fenol com aplicação de enxerto ósseo. Em ossos nos quais a ressecção total não é incapacitante, como as costelas, a ulna e a patela, pode-se aplicar essa técnica. O uso de radioterapia é contraindicado pelo risco de degeneração sarcomatosa.<sup>16</sup>

A recorrência do COA varia de 0% a 60%, aproxima-se de 0% nas ressecções totais, e aumenta conforme a curetagem não remove totalmente a lesão. Campanacci et al<sup>14</sup> observaram que 26% dos pacientes tratados com curetagem apresentaram recorrência, o que não aconteceu em pacientes submetidos a ressecção total.

## Conflitos de Interesse

Os autores declaram não haver conflitos de interesse.

## Referências

- 1 Mankin HJ, Hornicek FJ, Ortiz-Cruz E, Villafuerte J, Gebhardt MC. Aneurysmal bone cyst: a review of 150 patients. *J Clin Oncol* 2005; 23(27):6756–6762 [Dataset]
- 2 Vergel De Dios AM, Bond JR, Shives TC, McLeod RA, Unni KK. Aneurysmal bone cyst. A clinicopathologic study of 238 cases. *Cancer* 1992;69(12):2921–2931 [Dataset]
- 3 Meohas W, Lopes ANS, Möller JVS, Barbosa LD, Oliveira MBR. Cisto ósseo aneurismático parosteal. *Rev Bras Ortop* 2015;50(05): 601–606
- 4 Mercuri M, Casadei R. Patellar tumors. *Clin Orthop Relat Res* 2001; (389):35–46
- 5 Reddy NS, Sathi VR. Primary aneurysmal bone cyst of patella. *Indian J Orthop* 2009;43(02):216–217
- 6 Song M, Zhang Z, Wu Y, Ma K, Lu M. Primary tumors of the patella. *World J Surg Oncol* 2015;13:163
- 7 Kransdorf MJ, Sweet DE. Aneurysmal bone cyst: concept, controversy, clinical presentation, and imaging. *AJR Am J Roentgenol* 1995;164(03):573–580
- 8 Ramos MRF, Ramos RRM, Santos LAM. Cisto aneurismático distal de rádio: ressecção e transplante proximal de fíbula. *Rev Bras Ortop* 1998;33:577–579
- 9 Schajowicz F. Neoplasias ósseas e lesões pseudotumorais. 2a. ed. Rio de Janeiro: Revinter; 2000
- 10 Otsuka T, Kobayashi M, Sekiya I, et al. Treatment of an aneurysmal bone cyst of the second metatarsal using an endoscopic approach. *J Foot Ankle Surg* 2002;41(04):238–242
- 11 DiCaprio MR, Murphy MJ, Camp RL. Aneurysmal bone cyst of the spine with familial incidence. *Spine* 2000;25(12):1589–1592
- 12 Capanna R, Campanacci DA, Manfrini M. Unicameral and aneurysmal bone cysts. *Orthop Clin North Am* 1996;27(03):605–614
- 13 Vale BP, Alencar FJ, de Aguiar GB, de Almeida BR. Cisto ósseo aneurismático vertebral: estudo de três casos. *Arq Neuropsiquiatr* 2005;63(04):1079–1083
- 14 Campanacci M, Capanna R, Picci P. Unicameral and aneurysmal bone cysts. *Clin Orthop Relat Res* 1986;(204):25–36
- 15 Aita MA, Biselli B, Chiferi AC, et al. Cisto ósseo aneurismático na patela. *Arq Med ABC*. 2006;31(01):38–40
- 16 Traoré A, Doukouré B, Sie Essoh JB, Mobiot C, Soumaro K. Primary aneurysmal bone cyst of the patella: a case report. *Orthop Traumatol Surg Res* 2011;97(02):221–224