

McLaughlin artroscópico modificado no tratamento de luxação glenoumeral posterior – nota técnica*

Modified Arthroscopic Mclaughlin Procedure in the Treatment of Posterior Glenohumeral Instability – Technical Note

Tiago Pinheiro Torres^{1,2,3} Sara Lima^{2,3} Manuel Gutierre^{2,3,4}

¹ Centro Hospitalar de Vila Nova de Gaia, Vila Nova de Gaia, Portugal

² Casa de Saúde da Boavista, Porto, Portugal

³ Hospital CUF, Porto, Portugal

⁴ Centro Hospitalar de São João, Porto, Portugal

Address for correspondence: Tiago Pinheiro Torres, Centro Hospitalar de Vila Nova de Gaia, Vila Nova de Gaia, Portugal (e-mail: tiagocpt@gmail.com).

Rev Bras Ortop 2019;54:228–232.

Resumo

A luxação do ombro posterior traumática é de difícil diagnóstico e tratamento. Há séries que descrevem que 60%-80% dessas luxações não são diagnosticadas numa primeira ida ao serviço de urgência. Desse modo, casos de luxações com vários dias e por vezes semanas são frequentes, o que sempre torna o tratamento mais complexo. As luxações posteriores são geralmente acompanhadas por uma fratura de impressão na superfície anterior da cabeça umeral, conhecida como lesão de Hill-Sachs reversa. Esse defeito ósseo pode “encravar” na borda glenoidal posterior e levar a instabilidade recorrente e destruição progressiva da articulação. Os autores descrevem um procedimento de McLaughlin artroscópico modificado, que permite o preenchimento do defeito ósseo com o terço superior do tendão subescapular, evita a recorrência da instabilidade posterior. Associadamente, fez-se uma reparação da lesão de Bankart posterior e uma tenodese da longa porção do tendão bicipital. Essa técnica, além de reparar a lesão condrolabral posterior, cria um efeito de remplissage anterior, o que torna a reparação mais forte, é um ótimo procedimento no tratamento definitivo da luxação posterior recidivante. É um procedimento inteiramente feito por via artroscópica, não apresenta as desvantagens dos procedimentos abertos.

Palavras-Chave

- ▶ artroscopia
- ▶ articulação do ombro
- ▶ luxação do ombro
- ▶ instabilidade posterior do ombro

Abstract

The diagnosis of and the treatment for traumatic posterior shoulder dislocation are challenging. Some series describe that between 60 and 80% of these lesions are not diagnosed during the first visit to the emergency room. As such, dislocations are frequently found after several days or even weeks, adding complexity to their treatment. Posterior dislocations are usually accompanied by a print fracture on the anterior surface of the humeral head, known as reverse Hill-Sachs injury. This bone defect can “engage” into the posterior glenoid ridge, leading to recurrent instability and progressive joint destruction. The authors describe a modified arthroscopic

* Trabalho desenvolvido na Casa de Saúde da Boavista, Porto, Portugal. Publicado originalmente por Elsevier Ltda.

Keywords

- ▶ arthroscopy
- ▶ shoulder articulation
- ▶ shoulder dislocation
- ▶ posterior shoulder instability

McLaughlin procedure, which allows filling the bone defect with the upper third of the subscapular tendon, avoiding recurrence of the posterior instability. Next, a posterior Bankart lesion repair is performed along with a tenodesis of the long portion of the bicipital tendon. This technique, in addition of repairing the posterior chondrolabral lesion, creates a remplissage effect, making the repair stronger and representing an optimal procedure for the definitive treatment of recurrent posterior luxation. It is an entirely arthroscopic procedure, avoiding the disadvantages of an open procedure.

Introdução

A luxação posterior da articulação glenoumeral é uma lesão rara que representa menos de 2% de todas as luxações do ombro, é de difícil diagnóstico e tratamento. Há séries que descrevem que 60-80% dessas não são diagnosticadas numa primeira ida ao serviço de urgência na maioria das vezes devido à falta de exame físico crítico e exame radiográfico inadequado ou a inabilidade na leitura de radiografia do ortopedista assistente. Pode ocorrer após traumatismo, convulsões ou choque elétrico. Desse modo, é frequente depararmos com luxações com vários dias e por vezes semanas, o que torna o tratamento sempre mais complexo.¹ As luxações posteriores são geralmente acompanhadas por uma fratura de impressão na superfície anterior da cabeça umeral conhecida como lesão de Hill-Sachs reversa.² Esse defeito ósseo pode “encravar” no rebordo glenoideu posterior e desse modo levar a instabilidade recorrente e destruição progressiva da articulação.³

As opções de tratamento variam e dependem do tamanho do defeito na cabeça umeral, da duração da luxação e do grau de instabilidade. Foram descritas várias técnicas para tratar esse tipo de lesão, inclusive elevação do defeito e preenchimento com enxerto ósseo, transposição do tendão subescapular (procedimento de McLaughlin) ou da pequena tuberosidade no defeito, osteotomia rotacional do úmero proximal e/ou artroplastia ou ombro.⁴

Os autores descrevem um procedimento de McLaughlin artroscópico modificado, que permite o preenchimento do defeito ósseo com o terço superior do tendão subescapular e evita a recorrência da instabilidade posterior. Associadamente, fez-se uma reparação da lesão de Bankart posterior.

Essa técnica, para além de reparar a lesão condrolabral posterior, cria um efeito de remplissage⁵ anterior, o que torna a repaço mais forte, mantém 2/3 do tendão subescapular íntegros, é um ótimo procedimento no tratamento definitivo da luxação posterior recidivante. É um procedimento integralmente feito por via artroscópica, pelo que não tem as desvantagens dos procedimentos abertos.

Material e métodos**Caso clínico**

Doente de 45 anos que sofreu uma queda de bicicleta da qual resultou um traumatismo do ombro direito. Foi observado numa instituição na qual fizeram manobras de redução de

luxação do ombro. Efetuou RM e TAC e, 15 dias depois, foi aconselhado a consultar um colega especialista em ombro. Observado em consulta com 15 dias de evolução, apresentava uma luxação glenoumeral posterior com lesão de Hill Sachs reversa importante de 25-30% do tamanho da superfície articular (▶Figs. 1, 2).

Técnica cirúrgica

Doente com anestesia locorregional com bloqueio interesca-lênico e anestesia geral; posicionamento em cadeira de praia; com manipulação do ombro luxado, foi conseguida a redução por controle radiográfico.

Início da artroscopia pelo portal posterior: visualização da lesão de Bankart posterior com desinserção labral da 7 h à 11h (▶Fig. 3), lesão de Hill-Sachs reversa (▶Fig. 4); visualização do tracking/excursão glenoideu⁶ e da existência de lesão de Hill Sachs que “encaixa” (▶Fig. 5); pelo portal do

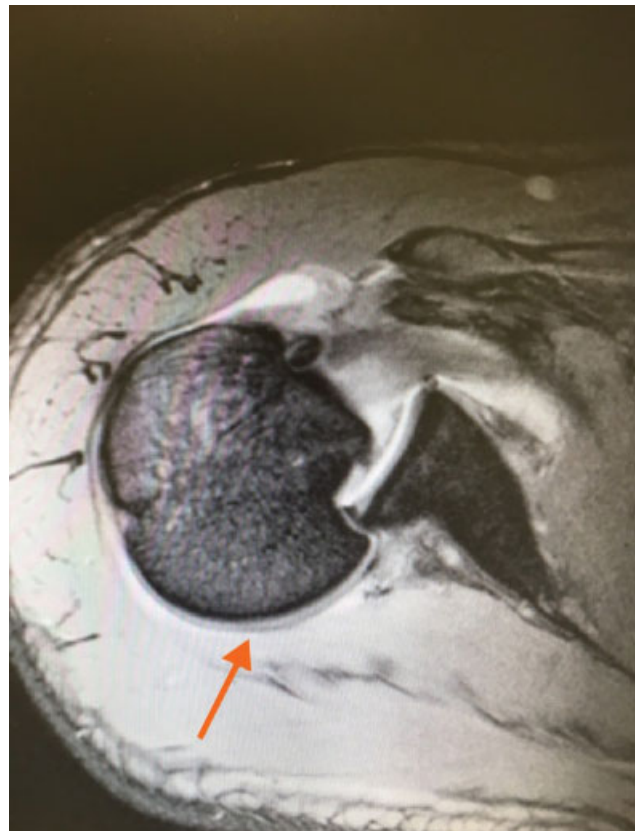


Fig. 1 Corte de TAC que revela a luxação posterior “encravada”.

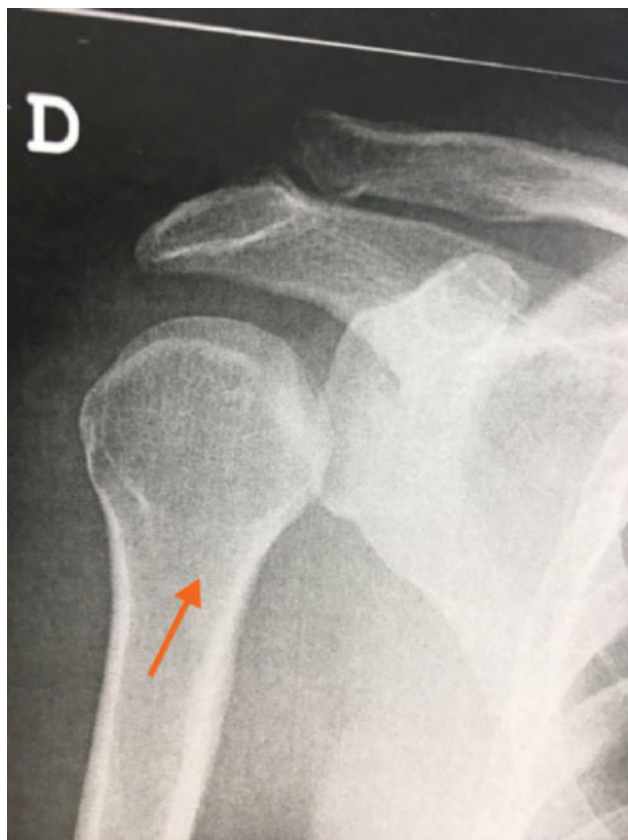

Fig. 2 RX que revela luxação glenoumeral posterior não reduzida.

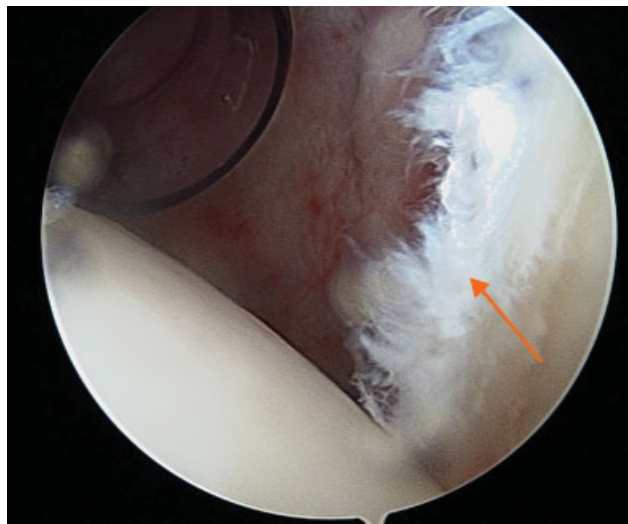


Fig. 3 Lesão de Bankart posterior por visualização por portal anterior.

intervalo dos rotadores, tenodese de partes moles da longa porção do tendão bicipital por marcada tenossinovite na região da goteira bicipital; isolamento do terço proximal do tendão do subescapular (►Fig. 6) e tenodese desse na região da lesão de Hill Sachs através do uso de âncora de 4,5 mm em PEEK carregada com fios não absorvíveis (efeito de remplissage) (►Figs. 7, 8); reparação da lesão de Bankart com reparação do labrum posterior através do uso de âncoras de instabilidade de 2,9 mm carregadas com fios não absor-

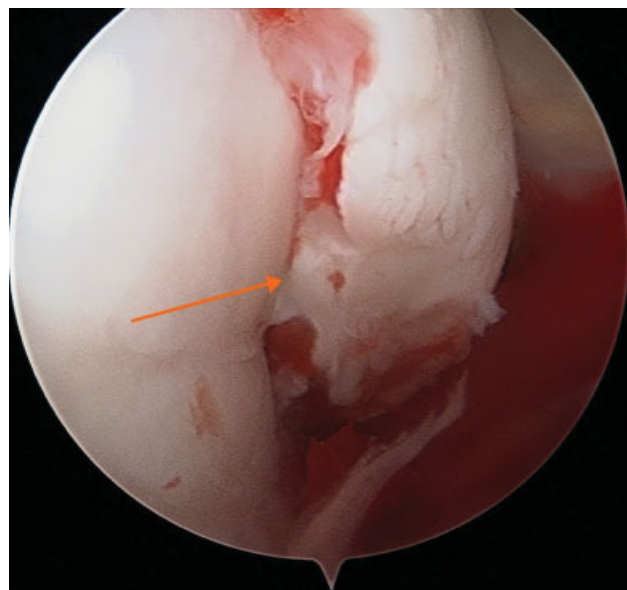


Fig. 4 Lesão de Hill Sachs reversa de 25-30% do tamanho da cabeça umeral.

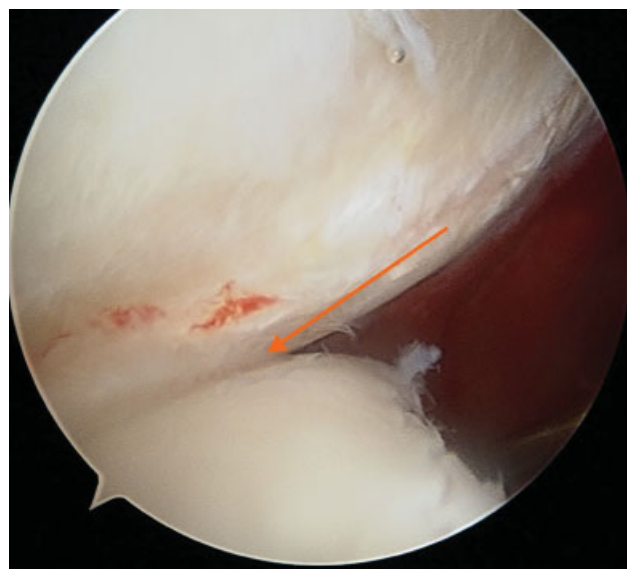


Fig. 5 Estudo artroscópico do tracking/excursão glenoideu com constatação de lesão tipo “encaixante”.

víveis (►Figs. 9, 10); constatação da estabilidade da construção por avaliação do tracking glenoideu.

Reabilitação

O doente manteve imobilização durante seis semanas. Foram permitidos movimentos pendulares à segunda semana. Iniciou fisioterapia há seis semanas.

Resultados

O doente tem um ano de pós-operatório e apresentou perda discreta da rotação interna. Resto da mobilidade semelhante ao ombro contralateral. O escore de Constant foi de 84%, apresentou extensão anterior de 163°, rotação externa de

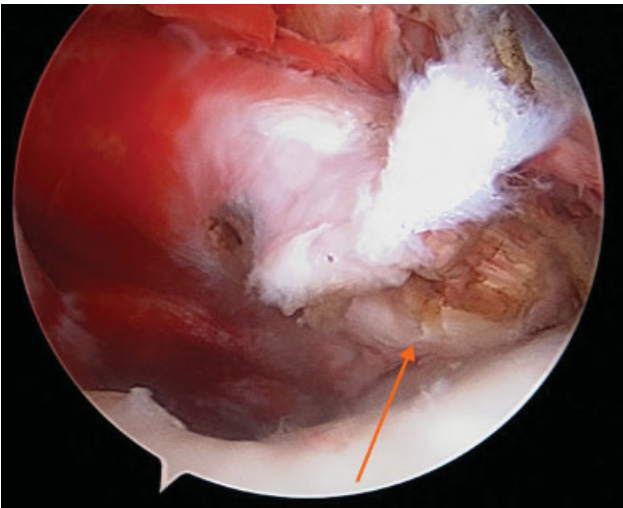


Fig. 6 Desinserção do terço superior do tendão subescapular. Visualização articular pelo portal posterior.

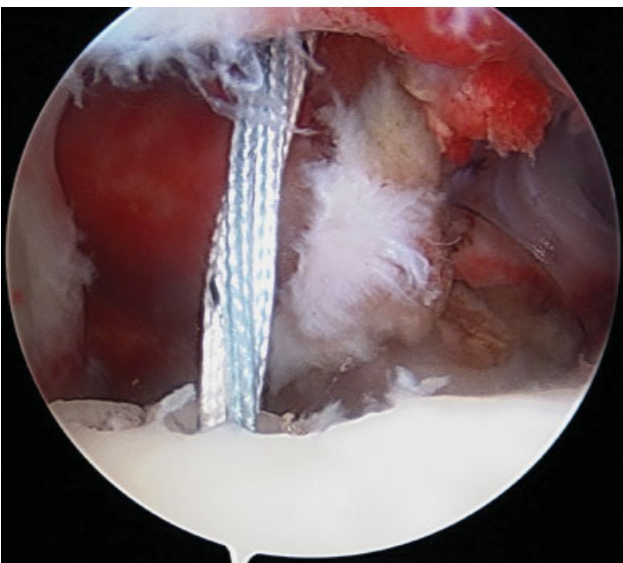


Fig. 7 Colocação de âncora na lesão de Hill Sachs reversa.

60°, rotação interna de 50° e 140° de abdução. Sem novos episódios de instabilidade.

Discussão

A luxação posterior do ombro é uma lesão pouco frequente. Pela raridade e alta taxa na falha do diagnóstico dessa lesão, McLaughlin denominou-a “armadilha diagnóstica”. Uma vez diagnosticada, o tratamento dessa lesão deverá ser individualizado, depende do tamanho do defeito da cabeça umeral e do tempo decorrente da lesão. O tamanho da fratura de impatcação da cabeça umeral/lesão de Hill Sachs reversa é fundamental no processo de decisão.⁷

Em lesões até 25%, doentes com luxações com menos de três semanas podem ser tratados por redução fechada e imobilização em rotação externa. No entanto, para luxações crônicas (mais de três semanas), a redução fechada apresenta alta taxa de maus resultados. Em defeitos maiores do que 50%

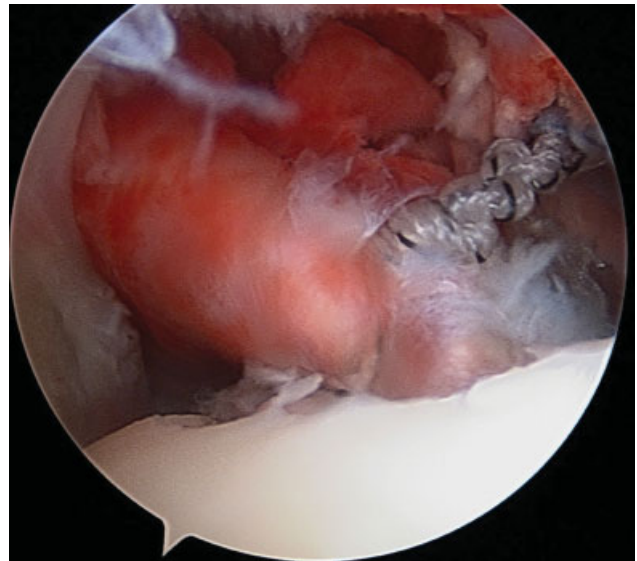


Fig. 8 Tenodese do terço superior do tendão subescapular na lesão de Hill Sachs reversa – efeito de remplissage – procedimento de McLaughlin modificado.

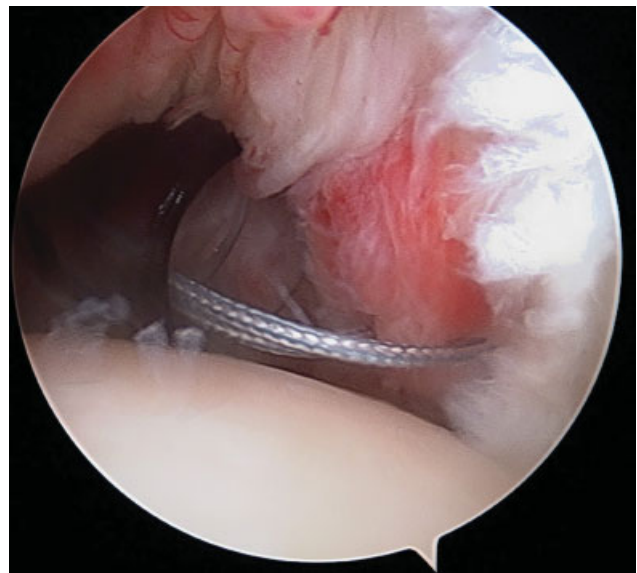


Fig. 9 Reparação da lesão de Bankart posterior com âncoras com fios não absorvíveis.

da superfície articular, os doentes devem ser tratados com artroplastia de ombro. Defeitos entre 25% e 50% são o grande desafio para o ortopedista.⁸

Uma das principais vantagens do procedimento descrito é a capacidade de ser feito por via artroscópica em oposição aos procedimentos abertos tradicionais. Embora se trate apenas de um caso clínico, não é suficiente para sustentar a redução da taxa de recorrência, a técnica apresentada oferece potenciais benefícios para diminuir a instabilidade posterior.

A literatura sobre esse tema é limitada. Krackhardt et al⁹ descreveram a mobilização artroscópica da subescapular e subsequente fixação na lesão Hill-Sachs reversa para o tratamento da instabilidade posterior em 2006. Duey e Burkhart² descreveram uma técnica artroscópica que envolve o preenchimento da lesão de Hill-Sachs reversa

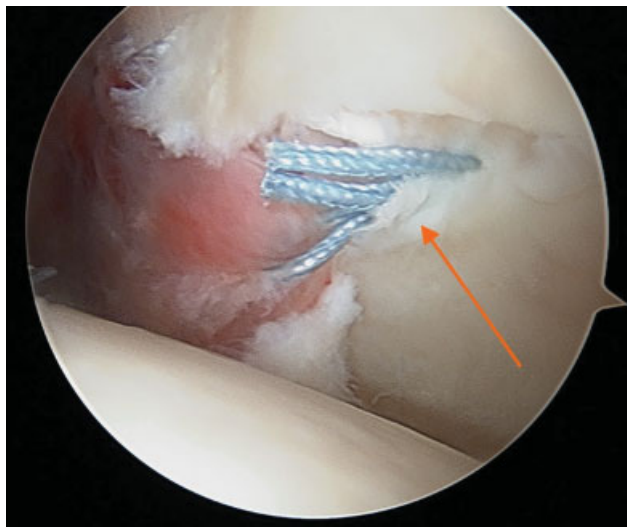


Fig. 10 Reparação da lesão de Bankart posterior.

com o ligamento glenoumeral médio. Outros autores relataram um procedimento de McLaughlin artroscópico modificado no qual o defeito ósseo é preenchido com o tendão subescapular.⁹⁻¹¹

Considerações finais

Os autores descrevem uma técnica integralmente artroscópica para o tratamento da luxação posterior do ombro. O procedimento de McLaughlin provou ter bons resultados por via aberta com a transferência do tendão do subescapular para o defeito umeral de Hill Sachs reverso. A técnica descrita, para além de feita por via artroscópica, apenas usa o terço superior do tendão subescapular e associa ao procedimento uma reparação de Bankart posterior no sentido de ganho de estabilidade.

Em casos de instabilidade posterior sem perda óssea expressiva, a reconstrução da lesão de Bankart posterior por artroscopia tem apresentado bons resultados, pelo que esse procedimento descrito deverá ser feito em situações de cirurgias de Bankart que falham, defeitos ósseos umerais de

grandes dimensões e em casos de situações em que por avaliação do tracking glenoideu se constate que a lesão de Hill Sachs reversa “encaixa”.

Conflitos de interesse

Os autores declaram não haver conflitos de interesse.

Referências

- 1 Jones TP, Beckenbaugh JP, Sperling JW, Amrami KK, Sundaram M. Your diagnosis? Posterior shoulder dislocation. *Orthopedics* 2003;26(07):745-746, 682
- 2 Duey RE, Burkhart SS. Arthroscopic treatment of a reverse hill-sachs lesion. *Arthrosc Tech* 2013;2(02):e155-e159
- 3 Di Giacomo G, Itoi E, Burkhart SS. Evolving concept of bipolar bone loss and the Hill-Sachs lesion: from “engaging/non-engaging” lesion to “on-track/off-track” lesion. *Arthroscopy* 2014;30(01):90-98
- 4 McLaughlin HL. Posterior dislocation of the shoulder. *J Bone Joint Surg Am* 1952;24A(03):584-590
- 5 Wolf EM, Pollack M, Smalley C. Hill-Sachs “remplissage”: an arthroscopic solution for the engaging Hill-Sachs lesion (SS-02). *Arthroscopy* 2007;23(6, Suppl):e1-e2
- 6 Yamamoto N, Itoi E, Abe H, Minagawa H, Seki N, Shimada Y, et al. Contact between the glenoid and the humeral head in abduction, external rotation, and horizontal extension: a new concept of glenoid track. *J Shoulder Elbow Surg* 2007;16(05):649-656
- 7 Cicak N. Posterior dislocation of the shoulder. *J Bone Joint Surg Br* 2004;86(03):324-332
- 8 Loebenberg MI, Cuomo F. The treatment of chronic anterior and posterior dislocations of the glenohumeral joint and associated articular surface defects. *Orthop Clin North Am* 2000;31(01):23-34
- 9 Krackhardt T, Schewe B, Albrecht D, Weise K. Arthroscopic fixation of the subscapularis tendon in the reverse Hill-Sachs lesion for traumatic unidirectional posterior dislocation of the shoulder. *Arthroscopy* 2006;22(02):227.e1-227.e6
- 10 Millett PJ, Clavert P, Hatch GF III, Warner JJ. Recurrent posterior shoulder instability. *J Am Acad Orthop Surg* 2006;14(08):464-476
- 11 Martetschläger F, Padalecki JR, Millett PJ. Modified arthroscopic McLaughlin procedure for treatment of posterior instability of the shoulder with an associated reverse Hill-Sachs lesion. *Knee Surg Sports Traumatol Arthrosc* 2013;21(07):1642-1646, 23052127