Erratum zum Beitrag „Franiel T et al. Pharmakokinetische MRT der Prostata: Parameter zur Unterscheidung von Low-grade- und High-grade-Prostatakarzinomen“. Fortschr Röntgenstr 2009; 181: 536-542

Durch eine technische Panne ist im oben genannten Beitrag die Abbildung 1 versehentlich unvollständig abgedruckt worden. Die Grafik wird deshalb hier in vollständiger Version erneut dargestellt:

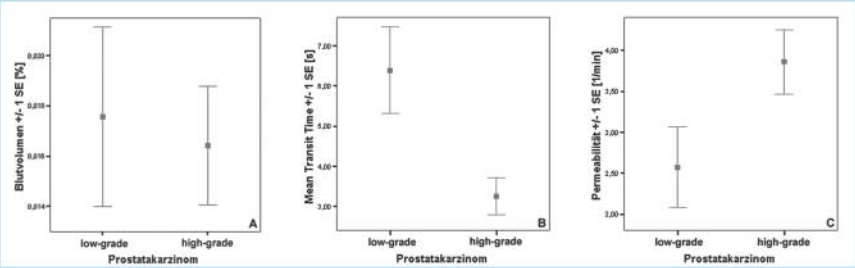

Abb. 1 Mittelwerte (MW) mit den korrespondierenden Standardfehlern (SE) des Blutvolumens (A), der MTT (B) und der Permeabilität (C) in ROIs mit einem Low-grade-Prostatakarzinom (n = 15) und in ROIs mit einem High-grade-Prostatakarzinom (n = 26).

Dieses Dokument wurde zum persönlichen Gebrauch heruntergeladen. Vervielfältigung nur mit Zustimmung des Verlages.